

Международный  
журнал  
интервенционной  
кардиоангиологии

ISSN 1727-818X (Print)  
ISSN 2587-6198 (Online)

№ 70  
2022

International Journal  
of Interventional  
Cardioangiology

**Читайте в номере:**

**Чрескожное коронарное вмешательство высокого риска на стволе левой коронарной артерии с кардиогенным шоком при поддержке веноартериальной экстракорпоральной мембранной оксигенации**

А.П. Косоухов, А.И. Дуда,  
Н.Г. Хорев и соавт.

**Read in this issue:**

**High-risk percutaneous coronary intervention on the left main coronary artery complicated with cardiogenic shock, with the aid of veno-arterial extracorporeal membrane oxygenation**

A.P. Kosoukhov, A.I. Duda,  
N.G. Khorev et al.



# МЕЖДУНАРОДНЫЙ ЖУРНАЛ ИНТЕРВЕНЦИОННОЙ КАРДИОАНГИОЛОГИИ

**№ 70-2022**

Научно-практическое  
издание Российского  
научного общества  
интервенционных  
кардиоангиологов.  
Год основания – 2002

**Подписка**  
по интернет-версии  
Объединенного каталога  
«Пресса России» на сайтах  
[www.pressa-rf.ru](http://www.pressa-rf.ru)  
[www.akc.ru](http://www.akc.ru)  
Подписной индекс E82182

**Адрес в Интернете:**  
[www.ijic.ru](http://www.ijic.ru)

**Адрес редакции:**  
101000 Москва,  
Сверчков пер., 5  
Тел. (495) 624 96 36  
Факс (495) 624 67 33

**Переводы статей:**  
Бюро переводов МЕДТРАН

**Оригинал-макет:**  
Издательство ВИДАР

**Верстка:**  
Ю.А. Кушель

**Корректор:**  
Т.И. Луковская

Редакция выражает  
особую признательность  
доктору и художнику  
Георгию Гигинейшвили  
за предоставленную  
возможность размещения  
на обложке журнала его  
работы “Интервенционная  
кардиоангиология”

**Главный редактор** Д.Г. Иоселиани

**Заместители главного редактора:**

А.В. Азаров (Москва)  
А.М. Бабунашвили (Москва) – председатель РНОИК  
С.П. Семитко (Москва)

**Члены редколлегии**

Д.А. Асадов (Москва)	А.Г. Колединский (Москва)
Э.Н. ДеМария (Сан-Диего, США)	А.Н. Самко (Москва)
В.В. Демин (Оренбург)	Ю.В. Суворова (Санкт-Петербург)
Д.В. Кандыба (Санкт-Петербург)	Н.В. Церетели (Москва)
И.А. Ковальчук (Москва)	Б.Е. Шахов (Нижний Новгород)
Я. Ковач (Лейчестер, Великобритания)	А. Эрглис (Рига, Латвия)

**Редакционный совет**

М.С. Аронов (Москва)	В.В. Майсков (Москва)
Ю.В. Белов (Москва)	С. Мета (Майами, США)
И.З. Борукаев (Нальчик)	М.К. Морис (Париж, Франция)
И.В. Бузаев (Уфа)	С.-Дж. Парк (Сеул, Республика Корея)
А. Ваханян (Париж, Франция)	Ш. Сайто (Камакура, Япония)
Ю.Д. Волынский (Москва)	П. Серраюс (Роттердам, Нидерланды)
Ж.-Ш. Верне (Бордо, Франция)	В.Е. Синицын (Москва)
С.Л. Грайнс (Нью-Йорк, США)	И.И. Ситкин (Москва)
Д.Г. Громов (Москва)	В.К. Сухов (Санкт-Петербург)
Б.И. Долгушин (Москва)	О.Е. Сухоруков (Москва)
В.Н. Ильин (Москва)	Л.С. Уанн (Милуоки, США)
О.Г. Каракулов (Пермь)	Ж. Фажаде (Тулуза, Франция)
С.Б. Кинг (Атланта, США)	А.Ф. Хамидуллин (Казань)
Т.В. Кислухин (Самара)	И.Е. Чернышева (Москва)
Л.С. Коков (Москва)	В.Н. Шиповский (Москва)
А. Коломбо (Милан, Италия)	
В.В. Кучеров (Обнинск)	

**Ответственный секретарь**

Е.Д. Богатыренко (Москва)

Журнал включен ВАК РФ в перечень ведущих рецензируемых научных журналов и изданий, в которых должны быть опубликованы основные научные результаты диссертации на соискание ученой степени доктора и кандидата наук.

ISSN 1727-818X



9 771727 818001

# INTERNATIONAL JOURNAL OF INTERVENTIONAL CARDIOANGIOLOGY

**№ 70-2022**

**“International Journal  
of Interventional  
Cardioangiology”  
peer-reviewed scientific  
and practical journal.  
Founded in 2002**

**Address of the Editions:**

101000, Moscow,  
Sverchkov per., 5  
Phone (+7 495) 624 96 36  
Fax (+7 495) 624 67 33

**Website:** www.ijic.ru

**Translation:**

Translation bureau  
MEDTRAN

Prepared by:

**VIDAR Publishing House**

**Computer makeup:**

Yu. Kushel

**Corrector:**

T. Lukovskaya

Special gratitude to  
George Guigineishvili,  
doctor and artist,  
for the offered opportunity  
to put the photocopy  
of his painting  
“Interventional  
Cardioangiology”  
on the cover  
of the magazine

**Editor-in-Chief** D.G. Iosseliani

**Deputies Editors-in-Chief**

A.V. Azarov (Moscow)  
A.M. Babunashvili (Moscow) – President of RSICA  
S.P. Semitko (Moscow)

**Members of the Editorial Board**

D.A. Asadov (Moscow)	A.G. Koledinsky (Moscow)
A.N. DeMaria (San Diego, USA)	A.N. Samko (Moscow)
V.V. Demin (Orenburg)	Yu.V. Suvorova (St. Petersburg)
D.V. Kandyba (St. Petersburg)	B.E. Shakhov (Nizhny Novgorod)
I.A. Kovalchuk (Moscow)	N.V. Tsereteli (Moscow)
J. Kovac (Leicester, United Kingdom)	A. Erglis (Riga, Latvia)

**Editorial Council**

M.S. Aronov (Moscow)	V.V. Mayskov (Moscow)
Yu.V. Belov (Moscow)	S. Mehta (Miami, USA)
I.Z. Borukaev (Nalchik)	M.C. Morice (Paris, France)
I.V. Buzaev (Ufa)	S.J. Park (Seoul, Republic of Korea)
A. Vahanian (Paris, France)	S. Saito (Kamakura, Japan)
Yu.D. Volynsky (Moscow)	P.W. Serruys (Rotterdam, the Netherlands)
J.Ch. Vernhet (Bordeaux, France)	V.E. Sinitsyn (Moscow)
C.L. Grines (Atlanta, USA)	I.I. Sitkin (Moscow)
D.G. Gromov (Moscow)	V.K. Sukhov (St. Petersburg)
B.I. Dolgushin (Moscow)	O.E. Sukhorukov (Moscow)
V.N. Ilyin (Moscow)	L.S. Wann (Milwaukee, USA)
O.G. Karakulov (Perm)	J. Fajadet (Toulouse, France)
S.B. King III (Atlanta, USA)	A.F. Khamudullin (Kazan)
T.V. Kislukhin (Samara)	I.E. Chernysheva (Moscow)
L.S. Kokov (Moscow)	V.N. Shipovsky (Moscow)
A. Colombo (Milan, Italy)	
V.V. Kucherov (Obrninsk)	

**Executive Editor**

E.D. Bogatyrenko

ISSN 1727-818X



9 771727 818001

The Journal is included in the “List of leading peer-reviewed editions, recommended for publication of Candidate’s and Doctor’s degree theses main results” approved by Higher Attestation Commission (VAK) RF.

# Правление Российского научного общества интервенционных кардиоангиологов

## **Председатель**

Бабунашвили А.М., Москва

## **Заместители председателя**

Иоселиани Д.Г., Москва

Шахов Б.Е., Нижний Новгород

## **Члены правления**

Азаров А.В., Москва

Араблинский А.В., Москва

Арустамян С.Р., Москва

Асадов Д.А., Москва

Балацкий О.А., Саратов

Бирюков С.А., Рязань

Бобков Ю.А., Москва

Болотов П.А., Москва

Борукаев И.З., Нальчик

Волков С.В., Москва

Волынский Ю.Д., Москва

Ганюков В.И., Кемерово

Громов Д.Г., Москва

Демин В.В., Оренбург

Долгушин Б.И., Москва

Ерошкин И.А., Одинцово

Жолковский А.В., Ростов-на-Дону

Зырянов И.П., Тюмень

Иванов А.В., Красногорск

Иванов В.А., Красногорск

Иванов П.А., Чита

Каракулов О.Г., Пермь

Кислухин Т.В., Самара

Клестов К.Б., Ижевск

Коваленко И.Б., Белгород

Ковальчук И.А., Москва

Козлов К.Л., Санкт-Петербург

Козлов С.В., Екатеринбург

Коков Л.С., Москва

Колединский А.Г., Москва

Коротков Д.А., Сыктывкар

Куртасов Д.С., Москва

Кучеров В.В., Москва

Лопотовский П.Ю., Красногорск

Мазаев В.П., Москва

Майсков В.В., Москва

Матчин Ю.Г., Москва

Миронков А.Б., Москва

Миронков Б. Л., Москва

Осиев А.Г., Москва

Павлов П.И., Ханты-Мансийск

Петросян К.В., Москва

Плеханов В.Г., Иваново

Поляков К.В., Хабаровск

Пурсанов М.Г., Москва

Самко А.Н., Москва

Семитко С.П., Москва

Ситкин И.И., Москва

Столяров Д.П., Красноярск

Суворова Ю.В., Санкт-Петербург

Сухов В.К., Санкт-Петербург

Сухоруков О.Е., Москва

Таразов П.Г., Санкт-Петербург

Тедеев А.К., Беслан

Хамидуллин А.Ф., Казань

Чеботарь Е.В., Нижний Новгород

Чернышева И.Е., Москва

Честухин В.В., Москва

Шарабрин Е.Г., Нижний Новгород

Шиповский В.Н., Москва

Шукуров Б. М., Волгоград

**101000 Москва, Сверчков пер., 5**

**Научно-практический центр интервенционной кардиоангиологии**

**(секретарь РНОИК Е.Д. Богатыренко)**

**Тел.: +7 (495) 624-96-36, +7 (495) 625 32 16**

**Факс: +7 (495) 624-67-33**

**E-mail : elenita712@gmail.com**

**www.rnoik.ru**

## ПОЧЕТНЫЕ ЧЛЕНЫ Российского научного общества интервенционной кардиоангиологии

ВАХАНЯН Алек	Париж (Франция)
ВОЛЫНСКИЙ Юрий	Москва (РФ)
ГРАЙНС Синди Л.	Детройт (Мичиган, США)
ДЕМАРИЯ Энтони Н.	Сан-Диего (Калифорния, США)
ДОРРОС Джеральд	Феникс (Аризона, США)
ИОСЕЛИАНИ Давид	Москва (РФ)
КАТЦЕН Барри Т.	Майами (Флорида, США)
КИНГ Спенсер Б., III	Атланта (Джорджия, США)
КОЛОМБО Антонио	Милан (Италия)
КОНТИ Ч. Ричард	Гейнсвил (Флорида, США)
ЛЮДВИГ Йозеф	Эрланген (Германия)
МАЙЕР Бернхард	Берн (Швейцария)
МОРИС Мари-Клод	Париж (Франция)
ПРОКУБОВСКИЙ Владимир	Москва (РФ)
РИЕНМЮЛЛЕР Райнер	Грац (Австрия)
СЕРРАЮС Патрик В.	Роттердам (Нидерланды)
СИГВАРТ Ульрих	Женева (Швейцария)
СИМОН Рюдигер	Киль (Германия)
СУХОВ Валентин	Санкт-Петербург (РФ)
ФАЖАДЕ Жан	Тулуза (Франция)
ХОЛМС Дэвид Р.-мл.	Рочестер (Миннесота, США)
ШАХНОВИЧ Александр	Нью-Йорк (Нью-Йорк, США)
ЭРГЛИС Андрейс	Рига (Латвия)



# Board of the Russian Society of Interventional Cardioangiology

## **President**

Babunashvili A.M., Moscow

## **Vice-Presidents**

Iosseliani D.G., Moscow

Shakhov B.E., Nijny Novgorod

## **Members**

Azarov A.V., Москва  
Arablinsky A.V., Moscow  
Arustamian S.P., Moscow  
Asadov D.A., Moscow  
Balatsky O.A., Saratov  
Biriukov S.A., Riazan  
Bobkov Yu.A., Moscow  
Bolotov P.A., Moscow  
Borukaev I.Z., Nalchik  
Volkov S.V., Moscow  
Volynsky Yu.D., Moscow  
Ganiukov V.I., Kemerovo  
Gromov D.G., Moscow  
Demin V.V., Orenburg  
Dolgushin B.I., Moscow  
Eroshkin I.A., Odinstovo  
Zholkovsky A.V., Rostov-on-Don  
Zyrianov I.P., Tiumen  
Ivanov A.V., Krasnogorsk  
Ivanov V.A., Krasnogorsk  
Ivanov P.A., Chita  
Karakulov O.G., Perm  
Kislukhin T.V., Samara  
Klestov K.B., Izhevsk  
Kovalenko I.B., Belgorod  
Kovalchuk I.A., Moscow  
Kozlov K.L., St. Petersburg

Kozlov S.V., Yekaterinburg  
Kokov L.S., Moscow  
Koledinsky A.G., Moscow  
Korotkov D.A., Syktyvkar  
Kurtasov D.S., Moscow  
Kucherov V.V., Moscow  
Lopotovsky P.Yu., Krasnogorsk  
Mazaev V.P., Moscow  
Mayskov V.V., Moscow  
Matchin Yu.G., Moscow  
Mironkov A.B., Moscow  
Mironkov B.L., Moscow  
Osiev A.G., Moscow  
Pavlov P.I., Khanty-Mansisk  
Petrosian K.V., Moscow  
Plekhanov V.G., Ivanovo  
Polyakov K.V., Khabarovsk  
Pursanov M.G., Moscow  
Samko A.N., Moscow  
Semitko S.P., Moscow  
Sitkin I.I., Moscow  
Stolyarov D.P., Krasnoyarsk  
Suvorova Yu.V., St. Petersburg  
Sukhov V.K., St. Petersburg  
Sukhorukov O.E., Moscow  
Tarazov P.G., St. Petersburg  
Tedeev A.K., Beslan  
Khamidullin A.F., Kazan  
Chebotar E.V., Nijny Novgorod  
Chernysheva I.E., Moscow  
Chestukhin V.V., Moscow  
Sharabrin E.G., Nijny Novgorod  
Shipovsky V.N., Moscow  
Shukurov B.M., Volgograd

**Russia, 101000, Moscow, Sverchkov per., 5**  
**Moscow City Center of Interventional Cardioangiology**  
**(Secretary of RSICA E. Bogatyrenko)**  
**Phone: +7 (495) 624 96 36, +7 (495) 625 32 16**  
**Fax+7 (495) 624-67-33**  
**E-mail : elenita712@gmail.com**  
**Website: www.rnoik.ru**

## HONORARY MEMBERS of Russian Society of Interventional Cardioangiology

COLOMBO Antonio	Milan, Italy
CONTI, C. Richard	Gainesville, Florida, USA
DEMARIA Anthony N.	San-Diego, California, USA
DORROS Gerald	Phoenix, Arizona, USA
ERGLIS Andrejs	Riga, Latvia
FAJADET Jean	Toulouse, France
GRINES Cindy L.	Detroit, Michigan, USA
HOLMES David R., Jr.	Rochester, Minnesota, USA
IOSSELIANI David	Moscow, Russian Federation
KATZEN, Barry T.	Miami, USA
KING Spencer B., III	Atlanta, Georgia, USA
LUDWIG Josef	Erlangen, Germany
MEIER Bernhard	Bern, Switzerland
MORICE Marie-Claude	Paris, France
PROKUBOVSKY Vladimir	Moscow, Russian Federation
RIENMULLER Rainer	Graz, Austria
SERRUYS Patrick W.	Rotterdam, Netherlands
SHAKNOVICH Alexander	New York, New York, USA
SIGWART Ulrich	Geneva, Switzerland
SIMON Rudiger	Kiel, Germany
SUKHOV Valentin	St. Petersburg, Russian Federation
VAHANIAN Alec	Paris, France
VOLYNSKY Youry	Moscow, Russian Federation

# СОДЕРЖАНИЕ

---

## ИНТЕРВЕНЦИОННАЯ КАРДИОЛОГИЯ

Эндоваскулярная коррекция дефекта межпредсердной перегородки с дефицитом или отсутствием аортального края

*И.Н. Скофенко, О.И. Калинина, А.М. Григорьян, В.И. Варваренко, Ю.Ю. Корноухов, В.Н. Ильин* ..... 9

Чрескожное коронарное вмешательство высокого риска на стволе левой коронарной артерии с кардиогенным шоком при поддержке веноартериальной экстракорпоральной мембранной оксигенации

*А.П. Косоухов, А.И. Дуда, Н.Г. Хорев, Е.Ю. Губаренко, А.Г. Тырышкин, А.В. Панюков, Ю.Г. Чайка, С.В. Жидков, В.В. Подковыркин, З.Г. Гаджимурадов, А.Н. Лемле, Д.В. Левковский, С.А. Шималин, Е.Г. Саманчук, Е.В. Трубина, Т.Н. Воротникова* ..... 19

## ИНТЕРВЕНЦИОННАЯ АНГИОЛОГИЯ

Этапное лечение рака почки – суперселективная эмболизация с применением плоскодетекторной компьютерной томографии и последующей хирургической резекцией

*А.И. Загоруйко, Д.В. Козлов, С.П. Рыков, С.Ч. Егодаге* ..... 28

## Трибуна Председателя РНОИК

Еще раз о SYNTAX Score

*А.М. Бабунашвили* ..... 37

## ИНФОРМАЦИЯ

Поздравляем коллег! ..... 47

О диссертационном совете ..... 49



# CONTENTS

---

## INTERVENTIONAL CARDIOLOGY

- Transcatheter closure of an atrial septal defect with deficiency or absence of the aortic rim  
*I.N. Skofenko, O.I. Kalinina, A.M. Grigoryan,  
V.I. Varvarenko, Y.Y. Kornoukhov, V.N. Ilyin* ..... 9
- High-risk percutaneous coronary intervention on the left main coronary artery  
complicated with cardiogenic shock, with the aid of veno-arterial extracorporeal  
membrane oxygenation  
*A.P. Kosoukhov, A.I. Duda, N.G. Khorev, E.Yu. Gubarenko, A.G. Tyryshkin,  
A.V. Panyukov, Yu.G. Chaika, S.V. Zhidkov, V.V. Podkovyrkin, Z.G. Gadzhimuradov,  
A.N. Lemle, D.V. Levkovsky, S.A. Shimalin, E.V. Trubina, T.N. Vorotnikova* ..... 19

## INTERVENTIONAL ANGIOLOGY

- Stagewise treatment of kidney cancer – superselective embolization with the use  
of flat panel computed tomography and subsequent surgical resection  
*A.I. Zagorulko, D.V. Kozlov, S.P. Rykov, S.Ch. Egodage* ..... 28

## PULPIT OF THE PRESIDENT OF RSICA

- More about SYNTAX Score  
*A.M. Babunashvili* ..... 37

## INFORMATION

- Congratulations to our colleagues! ..... 47
- About the dissertation council ..... 49

# Эндоваскулярная коррекция дефекта межпредсердной перегородки с дефицитом или отсутствием аортального края

И.Н. Скофенко<sup>1\*</sup>, О.И. Калинина<sup>1</sup>, А.М. Григорьян<sup>2</sup>,  
В.И. Варваренко<sup>3</sup>, Ю.Ю. Корноухов<sup>1</sup>, В.Н. Ильин<sup>1</sup>

<sup>1</sup> ГБУЗ города Москвы “Детская городская клиническая больница им. Н.Ф. Филатова ДЗ города Москвы”, Москва, Россия

<sup>2</sup> Клинический госпиталь “Лапино”, Московская область, Россия

<sup>3</sup> НИИ кардиологии ФГБНУ “Томский национальный исследовательский медицинский центр Российской академии наук”, Томск, Россия

**Цель исследования:** оценить эффективность и безопасность установки окклюдера при вторичном дефекте межпредсердной перегородки (ДМПП) с дефицитом или отсутствием аортального края.

**Материал и методы.** В ДГКБ им. Н.Ф. Филатова с 2011 по 2021 г. 287 пациентам со вторичными ДМПП были эндоваскулярно имплантированы окклюдеры, причем у 87 из них были ДМПП с дефицитом или отсутствием аортального края. Размер ДМПП составлял от 8 до 21 (средний 16) мм. Возраст пациентов варьировал от 1,9 до 17,5 года (средний – 6 лет 8 мес), а масса тела – от 14 до 72 (средняя 28) кг.

**Результаты.** 86 пациентам с ДМПП и дефицитом или отсутствием аортального края окклюдеры фирмы Occlutech были успешно имплантированы. Серьезных осложнений в ближайшем и отдаленном периодах после этих процедур не было отмечено.

**Заключение.** Рентгенэндоваскулярная окклюзия может рассматриваться как высокоэффективная и безопасная методика коррекции вторичного ДМПП с дефицитом аортального края.

**Ключевые слова:** врожденные пороки сердца, вторичный дефект межпредсердной перегородки, дефицит аортального края, транскатетерное закрытие дефекта межпредсердной перегородки с дефицитом аортального края

## Transcatheter closure of an atrial septal defect with deficiency or absence of the aortic rim

I.N. Skofenko<sup>1\*</sup>, O.I. Kalinina<sup>1</sup>, A.M. Grigoryan<sup>2</sup>,  
V.I. Varvarenko<sup>3</sup>, Y.Y. Kornoukhov<sup>1</sup>, V.N. Ilyin<sup>1</sup>

<sup>1</sup> State Budgetary Public Health Institution N.F. Filatov Children's City Hospital of Moscow Healthcare Ministry, Moscow, Russia

<sup>2</sup> Clinical hospital “Lapino”, Moscow region, Russia

<sup>3</sup> Tomsk National Research Medical Center of the Russian Academy of Science, Cardiology Research Institute, Tomsk, Russia

**Objective.** To evaluate the efficacy and safety of occluder placement in secondary atrial septal defect (ASD) with deficiency or absence of the aortic rim.

**Material and methods.** We implanted 287 occluders in patients with secondary ASD in Filatov Children Hospital from 2011 to 2021, 87 of them in ASD with deficiency or absence of the aortic rim. Complete absence of the aortic rim was diagnosed in 17 patients. The size of an ASD ranged from 8 to 21 mm (average 16 mm). The age of the patients ranged from 1.9 to 17.5 years (mean 6 years 8 months) and body weight ranged from 14 to 72 kg (mean 28 kg).

**Results.** The success of the procedure was 98.8%. All patients with ASD and deficiency or absence of the aortic rim were successfully implanted 86 occluders.

**Conclusion.** Transcatheter closure of an ASD is a highly effective and safe technique for correcting a secondary ASD with aortic rim deficiency.

**Keywords:** cardiology, congenital heart defects, secondary atrial septal defect, aortic margin deficiency, transcatheter closure of an atrial septal defect in children

## Введение

Один из наиболее частых врожденных пороков сердца – дефект межпредсердной перегородки (ДМПП) – составляет около 7% от всех врожденных аномалий сердца (1). До 1990-х годов приоритетным методом хирургической коррекции ДМПП являлась пластика или ушивание дефекта на открытом сердце в условиях искусственного кровообращения. Основным показанием к лечению пациентов с ДМПП является объемно-диастолическая перегрузка правого желудочка (1, 2). В последнее время превалирует рентгенэндоваскулярный метод коррекции вторичного ДМПП при помощи окклюдера. Одним из условий надежной и безопасной установки его в ДМПП является наличие у дефекта отчетливых краев. Отсутствие одного из краев ДМПП или его дефицит может представлять серьезную проблему при попытке его эндоваскулярной окклюзии. Надо отметить, что дефицитом края принято считать его высоту менее 3 мм (3). Еще 10–15 лет назад отсутствие или дефицит аортального края ДМПП было противопоказанием к имплантации девайса (1) ввиду того, что это может сопровождаться одним из самых опасных осложнений – эрозией стенки аорты или предсердия, вероятность которой составляет 0,1%. Стоит отметить, что, по разным литературным источникам, до 89% наблюдений возникновения эрозии у пациентов отмечался дефицит или отсутствие аортального края ДМПП (4, 5). Имплантированный окклюдер при отсутствии или дефиците аортального края ДМПП тесно соприкасается или даже обхватывает корень аорты, что, как показывают клинические наблюдения, может вызвать эрозию корня аорты или стенки предсердия и сопровождаться обильным кровотечением (3). Несмотря на большой опыт имплантации окклюдеров при вторичном ДМПП, в российской литературе имеется лишь небольшое число работ, посвященных методике и проблемам установки девайса при дефиците или отсутствии аортального края ДМПП. В настоящей работе мы излагаем особенности техники имплантации окклюдеров при ДМПП с дефицитом аортального края и результаты этой операции у детей.

## Материал и методы

В отделении кардиохирургии ДГКБ им. Н.Ф. Филатова с 2011 по 2021 г. пациентам с вторичным ДМПП мы эндоваскулярно им-

плантировали 287 окклюдеров, из них 87 – при ДМПП с дефицитом или отсутствием аортального края. Полное отсутствие аортального края было диагностировано у 17 пациентов. Размер ДМПП составлял от 8 до 21 (средний 16) мм. Возраст пациентов варьировал от 1,9 до 17,5 (средний 6,8) года, а масса тела – от 14 до 72 (средняя 28) кг. Показанием к коррекции врожденного порока сердца рентгенэндоваскулярным методом являлись увеличение диастолического размера правого желудочка, отсутствие признаков легочной гипертензии, а также анатомия дефекта, определяемая эхокардиографическим методом. Мы стремились соблюдать важное условие безопасности процедуры установки девайса, выбирая пациентов с массой тела не менее 15 кг (3). В подавляющем большинстве случаев пациенты, наблюдаемые в КХО ДГКБ им. Н.Ф. Филатова, были почти асимптоматичны, но примерно у половины из них имелись признаки застойной сердечной недостаточности II степени по BULL. Всем пациентам предварительно была выполнена трансторакальная ЭхоКГ, электрокардиограмма (ЭКГ) и рентгенография грудной клетки. При нарушении атриовентрикулярной (АВ) проводимости по данным ЭКГ выполняли холтеровское мониторирование. Однако ни у одного пациента не было выявлено противопоказаний к имплантации в виде стойкой АВ-блокады II и III степени.

При диспластичной МПП для более точного определения размера ДМПП интраоперационно применяли измерительный баллон. Размер аортального края по данным ЭхоКГ варьировал от 0 до 3 мм и в среднем составил 1,7 мм (рис. 1). Обязательно оценивали соотношение размера окклюдера и массы тела ребенка (окклюдер/масса тела). Для безопасности установки и уменьшения рисков послеоперационных осложнений этот коэффициент не должен превышать 1 (3). В нашем исследовании данный коэффициент составил 0,85.

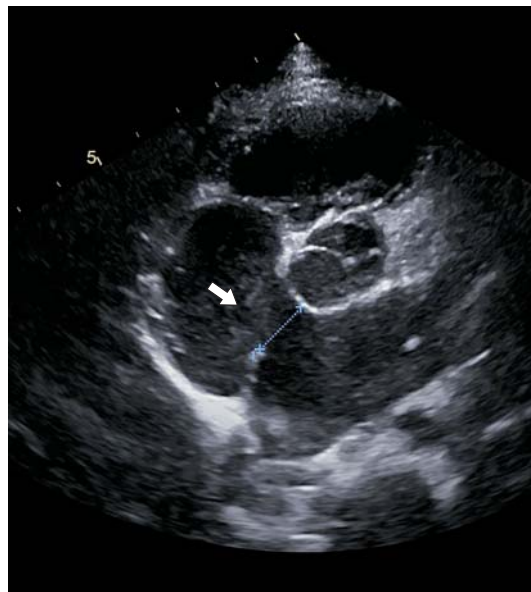При всех операциях коррекции ДМПП с дефицитом или отсутствием аортального края был использован окклюдер Occlutech Figulla Flex II (рис. 2). Устройство представляет собой 2 диска, изготовленных из сплава нитинола (45% титана и 55% никеля), обладающего эффектом памяти формы, выстланных изнутри тонкой материей дакрона (6). Устройство заводится в сердце в сложенном состоянии в доставляющей системе.

Эндоваскулярную имплантацию окклюдера выполняли стандартным способом, пунктируя бедренную вену, устанавливая интродьюсер для проведения диагностического измерительного баллона. Размер окклюдера подбирали на основании размера ДМПП по данным чреспищеводной (ЧП) ЭхоКГ и/или величины перетяжки на диагностическом баллоне, прибавляя к полученному значению 1–2 мм.

Имплантацию окклюдера выполняли с помощью доставочной системы. Важным моментом являлось предварительное создание дополнительного изгиба доставочной системы ближе к 80–90°. Это упрощало установку девайса при крупных ДМПП с дефицитом или отсутствием аортального края и давало возможность менять угол установки, вращая доставочную систему для поиска оптимального положения окклюдера. При затруднениях применения такого метода мы использовали баллон-ассистируемую технику имплантации.

Первым этапом открывался левый диск окклюдера в левом предсердии путем трaкции на себя до достижения МПП. Под контролем ЭхоКГ путем вращения доставочной системы мы добивались параллельного положения левого диска относительно МПП, после чего открывали второй диск окклюдера в правом предсердии. Максимально осторожно выполнялась проба Push and Pull, которая позволяла убедиться в надежном стоянии окклюдера на МПП. Важно было добиться V-образного положения окклюдера на аорте (рис. 3), чтобы избежать упора окклюдера в свободную стенку предсердия и аорту, что могло сопровождаться высоким риском развития эрозии.

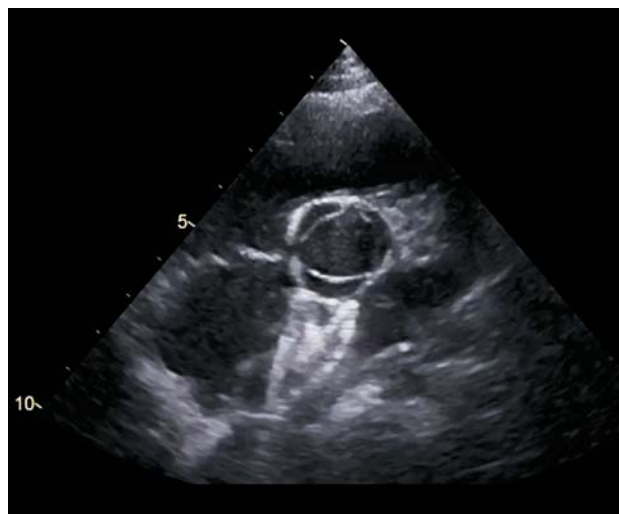Ввиду отсутствия или дефицита аортального края существуют некоторые особенности имплантации, которые отличают процедуру от стандартной. Для центрирования и фиксации окклюдера при дефиците или отсутствии аортального края можно применить ряд техник: 1) открытие левопредсердного диска в левой или правой верхней легочной вене или ушке левого предсердия; 2) имплантация окклюдера с баллон-ассистируемой техникой. Также эффективным методом является предварительное увеличение изгиба доставочной системы и поворот по часовой или против часовой стрелки после открытия левопредсердного диска (7). Перед и после отсоединения системы доставки от самого окклюдера интраопера-



**Рис. 1.** ЭхоКГ, проекция короткой оси: вторичный ДМПП (12,5 мм) с отсутствием аортального края. Стрелка указывает на передний ДМПП с отсутствием аортального края.



**Рис. 2.** Окклюдер Occlutech Figulla Flex II.



**Рис. 3.** ЭхоКГ: проекция короткой оси, V-образное положение окклюдера на аорте.



ционно выполняли контрольную ЭхоКГ и ангиографию.

Каждому пациенту с имплантированным окклюдером была проведена ЭхоКГ, ЭКГ в день имплантации и на следующий день. Пациентов амбулаторно наблюдали кардиологи КХО ДГКБ им. Н.Ф. Филатова. При этом оценивали ЭКГ и данные ЭхоКГ через 1, 3, 6, 12 мес и далее – 1 раз в год. Продолжительность отдаленного наблюдения составила от 8 мес до 11 лет (в среднем 6 лет).

## Результаты

Успешность процедуры составила 98,8%. Всем пациентам с ДМПП и дефицитом или отсутствием аортального края успешно имплантировано 86 окклюдеров. Только в одном наблюдении было решено отказаться от имплантации окклюдера из-за повышенного риска эрозии, когда по данным ЭхоКГ стало очевидным, что устройство упиралось в свободную стенку предсердия и корень аорты с другой стороны.

Не более 10% составило расхождение между оценкой размера ДМПП по данным трансторакальной ЭхоКГ на дооперационном этапе и при баллонном измерении или ЧП-ЭхоКГ во время операции.

Жизнеугрожающих осложнений, таких как миграция устройств, эрозия стенок аорты и предсердия, тромбоэмболия, инфекционный эндокардит, полная АВ-блокада, не было зарегистрировано ни в раннем, ни в отдаленном периоде наблюдения. Однако у 15 (5,22%) пациентов отмечались мигреноподобные боли, возникавшие через 0–4 мес после операции и купировавшиеся после усиления антиагрегантной терапии клопидогрелом. Тест на гиперчувствительность к никелю не проводили. У 20 пациентов (6,96% всех пациентов) после имплантации окклюдера на ДМПП регистрировались миграция водителя ритма и предсердный ритм в ближайшем послеоперационном периоде. Также в раннем послеоперационном периоде АВ-блокаду I степени отмечали у 11 (3,83%) пациентов, однако через месяц после операции на контрольном осмотре у кардиолога по данным ЭКГ АВ-проводимость была восстановлена.

За период наблюдения от 8 мес до 11 лет (в среднем 6 лет) не было зафиксировано значимых нарушений ритма и проводимости. По данным ЭхоКГ образований, подозрительных на тромбы, в ранний после-

операционный период в течение 6 мес не было выявлено. Окклюдер надежно располагался на МПП, сброса крови через окклюдер не отмечали.

## Обсуждение

В 2004 г. впервые была опубликована работа по поводу выявленной эрозии стенки аорты и предсердия у пациентов после имплантации Amplatzer Septal Occluder (ASO) (8). Частота эрозий стенки аорты и/или предсердия составила 0,1%. Это осложнение возникало в период между 5 сутками и 3 годами после выполненной операции. Участок перфорации находился в области крыши предсердия рядом с корнем аорты, при этом в большинстве наблюдений отмечался дефицит или отсутствие аортального края ДМПП (8, 9).

В последующем D.J. DiBardino и соавт. доложили о наблюдениях установки ASO в период с 2002 по 2007 г., когда, как оказалось, перфорация в результате эрозии стенки предсердия и аорты являлась вторым по частоте осложнением из всех (22,9%) после случаев миграции устройства (51%). Анализ данных выявил, что смертность после установки окклюдера, ассоциированная с эрозией, составила 0,05%, что ниже смертности в 0,13% после хирургического закрытия ДМПП (10).

Надо отметить, что это осложнение в основном описывается в связи с использованием окклюдера фирмы Amplatzer (ASO), но это осложнение описано и при использовании похожих по дизайну устройств, например Clamshell Cardio SEAL device (NMT Medical), ATRIASAPT occluder, Cardio Logic, Thirsk, UK, которые уже не используются сейчас (11, 12).

Между тем Д.А. Корж и соавт. успешно имплантировали в 99,3% случаев окклюдеры Lepu Medical (Shanghai Shape Memory Alloy Co., Ltd, Китай) как взрослым, так и детям. У 271 пациента с ДМПП и дефицитом аортального края ими успешно были имплантированы 272 окклюдера. В 2 (0,7%) наблюдениях после установки окклюдера в ДМПП с дефицитом аортального края произошла дислокация окклюдера в правое предсердие с дальнейшим извлечением его оперативным путем. Авторы подчеркивают, что эрозий стенки аорты и предсердия при этом не зарегистрировано (13, 16).

Важным аспектом безопасной установки окклюдера является эволюция устройств,

а именно, улучшенная “мягкость” конструкции и материала окклюдера. На настоящий момент главным конкурентом ASO является Occlutech Figulla Flex II. До настоящего времени опубликовано 8 клинических наблюдений эрозий у детей после имплантации этих устройств (Occlutech) разных модификаций (Figulla Flex N, Flex I, and Flex II). Средний возраст составил 8 (4–38) лет, из них у 3 детей был отмечен дефицит аортального края. В других трех наблюдениях хирург на 2 мм превысил размер установленного девайса Occlutech, чем наибольший размер дефекта по данным ЧП-ЭхоКГ и/или данным измерительного баллона. Все пациенты подверглись экстренной хирургии с извлечением окклюдера и ушиванием эрозии. Из представленных работ следует, что это осложнение возникало вследствие нарушения исполнителями требований безопасности выполнения процедуры (6, 14).

Для подготовленных специалистов процедура рентгенэндоваскулярной имплантации не представляет значительных технических трудностей. Однако повышенная агрессия при установке устройства в виде выбора чрезмерно большого окклюдера по отношению к размерам МПП может привести к жизнеугрожающим осложнениям, таким как эрозия, полная АВ-блокада (3, 14). Поэтому важно следовать правилу значимо не пре-

вышать соотношение размера девайса по отношению к массе тела пациента, оптимальный коэффициент до 1. Ряд авторов допускали при этом и более высокий коэффициент до 2,3, как, например, A. Fraisse и соавт., что, однако, чаще приводило к появлению значимых осложнений, таких как выраженная митральная регургитация, дислокация устройства и эрозия стенки (3, 15). Одним из важнейших условий успеха безопасного проведения операции является точная дооперационная диагностика с оценкой морфологических особенностей ДМПП: размер и анатомия дефекта, количество дефектов, наличие и плотность краев перегородки (8).

### Заключение

Рентгенэндоваскулярная окклюзия ДМПП является высокоэффективной и безопасной методикой коррекции вторичного ДМПП, в том числе дефекта с дефицитом или отсутствием аортального края. Важными деталями этой процедуры являются: 1) тщательное интраоперационное измерение величины ДМПП с помощью ЧП-ЭхоКГ и измерительного баллона для адекватного подбора размера окклюдера, 2) модернизация доставочной системы для создания удобного угла установки окклюдера и аккуратного управления процессом.

### Introduction

One of the most common congenital heart defects, the atrial septal defect (ASD), accounts for nearly 7% of all congenital heart defects (1). Until the 1990s the priority surgical method of ASD correction was repairment or suturing of the defect using open heart surgery under cardiopulmonary bypass. The main indication for the treatment of patients with ASD is the right ventricular volume diastolic overload (1, 2). In the last decade, the X-ray endovascular method for secondary ASD correction with an occluder has been prevailed. One of the conditions for its reliable and safe installation in an atrial septal defect is the presence Distinct edges of the atrial septal defect is one of the requirements for the reliable and safe occluder placement.

The absence of one of ASD's rims or its deficiency may pose a serious problem when attempting the endovascular occlusion. It should be noted that the rim deficiency is defined as its

height less than 3 mm (3). Even 10–15 years ago the absence or deficiency of ASD's aortic rim was a contraindication for device implantation (1), because it could lead to one of the most dangerous complications – erosion of aortic or atrial wall, the probability of which is 0.1%.

It should be noted that, according to various literature sources, up to 89% of erosion cases in patients associated with a deficiency or absence of the aortic rim of ASD (4, 5).

The implanted occluder, in the absence or deficiency of the ASD's aortic rim, closely contacts or even clasps the aortic root, which, according to clinical observations, may cause erosion of the aortic root or atrial wall and lead to profuse bleeding (3).

Despite the extensive experience in implantation of occluders for repairment of secondary atrial septal defects, in russian literature sources there are only a few articles devoted to methodology and difficulties in device installa-



tion in the absence or deficiency of the aortic rim of an ASD.

In this paper we describe the specifics of occluder implantation technique in the case of ASD with aortic rim deficiency and the results of this intervention in children.

### Material and methods

Over the period from 2011 to 2021, in the Department of Cardiac Surgery of N.F. Filatov Pediatric City Clinical Hospital we have implanted 287 occluders endovascularly in patients with secondary ASD, and 87 of these patients had ASD with deficiency or absence of the aortic rim.

Complete absence of the aortic rim was diagnosed in 17 patients. The size of ASD ranged from 8 to 21 mm (mean 16 mm). The patients' age ranged from 1.9 to 17.5 years (mean 6.8 years), and body weight ranged from 14 to 72 kg (mean 28 kg).

The indications for CHD correction using X-ray endovascular method were an increase of the diastolic dimension of the right ventricle, an absence of evidences of pulmonary hypertension, as well as an anatomy of the defect determined by echocardiography.

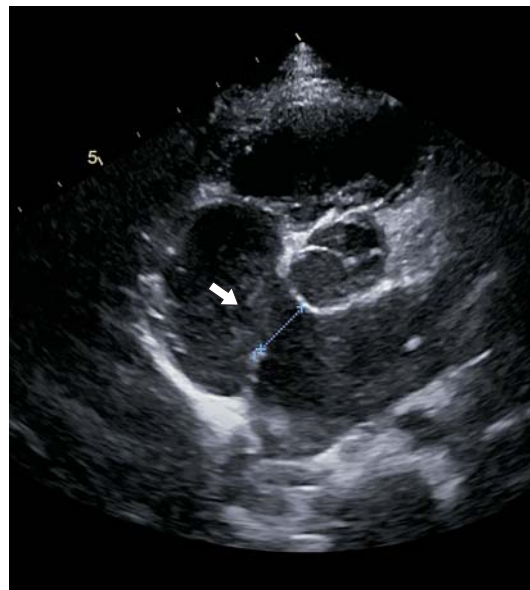We sought to comply with an important requirement for the safe device installation procedure, selecting patients with a body weight of at least 15 kg (3). The vast majority of patients presented in the Department of Cardiac Surgery of N.F. Filatov PCCH were almost asymptomatic, but nearly half of them had signs of congestive heart failure (II degree by BULL).

Before the procedure all patients underwent transthoracic echocardiography, electrocardiography (ECG) and chest radiography. In case of impaired AV conduction based on ECG data, Holter monitoring was performed. However, none of the patients had a persistent 2nd or 3rd degree AV block, which is a contraindication for the implantation. In case of dysplastic interatrial septum, a measuring balloon was used intraoperatively to determine the size of ASD more accurately.

According to ECHO data, aortic rim size varied from 0 mm to 3 mm, and the mean size was 1.7 mm (Fig. 1).

Evaluation of the ratio of occluder size and weight of the child (occluder/weight) was mandatory.

For the safe installation and reduction of postoperative complications risk this coefficient should not exceed 1 (3). In our study this coefficient was 0.85.



**Fig. 1.** ECHO, short axis projection: Secondary atrial septal defect (12.5 mm) with the absence of aortic rim. The arrow indicates an anterior ASD with the absence of aortic rim.

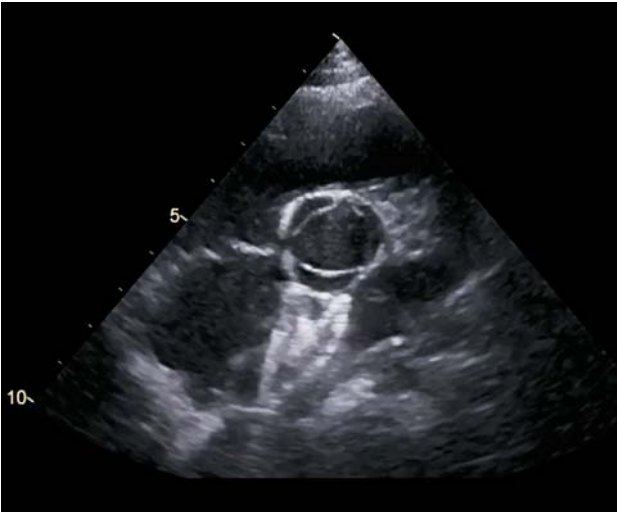

**Fig. 2.** Occlutech Figulla Flex II occluder.

Occlutech Figulla Flex II occluder was used for all procedures of repairment of ASD with deficiency or absence of the aortic rim (Fig. 2). The device consists of 2 discs made of nitinol alloy (45% titanium and 55% nickel) with a shape memory effect, lined inside with a thin dacron material (6). The device is installed into the heart in a folded state using a delivery system.

Endovascular implantation of the occluder was performed in the standard way – puncture of the femoral vein, installation of an introducer in order to deliver a diagnostic measuring balloon.

The occluder size was selected based on the size of the ASD according to the data of transesophageal ECHO and/or the size of the



**Fig. 3.** ECHO: projection of the short axis, V-shaped position of the occluder on the aorta.

constriction on the diagnostic balloon, adding 1–2 mm to the obtained value.

The occluder implantation was performed using a delivery system. It was important to preliminarily create the additional bend of the delivery system closer to 80–90 degrees.

This simplified the installation of device in case of large ASDs with a deficiency or absence of the aortic rim and allowed to change the installation angle by rotating the delivery system in order to find the optimal position of the occluder. If use of this method was difficult, we used a balloon-assisted implantation technique.

At the first stage, the left disc of the occluder was expanded in the left atrium using traction towards oneself until reaching the interatrial septum. Under ECHO control, we have achieved a parallel position of the left disc in relation to interatrial septum by rotating the delivery system, and after that we expanded the second disc of the occluder in the right atrium. As carefully as possible, the Push and Pull test was performed, which allowed to assure the stable fixation of the occluder on the IAS.

It was important to achieve a V-shaped position of the occluder on the aorta (Fig. 3) to avoid the occluder resting against the free wall of the atrium and the aorta, which could lead to a high risk of erosion.

Due to the absence or deficiency of the aortic rim, there are some specifics of implantation that differs the procedure from the standard one. In case of the absence or deficiency of the aortic rim, a number of techniques can be used to center and fix the occluder:

(1) expanding the left atrial disc in the left or right superior pulmonary vein or left atrial auri-

cle; (2) occluder implantation using balloon-assisted technique.

Another effective method is a preliminary increase of delivery system bending and rotation clockwise or counterclockwise after expanding the left atrial disc (7). Control ECHO and angiography were performed intraoperatively before and after the disconnection of delivery system from the occluder.

Each patient with an implanted occluder underwent ECHO and ECG on the day of implantation and the next day. Cardiologists of the Cardiac Surgery Department of N.F. Filatov PCHH monitored the patients on outpatient basis. Follow-up ECG and ECHO data were assessed after 1, 3, 6, 12 months and once a year thereafter. The duration of long-term follow-up ranged from 8 months to 11 years (mean 6 years).

## Results

The procedure was successful in 98.8% cases. 86 occluders were successfully implanted in all patients with ASD and deficiency or absence of the aortic rim. Only in one case it was decided not to perform the occluder implantation due to increased risk of erosion. In this case, ECHO data showed that the device is rested on the free wall of the atrium and the aortic root in the other side.

Discrepancy between the assessment of ASD size using preoperative transthoracic echocardiography and intraoperative balloon measurement or transesophageal echocardiography was less than 10%.

Life-threatening complications such as device migration, aortic and atrial wall erosion, thromboembolism, infective endocarditis, complete AV block were not reported either in the early or in the long-term follow-up period. However, 15 patients (5.22%) had migraine-like pain occurred 0–4 months after surgery, and it has resolved after intensification of antiplatelet therapy with Clopidogrel. A nickel hypersensitivity test was not performed. In 20 patients (6.96% of all patients) the migration of the pacemaker and atrial rhythm were reported in the immediate postoperative period after occluder implantation on the ASD. In addition, in the early postoperative period 1st degree atrioventricular block (AVB) was observed in 11 patients (3.83%), however, the atrioventricular conduction was restored in one month after surgery as determined by ECG data at the control examination by cardiologist.

During the observation period (from 8 months to 11 years, mean 6 years) no significant rhythm and conduction disturbances were reported. According to the ECHO data, no formations suspicious for blood clots were detected in the early postoperative period of 6 months. The occluder was securely positioned on the IAS, and no blood shunting through the occluder was noted.

## Discussion

In 2004 the first work was published concerning the identified erosion of the aortic wall and atrium in patients after implantation of the Amplatzer Septal Occluder (ASO) (8). The percentage of erosions of the aortic and/or atrium wall was 0.1%. This complication occurred during the period from 5 days to 3 years after surgery. The perforation site was located in the area of atrial roof close to aortic root, while in the most cases there was a deficit or absence of the ASD's aortic rim (8, 9).

Subsequently, DiBardino et al. reported observations concerning ASO insertion during the period between 2002 and 2007, when perforation caused by erosion of the atrial and aortic walls was found to be the second most common complication (22.9%) after device migration (51%).

Analysis of the data showed that mortality after occluder placement associated with erosion was 0.05%, which is lower than the mortality rate of 0.13% after surgical closure of an ASD (10).

It should be noted that this complication is mainly linked to the use of Amplatzer (ASO) occluder, however this complication was also reported for devices with similar design, for example, Clamshell Cardio SEAL device (NMT Medical), ATRIASEPT occluder, Cardio Logic, Thirsk, UK) which are no longer used (11, 12).

Meanwhile, Korzh and colleagues implanted Lepu Medical occluders (Shanghai Shape Memory Alloy Co., Ltd, China) with 99.3% success rate, both in adults and children. In 271 patients with ASD and aortic rim deficiency 272 occluders were successfully implanted. In 2 (0.7%) cases, after the placement of occluder in an ASD with a deficit of the aortic rim, the occluder dislocated into the right atrium, and afterwards it was surgically removed. Author emphasizes, that no erosion of the aortic wall and atrium was reported in this case (13, 16).

Important aspect of the safe occluder installation is the evolution of devices, namely, the

improved "softness" of design and material of the occluder. Currently ASO's main competitor is Occlutech Figulla Flex II. To date, 8 clinical cases of erosion in children after implantation of these devices (Occlutech) with various modifications (Figulla Flex N, Flex I, and Flex II) have been published. The mean age of patients was 8 years (4–38), and 3 children had aortic rim deficiency.

In other three cases the surgeon exceeded the size of installed Occlutech device by 2 mm relating to largest defect size according to TEE and/or measuring balloon data. All patients underwent emergency surgery with removal of the occluder and suturing of the erosion. Presented works suggests that this complication occurred due to the violation by surgeons of the procedure safety requirements (6, 14).

For trained specialists, the procedure of X-ray endovascular implantation does not associated with significant technical difficulties. However, improper selection of the too large occluder in relation to the ASD size may lead to life-threatening complications such as erosion and complete AV block (3, 14). Therefore, it is important not to exceed significantly the ratio between the device size and the weight of the patient – the optimal coefficient is up to 1. At the same time, a number of authors allowed a higher coefficient up to 2.3, like Dr. Fraisse and colleagues, which, however, more often led to the significant complications such as marked mitral regurgitation, device dislocation and erosion of the aortic wall (3, 15).

One of the most important requirement for successful and safe surgery is an accurate preoperative diagnosis with an assessment of morphological features of an ASD: size and anatomy of the defect, number of defects, presence and density of the septum rims (8).

## Conclusion

X-ray endovascular occlusion of ASD is a highly effective and safe technique for correction of secondary ASD, including cases with deficiency or absence of aortic rim.

Important details of this procedure as follows:

- 1) careful intraoperative ASD measurement using TE ECHO and measuring balloon for adequate selection of the occluder size;
- 2) modernization of the delivery system to create a convenient occluder angle and careful control of the process.



## Список литературы [References]

1. Белоконов Н.А., Подзолков В.П. Врожденные пороки сердца. М.: Медицина, 1991.  
Belokon N.A., Podzolkov V.P. Congenital heart defects. M.: Medicine, 1991. (In Russian)
2. Ewert P., Berger F., Daehnert I. et al. Transcatheter closure of atrial septal defects without fluoroscopy: feasibility of a new method. *Circulation*. 2000, 101 (8), 847–849.  
<http://doi.org/10.1161/01.cir.101.8.847>
3. Fraisse A., Latchman M., Sharma S.R. et al. Atrial septal defect closure: indications and contra-indications. *J. Thorac. Dis.* 2018, 10 (Suppl. 24), S2874–S2881.  
<http://doi.org/10.21037/jtd.2018.08.111>
4. Zakaria J., Sebastien H., Alban-Elouen B. et al. Long-term Complications After Transcatheter Atrial Septal Defect Closure: A Review of the Medical Literature. *Canadian J. Cardiol.* 2016, 32, 1315.e11e1315.e18 [www.onlinecjc.ca](http://www.onlinecjc.ca)
5. Amin Z., Hijazi Z.M., Bass J.L. et al. Erosion of Amplatzer septal occluder device after closure of secundum atrial septal defects: review of registry of complications and recommendations to minimize future risk. *Catheter Cardiovasc. Interv.* 2004, 63, 496–502.  
<http://doi.org/10.1002/ccd.20211>
6. Auriiau J., Bouvaist H., Aaberge L. et al. Cardiac Erosions After Transcatheter Atrial Septal Defect Closure With the Occlutech Figulla Flex Device. *JACC Cardiovasc. Interv.* 2019, 12 (14), 1397–1399.  
<http://doi.org/10.1016/j.jcin.2019.03.005>
7. Krizanic F., Sievert H., Pfeiffer D. et al. The Occlutech Figulla PFO and ASD occluder: a new nitinol wire mesh device for closure of atrial septal defects. *J. Invasive Cardiol.* 2010, 22, 182–187.
8. Houeijeh A., Hascoët S., Bouvaist H. et al. Transcatheter closure of large atrial septal defects (ASDs) in symptomatic children with device/weight ratio  $\geq 1.5$ . *Int. J. Cardiol.* 2018, 267, 84–87.  
<http://doi.org/10.1016/j.ijcard.2018.05.069>
9. Jalal Z., Hascoet S., Baruteau A.E. et al. Long-term Complications After Transcatheter Atrial Septal Defect Closure: A Review of the Medical Literature. *Can. J. Cardiol.* 2016, 32 (11), 1315.e11-1315.e18.  
<http://doi.org/10.1016/j.cjca.2016.02.068>
10. DiBardino D.J., McElhinney D.B., Kaza A.K., Mayer J.E. Jr. Analysis of the US Food and Drug Administration Manufacturer and User Facility Device Experience database for adverse events involving Amplatzer septal occluder devices and comparison with the Society of Thoracic Surgery congenital cardiac surgery database. *J. Thorac. Cardiovasc. Surg.* 2009, 137 (6), 1334–1341.  
<http://doi.org/10.1016/j.jtcvs.2009.02.032>
11. Murphy J.C., Walsh S.J., Spence M.S. Late aortic perforation with an Atriosept device resulting in life-threatening tamponade. *Catheter Cardiovasc. Interv.* 2010, 76 (1), 132–134. <http://doi.org/10.1002/ccd.22470>
12. Diab K., Kenny D., Hijazi Z.M. Erosions, erosions, and erosions! Device closure of atrial septal defects: how safe is safe? *Catheter Cardiovasc. Interv.* 2012, 80 (2), 168–174.  
<http://doi.org/10.1002/ccd.24517>
13. Корж Д.А., Горбунов М.Г., Ларионов А.А. и др. Эндovasкулярное лечение дефекта межпредсердной перегородки с дефицитом аортального края. *Клиническая и экспериментальная хирургия. Журнал им. акад. Б.В. Петровского*. 2018, 1, 39–43.  
<http://doi.org/10.24411/2308-1198-2018-00006>  
Korzh D.A., Gorbunov M.G., Larionov A.A. et al. Endovascular repairment of atrial septal defect with aortic rim deficiency. *Clinical and Experimental Surgery. Petrovsky Journal*. 2018, 1, 39–43. <http://doi.org/10.24411/2308-1198-2018-00006> (In Russian)
14. Garcia E., Maroto E., Moreno R. et al. Percutaneous closure of atrial septal defect under intracardiac ultrasound guidance: comparison with procedures guided by transesophageal echocardiography. *J. Am. Coll. Cardiol.* 2002, 39, Suppl. P, 405A.
15. Takaya Y., Akagi T., Nakagawa K. et al. Feasibility of transcatheter closure for absent aortic rim in patients with atrial septal defect. *Catheter Cardiovasc. Interv.* 2021, 97 (5), 859–864. <http://doi.org/10.1002/ccd.29457>
16. Пахолков А.Н., Гречишкин А.А., Лашевич К.А. и др. Эндovasкулярное лечение сложных форм дефекта межпредсердной перегородки. *Эндovasкулярная хирургия*. 2022, 9 (1), 99–107. <http://doi.org/10.24183/2409-4080-2022-9-1-99-107>  
Pakholkov A.N., Grechishkin A.A., Lashevich K.A. et al. Endovascular repairment of complex forms of atrial septal defects. *Endovasc. Surg.* 2022, 9 (1), 99–107.  
<http://doi.org/10.24183/2409-4080-2022-9-1-99-107> (In Russian)

## Сведения об авторах [Authors info]

**Скофенко Иван Николаевич** – детский кардиолог, детский хирург кабинета рентгенэндovasкулярной диагностики и лечения Детской городской клинической больницы им. Н.Ф. Филатова ДЗ города Москвы, Москва. E-mail: [dr.ivanskofenko@mail.ru](mailto:dr.ivanskofenko@mail.ru)

**Калинина Оксана Игоревна** – сердечно-сосудистый хирург Детской городской клинической больницы им. Н.Ф. Филатова ДЗ города Москвы, Москва.

**Григорьян Ашот Михайлович** – канд. мед. наук, заведующий отделением рентгенохирургических методов диагностики и лечения клинического госпиталя “Лапино”, Москва. <https://orcid.org/0000-0001-9226-0130>

**Варваренко Виктор Иванович** – канд. мед. наук, врач по рентгенэндovasкулярным диагностике и лечению НИИ кардиологии ФГБНУ “Томский национальный исследовательский медицинский центр Российской академии наук”, Томск.

**Корноухов Юрий Юрьевич** – врач ультразвуковой диагностики, детский кардиолог Детской городской клинической больницы им. Н.Ф. Филатова ДЗ города Москвы, Москва. <https://orcid.org/0000-0002-4775-8543>

**Ильин Владимир Николаевич** – доктор мед. наук, профессор, заведующий отделением кардиохирургии и интенсивной терапии Детской городской клинической больницы им. Н.Ф. Филатова ДЗ города Москвы, Москва. <https://orcid.org/0000-0003-4162-068X>

\* Адрес для переписки: Скофенко Иван Николаевич – [dr.ivanskofenko@mail.ru](mailto:dr.ivanskofenko@mail.ru)

**Ivan N. Skofenko** – interventional cardiologist of N.F. Filatov Children's City Hospital, Moscow. E-mail: dr.ivanskofenko@mail.ru

**Oxana I. Kalinina** – cardiovascular surgeon of N.F. Filatov Children's City Hospital, Moscow.

**Ashot M. Grigoryan** – Cand. of Sci. (Med.), Head of the Interventional cardiology department, Clinical hospital "Lapino", Moscow region. <https://orcid.org/0000-0001-9226-0130>

**Victor I. Varvarenko** – interventional cardiologist of Tomsk National Research Medical Center of the Russian Academy of Science, Cardiology Research Institute, Tomsk.

**Yuriy Y. Kornoukhov** – sonographer, of N.F. Filatov Children's City Hospital, Moscow. <https://orcid.org/0000-0002-4775-8543>

**Vladimir N. Ilyin** – Doct. of Sci. (Med.), Professor, Head of Division for Cardiac Surgery, of N.F. Filatov Children's City Hospital, Moscow. <https://orcid.org/0000-0003-4162-068X>

\* **Address for correspondence: Ivan N. Skofenko** – dr.ivanskofenko@mail.ru

**Статья получена** 17 ноября 2022 г.  
**Manuscript received** on November 17, 2022.

**Принята в печать** 26 января 2023 г.  
**Accepted for publication** on January 26, 2023.

# Чрескожное коронарное вмешательство высокого риска на стволе левой коронарной артерии с кардиогенным шоком при поддержке веноартериальной экстракорпоральной мембранной оксигенации

А.П. Косоухов<sup>1</sup>, А.И. Дуда<sup>1</sup>, Н.Г. Хорев<sup>2</sup>, Е.Ю. Губаренко<sup>1</sup>, А.Г. Тырышкин<sup>1</sup>,  
А.В. Панюков<sup>1</sup>, Ю.Г. Чайка<sup>1</sup>, С.В. Жидков<sup>1</sup>, В.В. Подковыркин<sup>1</sup>,  
З.Г. Гаджимурадов<sup>1</sup>, А.Н. Лемле<sup>1</sup>, Д.В. Левковский<sup>1\*</sup>, С.А. Шималин<sup>1</sup>,  
Е.Г. Саманчук<sup>1</sup>, Е.В. Трубина<sup>1</sup>, Т.Н. Воротникова<sup>1</sup>

<sup>1</sup> КГБУЗ “Алтайский краевой кардиологический диспансер”, Барнаул, Россия

<sup>2</sup> ФГБОУ ВО “Алтайский государственный медицинский университет” Минздрава России, Барнаул, Россия

При атеросклеротическом поражении незащищенного ствола левой коронарной артерии (СтЛКА) возникает большая зона ишемии миокарда, с этим связаны высокая частота неблагоприятных событий и неблагоприятный прогноз в этой группе пациентов.

Стеноз СтЛКА часто сопровождается многососудистым поражением коронарных артерий. В случае острого коронарного синдрома (ОКС) стеноз СтЛКА может быть как причиной развития ОКС (симптом-обусловленный), так и сопутствующим поражением, когда симптомсвязанной артерией является другая коронарная артерия.

Показания, сроки реваскуляризации миокарда и выбор методов лечения, таких как чрескожное коронарное вмешательство (ЧКВ), коронарное шунтирование (КШ) или сочетание этих подходов, зависят от факторов риска и сопутствующих заболеваний у пациента, а также выраженности поражения коронарных артерий.

Как КШ, так и ЧКВ имеют ограничения. Хирурги отказываются в выполнении КШ на основании высокого риска операции, отражаемого шкалой EuroSCORE II. Факторы, ассоциированные с хирургической смертностью после КШ: ОКС, низкая сократительная функция левого желудочка, высокий риск геморрагических осложнений на фоне двойной антиагрегантной терапии, ожирение и сопутствующий коморбидный фон.

Превентивное применение методов механической поддержки кровообращения при ЧКВ высокого риска, в том числе с использованием экстракорпоральной веноартериальной мембранной оксигенации (ВА-ЭКМО), может снизить риск осложнений для данной категории пациентов.

Представляем описание клинического наблюдения эндоваскулярного лечения пациентки пожилого возраста с поражением СтЛКА с использованием ВА-ЭКМО.

**Ключевые слова:** многососудистое поражение коронарных артерий, ствол левой коронарной артерии, острый коронарный синдром без подъема сегмента ST, чрескожное коронарное вмешательство, экстракорпоральная мембранная оксигенация

## High-risk percutaneous coronary intervention on the left main coronary artery complicated with cardiogenic shock, with the aid of veno-arterial extracorporeal membrane oxygenation

A.P. Kosoukhov<sup>1</sup>, A.I. Duda<sup>1</sup>, N.G. Khorev<sup>2</sup>, E.Yu. Gubarenko<sup>1</sup>, A.G. Tyryshkin<sup>1</sup>,  
A.V. Panyukov<sup>1</sup>, Yu.G. Chaika<sup>1</sup>, S.V. Zhidkov<sup>1</sup>, V.V. Podkovyrkin<sup>1</sup>, Z.G. Gadzhimuradov<sup>1</sup>,  
A.N. Lemle<sup>1</sup>, D.V. Levkovsky<sup>1\*</sup>, S.A. Shimalin<sup>1</sup>, E.V. Trubina<sup>1</sup>, T.N. Vorotnikova<sup>1</sup>

<sup>1</sup> Altai Regional Cardiologic Dispensary, Barnaul, Russia

<sup>2</sup> Altai State medical university of the Ministry of healthcare of Russian Federation, Barnaul, Russia



According to WHO, ischemic stroke is the third most common cause of mortality in industrial world. To date, there are three methods for the prevention and the treatment of ischemic stroke, namely, pharmacological, surgical and endovascular techniques. For this reason, the studies aimed at the comparison of these methods outcomes in various categories of patients are extremely significant. Randomized trials have shown comparable results of carotid endarterectomy (CEE) and carotid stenting (CS) in symptomatic patients, while in asymptomatic patients, the aggressive approach to the revascularization of the carotid arteries has no advantages in comparison with conservative therapy. The choice of the treatment tactics in these patients should be based on a meticulous evaluation of each case. Numerous randomized trials comparing the methods of treatment of the ischemic stroke conducted to this day are not without biases and do not always answer all the questions. New results of the ongoing randomized trials expected in 2019 and 2020 will probably provide answers to the remaining questions concerning the tactics of treatment of the ischemic stroke in symptomatic and asymptomatic patients.

**Keywords:** ischemic stroke, carotid endarterectomy, carotid stenting.

## Список сокращений

АД – артериальное давление  
 КАГ – коронарография  
 ЧСС – частота сердечных сокращений  
 СтЛКА – ствол левой коронарной артерии  
 ПМЖА – передняя межжелудочковая артерия  
 ДВ – диагональная ветвь  
 ОА – огибающая артерия  
 ПрА – промежуточная артерия  
 ПКА – правая коронарная артерия  
 ЧКВ – чрескожное коронарное вмешательство  
 ВА-ЭКМО – веноартериальная экстракорпоральная мембранная оксигенация  
 ОКС – острый коронарный синдром  
 АКШ – аортокоронарное шунтирование  
 ОНМК – острое нарушение мозгового кровообращения  
 ФК – функциональный класс  
 ФВ – фракция выброса  
 НПВ – нижняя полая вена  
 ГЛЖ – гипертрофия левого желудочка  
 МЖП – межжелудочковая перегородка  
 ИММ ЛЖ – индекс массы миокарда левого желудочка

При атеросклеротическом поражении незащищенного ствола левой коронарной артерии (СтЛКА) возникает большая зона ишемии миокарда, с этим связаны высокая частота неблагоприятных событий и неблагоприятный прогноз в этой группе пациентов (1, 2).

Стеноз СтЛКА часто сопровождается многососудистым поражением коронарных артерий. В случае острого коронарного синдрома (ОКС) стеноз СтЛКА может быть как причиной развития ОКС (симптомобусловленный), так и сопутствующим поражением,

когда симптомсвязанной артерией является другая коронарная артерия (3).

Показания, сроки ревазуляризации миокарда и выбор методов лечения, таких как чрескожное коронарное вмешательство (ЧКВ), коронарное шунтирование (КШ) или сочетание этих подходов, зависят от факторов риска и сопутствующих заболеваний у пациента, а также выраженности поражения коронарных артерий (4, 5).

Как КШ, так и ЧКВ имеют ограничения. Хирурги отказываются в выполнении КШ на основании высокого риска операции, отражаемого шкалой EuroSCORE II. Факторы, ассоциированные с хирургической смертностью после КШ: ОКС, низкая сократительная функция левого желудочка, высокий риск геморрагических осложнений на фоне двойной антиагрегантной терапии, ожирение и сопутствующий коморбидный фон (6, 7).

Превентивное применение методов механической поддержки кровообращения при ЧКВ высокого риска, в том числе с использованием экстракорпоральной веноартериальной мембранной оксигенации (ВА-ЭКМО), может снизить риск осложнений для данной категории пациентов (8, 9).

Представляем описание клинического наблюдения эндоваскулярного лечения пациентки пожилого возраста с поражением СтЛКА с использованием ВА-ЭКМО.

### Клиническое наблюдение

Пациентка М., 69 лет, поступила в Алтайский краевой кардиологический диспансер 25.11.22 в 18:19 с жалобами на умеренный дискомфорт за грудиной, тошноту.

Ранее без ишемического анамнеза. Гипертоническая болезнь длительно с повышением

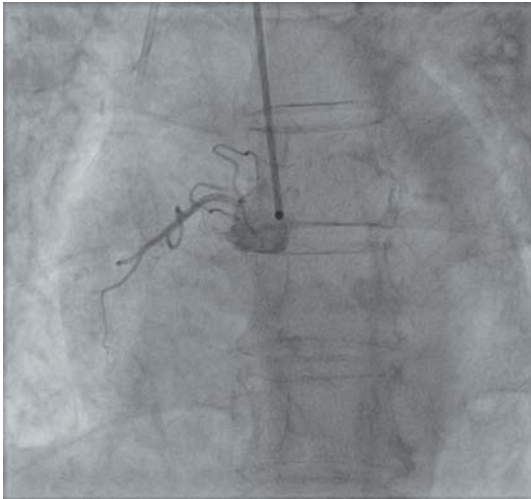


Рис. 3. ПКА.

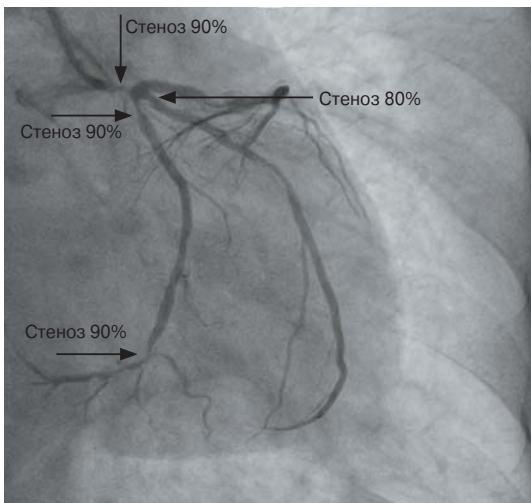


Рис. 1. ЛМКА, ЛДВ и ЛКА.

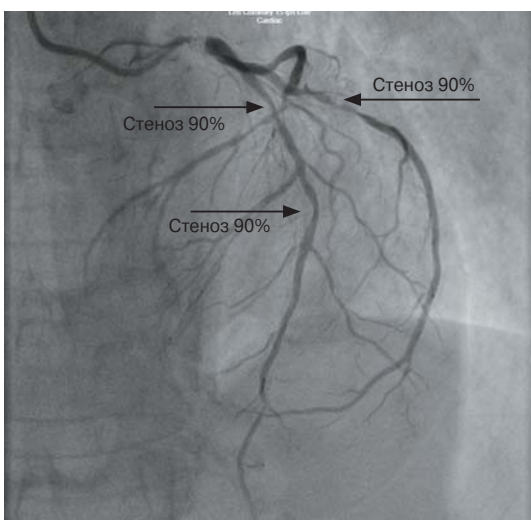


Рис. 2. Стеноз 90%.

АД до III степени артериальной гипертензии. ОНМК в 1987, 2002 гг. Пароксизмальная форма фибрилляции предсердий длительно, без постоянного приема антикоагулянтов. В течение 8 мес клиническая картина стенокардии напряжения на уровне II ФК. Постоянно принимает эналаприл 40 мг/сут, бисопролол 5 мг. Ухудшение состояния в день поступления с утра в виде появления интенсивной давящей боли за грудиной без иррадиации более 20 мин, слабость, потливость, снижение АД до 70/40 мм рт.ст.

Сопутствующая патология представлена сахарным диабетом 2 типа (на пероральной сахароснижающей терапии), осложненным диабетической макроангиопатией и микроангиопатией; ревматоидным полиартритом, атеросклерозом артерий нижних конечностей, синдромом Рейно, хроническим геморроем.

Объективно при поступлении состояние тяжелое, признаки дыхательной недостаточности (сатурация 90%), гипотонии (АД 80/40 мм рт.ст.), тоны сердца приглушены, ритм неправильный, ЧСС 120 в минуту.

По ЭКГ фибрилляция предсердий с частотой сокращений желудочков около 110 в минуту, депрессия сегмента ST в I, II, III, aVF, aVL, V<sub>3</sub>-V<sub>9</sub> до 2 мм. В связи с изменениями по ЭКГ и нестабильностью гемодинамики подана на экстренную КАГ.

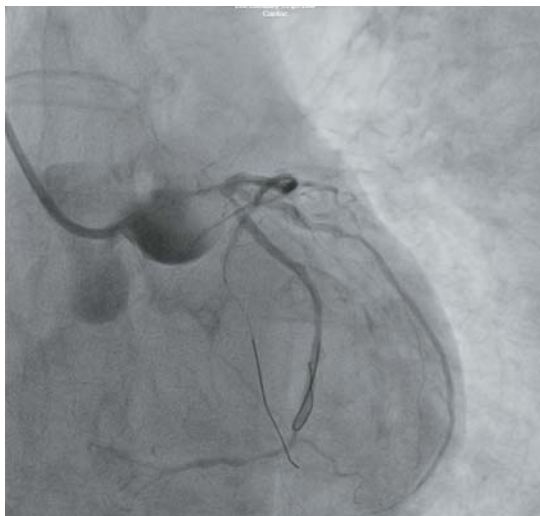
По экстренной КАГ: тип кровоснабжения миокарда – левый. СтЛКА – стеноз 90%. ЛМКА – стеноз в верхней трети 90%, от ЛДВ 70%, в средней трети 90%, стеноз ЛКА в верхней трети 80%. ЛДВ – стеноз в верхней трети 90%, в средней трети 90% (рис. 1, 2). ЛКА – без патологии (рис. 3).

После экстренной КАГ в связи с тяжестью состояния переведена под наблюдение в условия реанимации, где проведены дополнительные методы исследования.

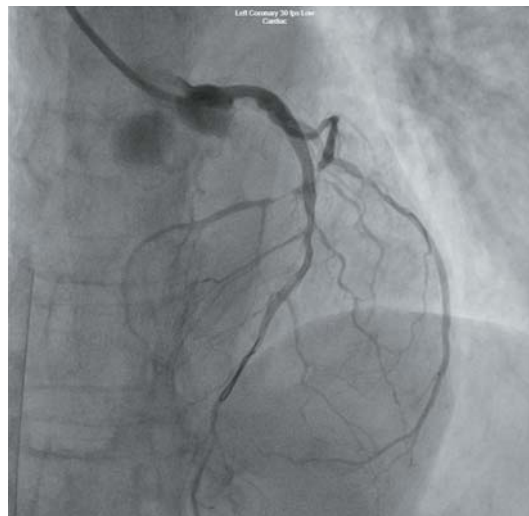
Лабораторно: достоверный прирост кардиомаркеров, тромбоцитоз  $491 \cdot 10^9/\text{л}$ , лейкоцитоз  $23,9 \cdot 10^9/\text{л}$ , гемоглобин 134 г/л, лейкоцитурия, гипергликемия 21 ммоль/л, лактацидоз, гипоксемия и гипокапния в венозной крови.

Инструментальные обследования: рентген органов грудной клетки – выраженный застой в легких. ЭхоКГ: снижение ФВ до 36% (по Тейхольцу), признаки легочной гипертензии (СД ПЖ 48 мм рт.ст., НПВ 20 мм, спадается на вдохе менее 50%), ГЛЖ (ИММ ЛЖ – 119 г/м<sup>2</sup>), умеренная митральная недостаточность, гипокинез верхушки и передней стенки ЛЖ, МЖП.

Начата терапия диуретиками, инотропная и респираторная поддержка, антикоагулянты, инфузионная терапия, инсулинотерапия. Повы-



**Рис. 4.** После БАП СтЛКА баллонами 1,5 × 20 мм, 2,5 × 18 мм, стагнация контрастного вещества в синусах Вальсальвы.



**Рис. 5.** После стентирования ПМЖА и СтЛКА.

шение дозы инотропных препаратов эффекта не дало, у больной прогрессировала клиническая картина острой левожелудочковой недостаточности.

Кардиокомандой исключена возможность проведения АКШ в связи с высоким периоперационным риском. Принято решение о стентировании СтЛКА с переходом на ПМЖА по жизненным показаниям при поддержке ВА-ЭКМО. 26.11.22 взята на ЧКВ.

В асептических условиях собран аппарат ЭКМО Medos Deltastream 3. Доступ для ЭКМО выполнен пункционно: по проводнику установлена заборная канюля 24 Fg в правую бедренную вену, возвратная канюля 18 Fg установлена в левую общую бедренную артерию, введено 5000 ЕД гепарина. Положение канюль верифицировано под рентгенологическим контролем. Начата ЭКМО с параметрами: поток крови 3,0 л/мин, поток газа 2,6 л/мин, 3600 об/мин, давление забора 35 мм рт.ст., давление после оксигенатора 275 мм рт.ст., АСТ 485 с.

Выполнена пункция и катетеризация правой лучевой артерии, проводниковый катетер установлен в устье СтЛКА. Установлены коронарные проводники в дистальные отделы ОА и ПМЖА. Выполнена последовательная преддилатация стеноза СтЛКА баллонами 1,5 × 20 мм, 2,5 × 18 мм, компрессия 14 атм (рис. 4).

После баллонной преддилатации выполнено стентирование верхней трети ПМЖА стентом с лекарственным покрытием 3,0 × 28 мм, компрессия 14 атм. Далее выполнено провизорное стентирование СтЛКА с переходом на ПМЖА стен-

том с лекарственным покрытием 3,5 × 33 мм, компрессия 14 атм (рис. 5).

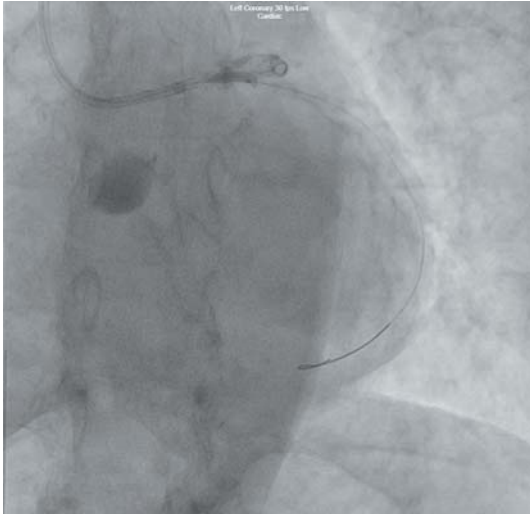
Выполнен рекроссинг проводников. Через ячейку стента выполнена баллонная ангиопластика в устьях ОА и ПрА баллонами 2,0 × 10 мм, 3,0 × 15 мм (рис. 6, 7). Результат после БАП через ячейки стента в устьях ОА и ПрА.

Далее проксимальная оптимизация в стенте СтЛКА баллоном 3,5 × 10 мм, 14 атм. На контроле остаточные стенозы устья ОА и ПрА 40%. Данных об эмболизации дистального русла нет. Дистальный кровоток TIMI III (рис. 8).

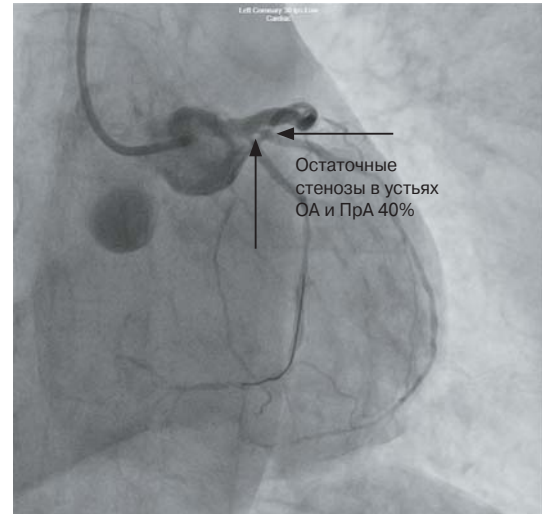
В течение процедуры состояние тяжелое. Стабилизация гемодинамики достигнута за счет ЭКМО и инотропных препаратов. Отмечалась стагнация контраста в синусах Вальсальвы ввиду отсутствия эффективного сердечного выброса.

Отключение ЭКМО проведено 26.11.22 после постепенного снижения скорости перфузии согласно протоколу учреждения. После отлучения стабильная гемодинамика, дыхание самостоятельное, сатурация 98% на фоне инсуффляции кислорода 5 л/мин. Бригадой сердечно-сосудистых хирургов произведено удаление обеих канюль. При извлечении артериальной канюли проведена ангиопластика ксеноперикардом левой общей бедренной артерии ввиду наличия в просвете циркулярной атеросклеротической бляшки с выраженным кальцинозом с прорастанием во все слои, на 60% перекрывающей просвет артерии.

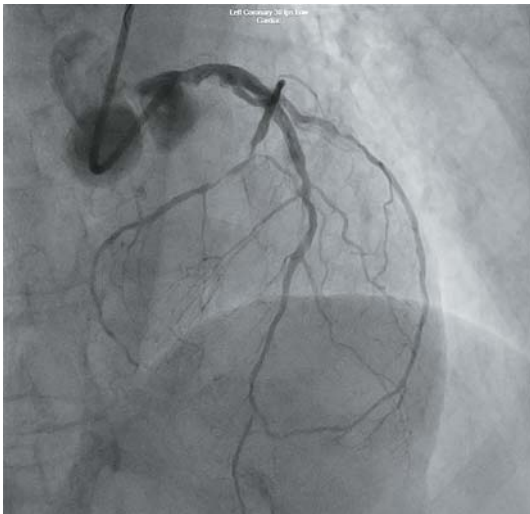
При дальнейшем наблюдении развитие постгеморрагической анемии, гиперферментемии.



**Рис. 6.** БАП через ячейку стента ПрА.



**Рис. 7.** Результат после БАП через ячейки стента в устьях ОА и ПрА.



**Рис. 8.** Финальный результат.

Синусовый ритм восстановился спонтанно. При оценке ЭКГ в динамике выставлен диагноз переднего не-Q-инфаркта миокарда от 25.11.22. В условиях реанимации на фоне терапии стабилизация состояния, проводилась гемотрансфузия эритроцитной массы, антимикроб-

ная терапия с целью профилактики инфекционных осложнений после ЭКМО.

07.12.22 переведена в общую палату. Ангинозные боли не рецидивировали, застойные явления купированы, гемодинамика стабильная, лабораторно компенсирована. По ЭхоКГ в динамике ФВ 52%. Реабилитирована по индивидуальному режиму с учетом астении, коморбидной патологии (ревматоидный полиартрит, ОНМК). Выписана 16.12.22 в удовлетворительном состоянии. Даны рекомендации на амбулаторный этап.

### Заключение

Данный клинический случай в очередной раз доказывает спасительную роль ВА-ЭКМО при эндоваскулярной коронарной реваскуляризации у больных с крайне высоким периперационным риском и невозможностью проведения хирургической реваскуляризации. Любые вмешательства на СтЛКА под прикрытием ВА-ЭКМО требуют высокого уровня квалификации и скоординированности всей кардиокоманды.



**List of abbreviations**

- CAG – coronary angiography
- LMCA – left main coronary artery
- AIVA – anterior interventricular artery
- DB – diagonal branch
- CA – circumflex artery
- ImA – intermediate artery
- RCA – right coronary artery
- PCI – percutaneous coronary intervention
- ECMO – extracorporeal membrane oxygenation

ation

- IABP – intra-aortic balloon counterpulsation
- MI – myocardial infarction
- CAD – coronary artery disease
- CABG – coronary artery bypass grafting
- ACA – acute cerebrovascular accident
- FC – functional class
- EF – ejection fraction
- IVC – inferior vena cava
- LVH – left ventricular hypertrophy
- IVS – interventricular septum
- LVMI – left ventricular mass index

**Clinical case**

Patient M, 69 years old, admitted to the Altai Regional Cardiological Dispensary on November 25, 2022 at 18:19 with complains of moderate retrosternal discomfort and nausea.

No previous history of ischemic events. Chronic hypertension with BP increase up to 3rd stage of arterial hypertension. ACA in 1987, 2002. Chronic paroxysmal atrial fibrillation without continuous use of anticoagulants. Clinical signs of exertional angina (2nd FC) for 8 months. The patient continuously takes enalapril 40 mg/day, bisoprolol 5 mg. The patient's condition worsened in the morning of admission with intense pressing retrosternal pain

without irradiation over more than 20 minutes, weakness, sweating, lowering blood pressure to 70/40 mm Hg.

Concomitant diseases: type 2 diabetes mellitus (the patient receives oral hypoglycemic therapy) complicated by diabetic macroangiopathy and microangiopathy; rheumatoid arthritis, peripheral arterial disease, Raynaud's syndrome, chronic hemorrhoids.

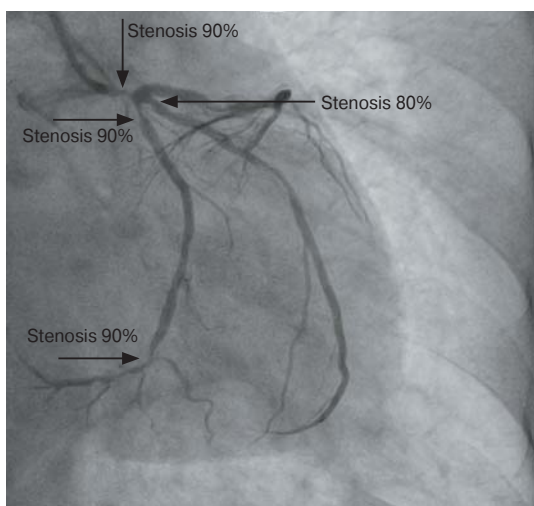
Objective findings upon admission: patient's condition is severe, signs of respiratory failure (saturation 90%), hypotension (BP 80/40 mm Hg), muffled heart sounds, irregular rhythm, heart rate 120 per minute.

ECG data: atrial fibrillation with ventricular contraction rate of about 110 per minute, segment ST depression in I, II, III, aVF, aVL, V<sub>3</sub>-V<sub>9</sub> up to 2 mm. The patient was referred to the emergency CAG due to ECG changes and hemodynamic instability.

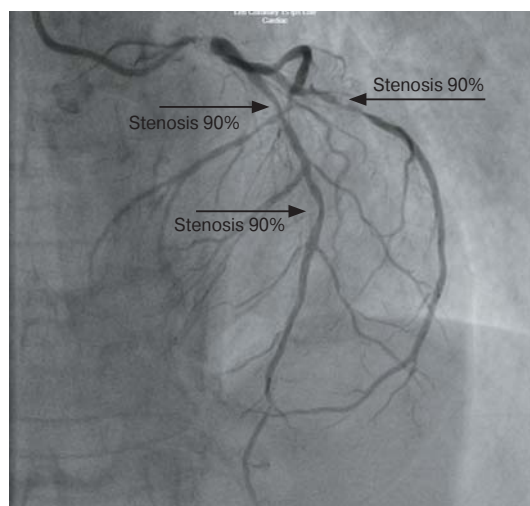
Emergency CAG: type of myocardial blood supply – left-sided. LMCA – stenosis 90%. AIVA – stenosis in the upper third 90%, from 1DB – 70%, in the middle third – 90%, RA stenosis in the upper third 80%. OA – stenosis in the upper third 90%, in the middle third 90%. (Fig. 1 and Fig. 2). RCA – no abnormal changes (Fig. 3)

After emergency CAG, due to the severity of condition, the patient was transferred to the intensive care unit for monitoring where additional diagnostic tests were performed.

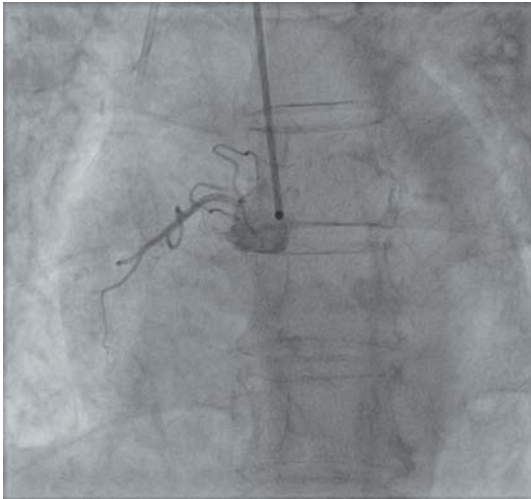
Laboratory results: significantly increased cardiac marker levels, thrombocytosis of  $491 \times 10^9/L$ , leukocytosis of  $23.9 \times 10^9/L$ , haemoglobin of 134 g/L, leukocyturia, hyperglycaemia of 21 mmol/L, lactic acidosis, hypoxemia, and hypocapnia in venous blood.



**Fig. 1.** AIVA, CA and RA



**Fig. 2.** Stenosis 90%.



**Fig. 3.** RCA.

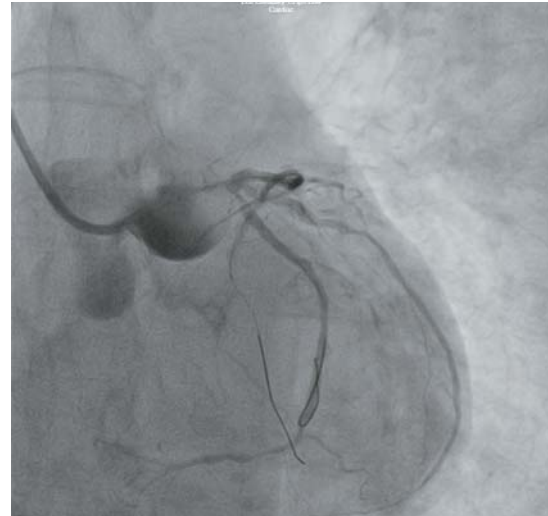
Instrumental examinations: Chest X-ray – marked pulmonary congestion. Echo: EF decreased up to 36% (according to Teichholz), signs of pulmonary hypertension (RV SP 48 mmHg, IVC 20 mmHg, deflates to less than 50% on inhalation), LVH (LVMI – 119 g/m<sup>2</sup>, moderate mitral insufficiency, and hypokinesia/akinesia of the apex and anterior wall of LV, IVS.

Diuretics, inotropic and respiratory supports, anticoagulants, infusion therapy, and insulin therapy were initiated. Inotropic drugs dose increase was not effective, and clinical signs of acute left ventricular failure were progressed.

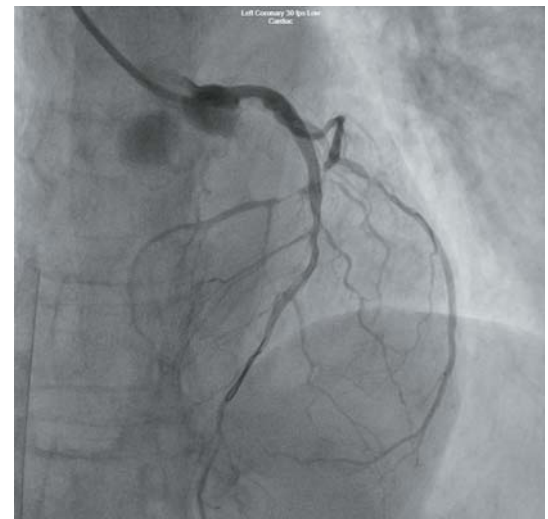
The cardiac team rule out possibility of CABG due to the high perioperative risk. A decision to stent LMCA with transition to AIVA with aids of veno-arterial ECMO was made for life-saving reasons. On November 26, 2022, the PCI procedure was performed.

In aseptic conditions, Medos Deltastream 3 ECMO device was assembled. ECMO access was performed through the puncture: 24-Fr drainage cannula was inserted over a guidewire into the right femoral vein and 18-Fr return cannula was introduced to the left common femoral artery, 5000 IU of heparin administered. The cannula positions were verified with X-ray. ECMO was started with the following parameters: blood flow – 3.0 L/min, gas flow – 2.6 L/min, pump speed – 3600 rpm, drainage pressure – 35 mmHg, post-oxygenator pressure – 275 mmHg, ACT – 485 sec.

Puncture and catheterization of the right radial artery were performed, and a guiding catheter was placed into the LMCA ostium. Coronary guidewires were placed to the distal segments of the CA and AIVA. Sequential pre-dilation



**Fig. 4.** After LMCA angioplasty with balloons 1.5 × 20 mm and 2.5 × 18 mm there was a contrast agent retention in the sinuses of Valsalva.



**Fig. 5.** After stenting of AIVA and LMCA.

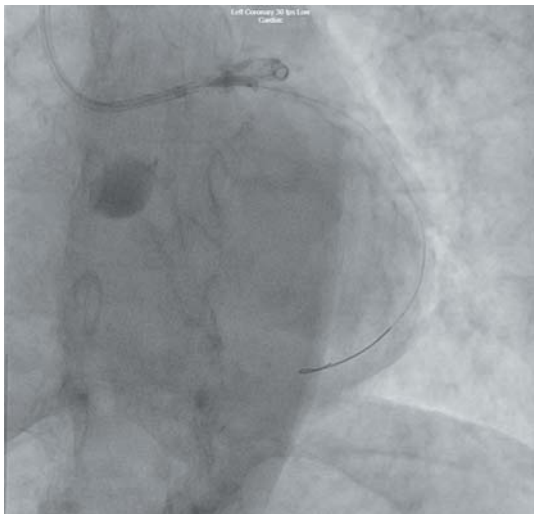
of the LMCA stenosis was performed with 1.5 × 20 mm and 2.5 × 18 mm balloons at 14 atm compression. (Fig. 4)

After balloon pre-dilatation, stenting of the upper third of LMCA was performed with 3.0 × 28 mm drug-covered stent at 14 atm compression. Then provisional LMCA stenting with transition to AIVA was performed with 3.5 × 33 mm drug-covered stent at 14 atm compression (Fig. 5).

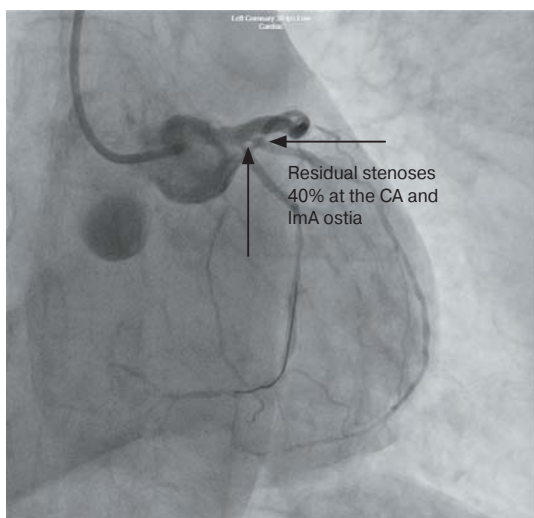
The guidewires were recrossed. Balloon angioplasty at the CA and IMA ostia was performed through the stent cell with 2.0 × 10 mm and 3.0 × 15 mm balloons (Fig. 6, 7).

Then, the proximal optimization in the LMCA stent was performed with 3.5 × 10 mm balloon at 14 atm. Control examination showed residual

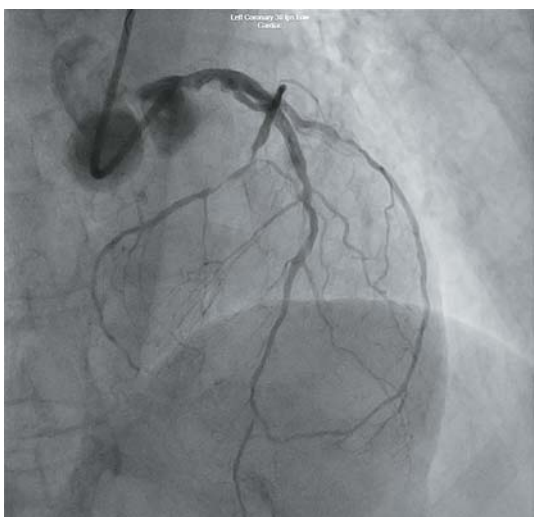




**Fig. 6.** Balloon angioplasty of the LmA through the stent cell.



**Fig. 7.** Results after balloon angioplasty through the stent cell at the CA and LmA ostia.



**Fig. 8.** Final result.

stenoses of 40% at the CA and LmA ostia. No evidence of distal embolization in the vascular bed was observed. Distal blood flow is TIMI III (Fig. 8).

Throughout the procedure the patient condition was severe. Hemodynamic stabilization was achieved by means of ECMO and inotropic drugs. Contrast agent retention in the sinuses of Valsalva was attributed to the poor cardiac ejection.

ECMO was discontinued on November 26, 2022, after a gradual decrease in perfusion rate in compliance with the institutional protocol. After discontinuation, haemodynamics was stable, breathing was unassisted, and saturation on oxygen insufflation (5 L/min) was 98%. Both cannulas were removed by the cardiovascular surgery team. During the removal of the arterial cannula, angioplasty of the left common femoral artery was performed with xenopericardium, since there was a circular atherosclerotic plaque with significant calcification, which penetrated through all layers and occluded 60% of the artery lumen.

During further observation, post-haemorrhagic anaemia and hyperenzymemia were reported. Sinus rhythm was restored spontaneously. Based on ECG monitoring, anterior non-Q-wave myocardial infarction was diagnosed on November 25, 2022. In the ICU setting and on the background of the therapy, the patient condition stabilized. Red blood cells were transfused and antimicrobial therapy was administered to prevent post-ECMO infectious complications.

On December 7, 2022 the patient was transferred to a general ward. There was no recurrence of angina; congestion was resolved; haemodynamics was stable; and laboratory values were compensated. Echo over time showed EF of 52%. The follow-up care of the patient was performed individually, considering asthenia and comorbidities (rheumatoid arthritis, ACA). On December 16, 2022 she was discharged in satisfactory condition. Recommendations were given for the outpatient care.

## Summary

This clinical case once again proves the life-saving role of ECMO in endovascular coronary revascularization in patients with extremely high perioperative risk who are not eligible for surgical revascularization. Any interventions on LMCA with the aids of ECMO/IABP require high-level qualification and coordination of the entire cardiology team.

## Список литературы [References]

1. Fajadet J., Chieffo A. Current management of left main coronary artery disease. *Eur. Heart J.* 2012, 33 (1), 36b–50b. <http://doi.org/10.1093/eurheartj/ehr426>
2. Virani S.S., Mendoza C.E., Ferreira A.C., de Marchena E. Left main coronary artery stenosis: factors predicting cardiac events in patients awaiting coronary surgery. *Tex. Heart Inst. J.* 2006, 33 (1), 23–26. PMID: 16572864; PMCID: PMC1413613
3. Меркулов Е.В., Самко А.Н. Эндovasкулярное лечение больных с ОКС с вовлечением СтЛКА. Рентген-эндovasкулярная диагностика и лечение: достигнутые рубежи и перспективы развития / Под ред. В.В. Демина. 2010. С. 158–162.
4. Fukui T., Tabata M., Tobaru T. et al. Early and long-term outcomes of coronary artery bypass grafting and percutaneous coronary intervention in patients with left main disease: single-center results of multidisciplinary decision making. *Gen. Thorac. Cardiovasc. Surg.* 2014, 62 (5), 301–307. <https://doi.org/10.1007/s11748-013-0357-7>
5. Ганюков В.И. Доказательная база приоритетной роли первичного чрескожного коронарного вмешательства в реваскуляризации больных с инфарктом миокарда с подъемом сегмента ST. *Комплексные проблемы сердечно-сосудистых заболеваний.* 2013, 1, 24–34. <https://doi.org/10.17802/23061278-2013-1-24-34>
6. Ganyukov V.I. Evidence base for priority role of primary percutaneous coronary intervention in revascularization of stemipatients. *Complex Issues of Cardiovascular Diseases.* 2013, 1, 24–34. <https://doi.org/10.17802/2306-1278-2013-1-24-34> (In Russian)
7. Chalmers J., Pullan M., Fabri B. et al. Validation of EuroSCORE II in a modern cohort of patients undergoing cardiac surgery. *Eur. J. Cardiothorac. Surg.* 2013, 43 (4), 688–694. <https://doi.org/10.1093/ejcts/ezs406>
8. Fukui T., Tabata M., Morita S., Takanashi S. Early and long-term outcomes of coronary artery bypass grafting in patients with acute coronary syndrome versus stable angina pectoris. *J. Thorac. Cardiovasc. Surg.* 2013, 145 (6), 1577–1583. <https://doi.org/10.1016/j.jtcvs.2012.05.043>
9. Van den Brink F.S., Meijers T.A., Hofma S.H. et al. Prophylactic veno-arterial extracorporeal membrane oxygenation in patients undergoing high-risk percutaneous coronary intervention. *Neth. Heart J.* 2020, 28 (3), 139–144. <https://doi.org/10.1007/s12471-019-01350-8>
10. Tomasello S.D., Boukhris M., Ganyukov V. et al. Outcome of extracorporeal membrane oxygenation support for complex high-risk elective percutaneous coronary interventions: a single-center experience. *Heart Lung.* 2015, 44 (4), 309–313. <https://doi.org/10.1016/j.hrting.2015.03.005>

## Сведения об авторах [Authors info]

**Косоухов Андрей Петрович** – главный врач КГБУЗ “Алтайский краевой кардиологический диспансер”, Барнаул.

**Дуда Алексей Иванович** – канд. мед. наук, заместитель главного врача по лечебной работе КГБУЗ “Алтайский краевой кардиологический диспансер”, Барнаул.

**Хорев Николай Германович** – доктор мед. наук, профессор, заведующий кафедрой сердечно-сосудистой хирургии и кардиологии ФГБОУ ВО “Алтайский государственный медицинский университет” Минздрава России, Барнаул.

**Губаренко Евгений Юрьевич** – заведующий отделением РЭДил КГБУЗ “Алтайский краевой кардиологический диспансер”, Барнаул.

**Тырышкин Александр Геннадьевич, Панюков Алексей Витальевич, Чайка Юрий Григорьевич, Жидков Сергей Владимирович, Подковыркин Вадим Валентинович, Гаджимурадов Заур Гаджимурадович, Лемле Александр Николаевич, Левковский Дмитрий Владимирович, Шималин Сергей Александрович, Саманчук Евгений Геннадьевич** – врачи РЭДил КГБУЗ “Алтайский краевой кардиологический диспансер”, Барнаул.

**Трубина Елена Викторовна** – заведующая отделением функциональной диагностики КГБУЗ “Алтайский краевой кардиологический диспансер”, Барнаул.

**Воротникова Татьяна Николаевна** – врач функциональной диагностики КГБУЗ “Алтайский краевой кардиологический диспансер”, Барнаул.

\* **Адрес для переписки: Левковский Дмитрий Владимирович** – [dimon546@mail.ru](mailto:dimon546@mail.ru)

**Andrey P. Kosoukhov** – Head physician of Altay Regional cardiological dispensary.

**Alexey I. Duda** – Cand. of Sci. (Med.), deputy head physician for clinical issues, Altay Regional cardiological dispensary.

**Nikolay G. Khorev** – Doct. of Sci. (Med.), Professor, Head of the Chair of cardiovascular surgery and cardiology of Altay State Medical university.

**Evgueny Yu. Gubarenko** – Head of the Department of Endovascular surgery of Altay Regional cardiological dispensary.

**Alexander G. Tyryshkin, Alexey V. Paniukov, Yury G. Чайка, Serguey V. Zhidkov, Vadim V. Podkovyrkin, Zaur G. Gadzhimuradov, Alexander N. Lemle, Dmitry V. Levkovsky, Serguey A. Shimalin, Evgueny G. Samanchuk** – physicians of the Department of Endovascular surgery of Altay Regional cardiological dispensary.

**Elena V. Trubina** – Head of the Department of functional diagnosis of Altay Regional cardiological dispensary.

**Tatiana N. Vorotnikova** – physician, specialist on functional diagnosis, Altay Regional cardiological dispensary.

\* **Address for correspondence: Dmitry V. Levkovsky** – [dimon546@mail.ru](mailto:dimon546@mail.ru)

Статья получена 2 декабря 2022 г.  
Manuscript received on December 2, 2022.

Принята в печать 26 января 2023 г.  
Accepted for publication on January 26, 2023.

# Этапное лечение рака почки – суперселективная эмболизация с применением плоскодетекторной компьютерной томографии и последующей хирургической резекцией

А.И. Загорулько<sup>1, 2, 3\*</sup>, Д.В. Козлов<sup>4</sup>, С.П. Рыков<sup>1</sup>, С.Ч. Егодаге<sup>3</sup>

<sup>1</sup> ГБУЗ города Москвы “Городская клиническая онкологическая больница №1 ДЗ города Москвы”, Москва, Россия

<sup>2</sup> ООО СМ-Клиника, Москва, Россия

<sup>3</sup> ФГАОУ ВО “Российский университет дружбы народов” Минобрнауки России, Москва, Россия

<sup>4</sup> ГБУЗ города Москвы “Московский многопрофильный клинический центр “Коммунарка” ДЗ города Москвы, Москва, Россия

Несмотря на то что важность рентгенэндоваскулярных техник в онкологии становится все более воспроизводимой в России, лишь немногие клиники и специалисты имеют необходимые навыки выполнения вмешательств и желание изучать новые методики и тактики лечения пациентов. На это есть множество причин, начиная от устаревших условно работающих техник до недоступности высокотехнологического оборудования. Рентгенэндоваскулярные вмешательства на почках выполняются в большинстве случаев в федеральных центрах и клинических базах медицинских институтов, но не обычных городских клинических или областных больницах, которых в РФ большинство. Статья освещает основные моменты техники и тактики по гибриднему подходу в лечении онкологических пациентов с заболеваниями почек.

**Ключевые слова:** онкология, опухоль, эмболизация, плоскодетекторная компьютерная томография, рентгенэндоваскулярное вмешательство

## Stagewise treatment of kidney cancer – superselective embolization with the use of flat panel computed tomography and subsequent surgical resection

A.I. Zagorulko<sup>1, 2, 3\*</sup>, D.V. Kozlov<sup>4</sup>, S.P. Rykov<sup>1</sup>, S.Ch. Egodage<sup>3</sup>

<sup>1</sup> City Clinical Oncology Hospital No. 1, Moscow, Russia

<sup>2</sup> SM-Clinic, Moscow, Russia

<sup>3</sup> The Peoples' Friendship University of Russia (RUDN University), Moscow, Russia

<sup>4</sup> Moscow multidisciplinary clinical center “Kommunarka” of Moscow Health Care Department, Moscow, Russia

Even though the importance of X-ray endovascular techniques in oncology is becoming increasingly reproducible in Russia, only a few clinics and specialists have the necessary skills to perform interventions and the desire to study new methods and tactics for treating patients. There are many reasons for this, ranging from outdated working techniques and inappropriate wages causing the lack of development of medical science in the Territory of the Russian Federation due to the reforms carried out by relevant authorities. Endovascular interventions on the kidneys are performed in most cases in federal centers and clinical bases of medical institutes, but not in ordinary clinical hospitals in the cities and regions in the Russian Federation. The article highlights the techniques and the main tactics for a hybrid approach in the treatment of cancer patients with kidney disease.

**Keywords:** oncology, tumor, embolization, flat panel computed tomography, endovascular intervention

## Введение

Пациенты с признаками опухолевого поражения почек и отягощенным “почечным” анамнезом представляют собой категорию, ассоциированную с высоким риском потери функции почки или функциональной недостаточности почки после оперативного вмешательства. Совместные обсуждения онкологов и рентгенэндоваскулярных хирургов нашего диспансера привели к формированию алгоритма действий при лечении пациентов с локализованным раком почки (РП), требующих органосохраняющей тактики в условиях ишемической резекции почки. Несмотря на многочисленные эпидемиологические исследования, посвященные РП, этиология этих опухолей до сих пор не ясна. Изучение опухолевого роста позволило выделить экзогенные (факторы окружающей среды, образ жизни, лекарственные препараты) и эндогенные (возраст и пол, гормональные, генетические, иммунологические и др.) факторы риска.

### История

Первая в мире эмболизация была выполнена Dawbarn в 1904 г. при злокачественной опухоли наружной сонной артерии (1). В 1969 г. A. Lalli и соавт. впервые экспериментально выполнили эмболизацию почечной артерии. В 1973 г. было первое клиническое применение эмболизации ветвей почечной артерии профессором L.E. Almgard (2).

### Эпидемиология

До недавнего времени РП считался достаточно редко встречаемой формой злокачественных новообразований, однако в настоящее время отмечается глобальный рост его заболеваемости, и РП становится одним из наиболее распространенных онкологических заболеваний. Увеличение показателей заболеваемости связывают как с улучшением диагностики новообразований органа, так и с ростом истинной заболеваемости. Этот рост в значительной степени обусловлен широким внедрением в практику современных методов диагностики, позволяющих в 25–30% наблюдений диагностировать ранние, клинически не проявляющиеся опухоли почки. Несмотря на то что рост заболеваемости и темпы прироста обусловлены улучшением диагностики, частота запущенных форм почечно-клеточного рака также продолжает увеличиваться, что указывает на существование истинного прироста заболе-

ваемости. В 2012 г. в мире, по данным Национального института рака, было выявлено всего 338,0 тыс. (214,0 тыс. мужчин, 124 тыс. женщин) (2,4%) новых случаев заболеваемости РП и 144,0 тыс. (91 тыс. мужчин, 53,0 тыс. женщин) (1,7%) случаев смертности от РП, в 2018 г. отмечен рост показателей и прогнозируется дальнейший рост в 2–3% за десятилетие. Заболеваемость РП (оба пола) составила 4,4 случая на 100 тыс. населения; среди мужчин – 5,0, среди женщин – 3,1. Смертность от РП (оба пола) составила 1,8 случая на 100 тыс. населения; среди мужчин – 2,5, среди женщин – 1,2. В России в 2005–2015 гг. РП по темпам прироста заболеваемости устойчиво занял одно из ведущих мест среди злокачественных опухолей, составив у мужчин 23,5% и уступив раку предстательной железы (15,7%), у женщин – 34,0% после рака полости рта (39,8%) (3). В 2015 г. в России было зарегистрировано 22 846 новых случаев РП и 8119 пациентов умерли от этого заболевания. В структуре заболеваемости злокачественными новообразованиями (РФ, 2015 г.) РП у мужчин находился на 8-м месте и составлял 4,6% и на 2-м среди злокачественных новообразований мочеполовой системы (после опухолей предстательной железы – 14,4%), среди женщин – на 11-м месте (3,2%).

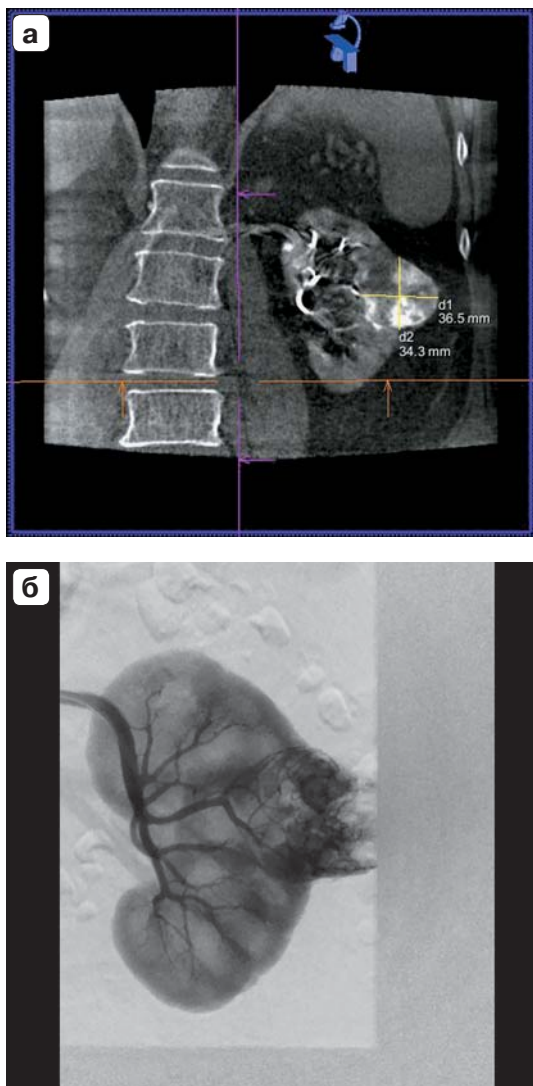
### Анатомия

Для достижения хорошего результата в рентгенэндоваскулярных вмешательствах знание вариантов строения почечных артерий имеет ключевое значение. Есть два варианта строения почечных артерий: 1 – разделение почечной артерии на сегментарные ветви проксимальнее уровня почечных ворот, 2 – дополнительные почечные артерии, которые можно разделить на 2 группы: добавочные (воротные) – проникают в почку через ворота вместе с главной почечной артерией и аберрантные (идущие к полюсам) – входят в почку напрямую через капсулу за пределами ворот (4).

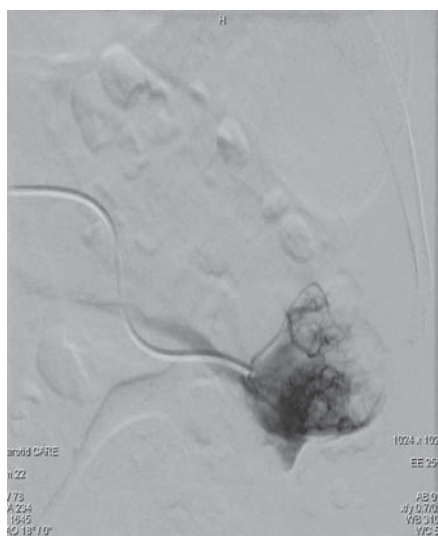
### Лечение

При определении тактики лечения учитывается распространенность опухолевого процесса. При локализованных стадиях (T1–4, N0–1, M0) наиболее часто выполняются нефрэктомия (наиболее радикальный способ лечения) и органосохраняющие операции – резекция почки резекция почки или РЧА (радиочастотная абляция почки) (5, 6).





**Рис. 1.** а – плоскодетекторная компьютерная томография; б – диагностическая ангиография.



**Рис. 2.** Суперселективная катетеризация афферентной артерии, питающей опухоль.

Наиболее частыми показаниями к выполнению органосохраняющих вмешательств являются стадия cT1–2 без признаков инвазии в соседние ткани и органы (7, 8). При диссеминированных стадиях (M1) выполняется паллиативная циторедуктивная нефрэктомия в сочетании с лучевой терапией или системной химиотерапией (9). Возникает закономерный вопрос: что можно сделать еще для улучшения результатов оперативного вмешательства и продления жизни пациенту? И мы нашли ответ – провести двухэтапное лечение.

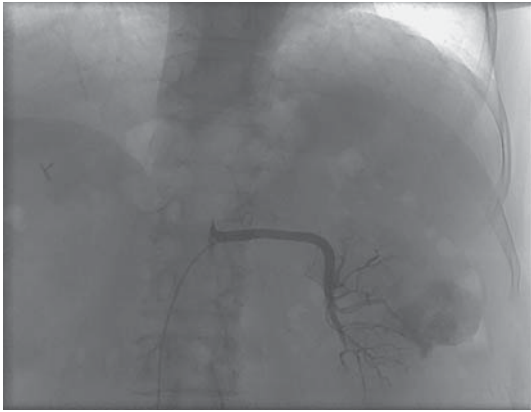
### Техника

В нашем учреждении первым этапом выполняется трансартериальная эмболизация афферентных артерий под рентгеноскопическим контролем. Все вмешательства проходят с обязательным выполнением плоскодетекторной компьютерной томографии, так как она обеспечивает отличную навигацию и снижает объем вводимого контрастного вещества. Сначала выполняется пункция бедренной артерии по методике Сельдингера. Осуществляется катетеризация устьев почечных артерий с помощью мягкого гидрофильного проводника и катетера Cobra I. Далее выполняется обзорная селективная ангиография почечной артерии с применением плоскодетекторной компьютерной томографии для определения локализации опухоли и сосудистой анатомии почки (рис. 1). Эмболизация афферентных артерий осуществляется под рентгеноскопическим контролем через микрокатетер (рис. 2). После проведения интервенционной операции хирургическое вмешательство сопровождается сухим операционным полем, появлением демаркационной линии, снижением объема кровопотери, уменьшением времени оперативного вмешательства и рисков осложнений. Из возможных осложнений наиболее распространены контраст-индуцированная нефропатия, нецелевая эмболизация, аллергические реакции на контрастное вещество.

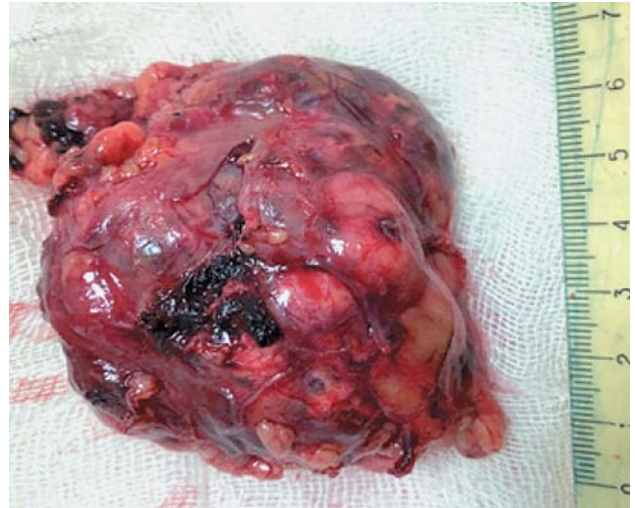
### Клиническое наблюдение

Пациент Б., 69 лет, диагноз: рак левой почки I стадии, T1aN0M0, II клиническая группа. ХБП II стадии (СКФ 56 мл/мин/1,73 м<sup>2</sup> по СКД-EP1). Сумма баллов по шкале RENAL = 5. По МСКТ: образование с бугристыми контурами неоднородной структуры размерами 33 × 28 × 33,5 мм в левой почке.

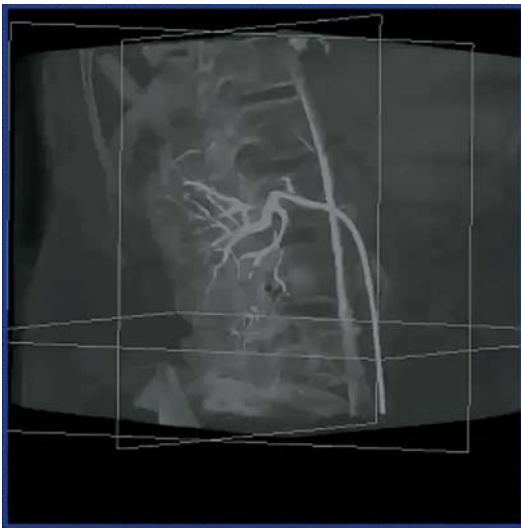
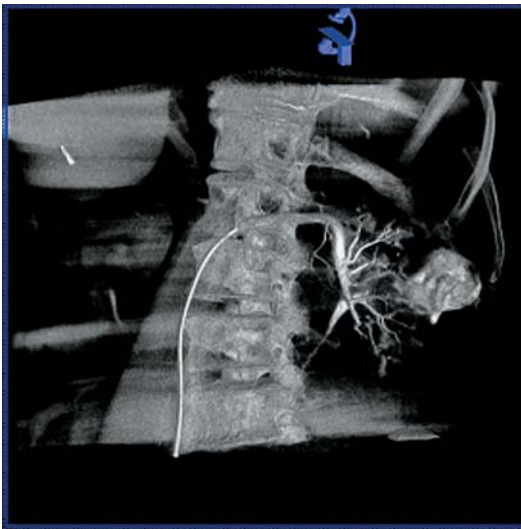



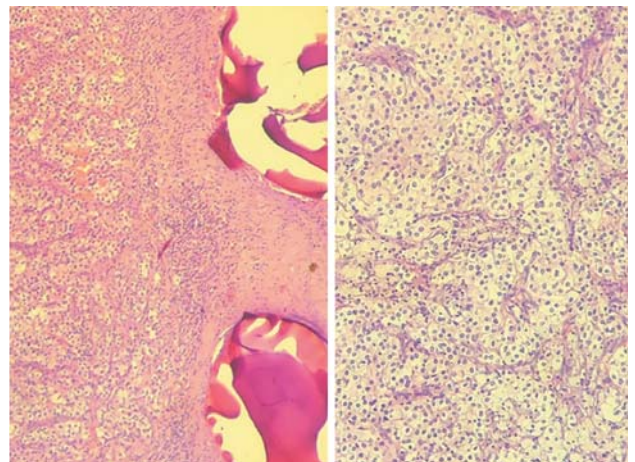
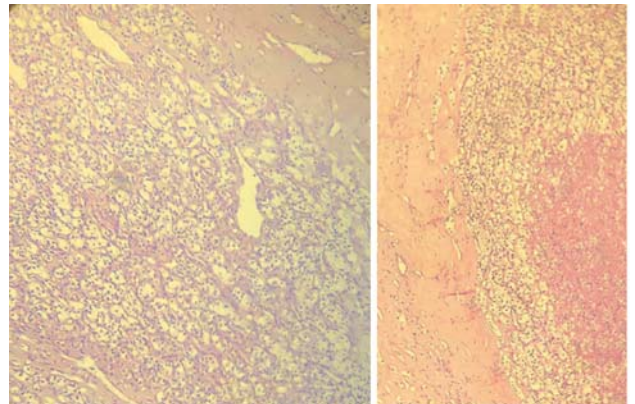
**Рис. 3.** Ангиография после эмболизации микросферами.



**Рис. 5.** Макропрепарат.



**Рис. 4.** Плоскодетекторная компьютерная томография после эмболизации.



**Рис. 6.** Микропрепарат.

Микрокатетером 2,4 Fg выполнена суперселективная эмболизация концевой ветви задне-средней сегментарной артерии нерассасывающимися биосовместимыми микросферами Embosphere® 500–700 мкм (рис. 3, 4).

После проведенного оперативного вмешательства осложнений не выявлено. Пациент выписан на 3-и сутки.

Через 6 дней проведена хирургическая операция – резекция почки. Осложнений после 2-го этапа замечено не было. Пациент выписался на 6-е сутки после 2-го этапа операции.

После проведения операции материал отправляется на обязательное гистологическое исследование (рис. 5). По данным гистологического заключения операционного материала

в 100% случаев наблюдалась картина светлоклеточной почечно-клеточной карциномы (рис. 6).

Некроз опухолевых клеток 65–75%.

## Заключение

Выполнение суперселективной эмболизации артерий, питающих опухоль почки, имеет неоспоримые преимущества при планировании органосохраняющих операций у больных с локализованным раком почки и отягощенным “почечным” анамнезом, при котором сохранение органа имеет принципиальное значение. Сохранение почечной функционирующей паренхимы позволяет улучшить качество жизни больных, а в ряде случаев избежать программного гемодиализа и ассоциированных с ним осложнений.

## Introduction

Patients with signs of kidney injuries caused by tumors and with a positive "renal" history fall in to a category associated with a high risk of loss of kidney function or functional kidney failure after surgery. Joint discussions of oncologists and X-ray endovascular surgeons of our unit took the initiative to form an algorithm of actions for the treatment of patients with localized kidney cancer requiring organ-preserving tactics in conditions of ischemic kidney resection. Despite numerous epidemiological studies on kidney cancer, the etiology of these tumors is still not clear. The study of tumor growth made it possible to identify exogenous (environmental factors, lifestyle, drugs) and endogenous (age and sex, hormonal, genetic, immunological, etc.) risk factors.

## History

The world's first embolization was performed by Dawbarn in 1904 for a malignant tumor of the external carotid artery. In 1969, A. Lalli et al. performed renal artery embolization for the first time experimentally (1). In 1973, there was the first clinical application of embolization of the branches of renal artery by Prof. L.E. Almgard (2).

## Epidemiology

Until recently, kidney cancer was considered as a fairly rare form of malignant neoplasms, but now there is a global increase in its incidence and kidney cancer is becoming one of the most common oncological diseases. The increase in incidence rates is associated with both an improvement in the diagnosis of neo-

plasms of the organ and an increase in the rate of true incidences. This increase is largely due to the widely application of modern diagnostic methods in modern practice, which allow about 25-30% early diagnosis of tumor even before the clinical symptoms occur. Despite the fact that the increase in the incidence and growth rates are due to improved diagnosis, the frequency of inoculated forms of renal cell carcinoma (RCC) also continues to increase, which indicates the existence of a true increase in the incidence. In 2012, according to the National Cancer Institute, only 338.0 thousand new cases (214.0 thousand men, 124 thousand women) were detected in the world, according to the National Cancer Institute and 144.0 thousand death cases (91 thousand men, 53.0 thousand women) (1.7%) from RCC. In 2018 an increase in indicators was noted and further growth of 2–3% per decade is predicted. The incidence of RCC (both sexes) is 4.4 cases per 100.000 population: among men – 6.0, among women – 3.1. Mortality rate from RCC (both sexes) was 1.8 cases per 100 thousand population; among men – 2.5, among women – 1.2. In Russia in 2005–2015, kidney cancer in terms of growth rate took one of the leading places among malignant tumors, amounting to 23.5% in men and only becoming second to prostate cancer (15.7%), in women – 34.0% after oral cancer (39.8%) (3). In 2015, about 22,846 new cases of kidney cancers were registered in Russia and 8,119 patients died from this disease. In the hierarchy of the incidence of malignant neoplasms (Russia, 2015), the Kidney cancer in men was in 8th place and amounted to 4.6% and on the 2nd



among malignant neoplasms of the genito-urinary tract (after prostate tumors – 14.4%), among women – in 11th place (3.2%)

### Anatomy

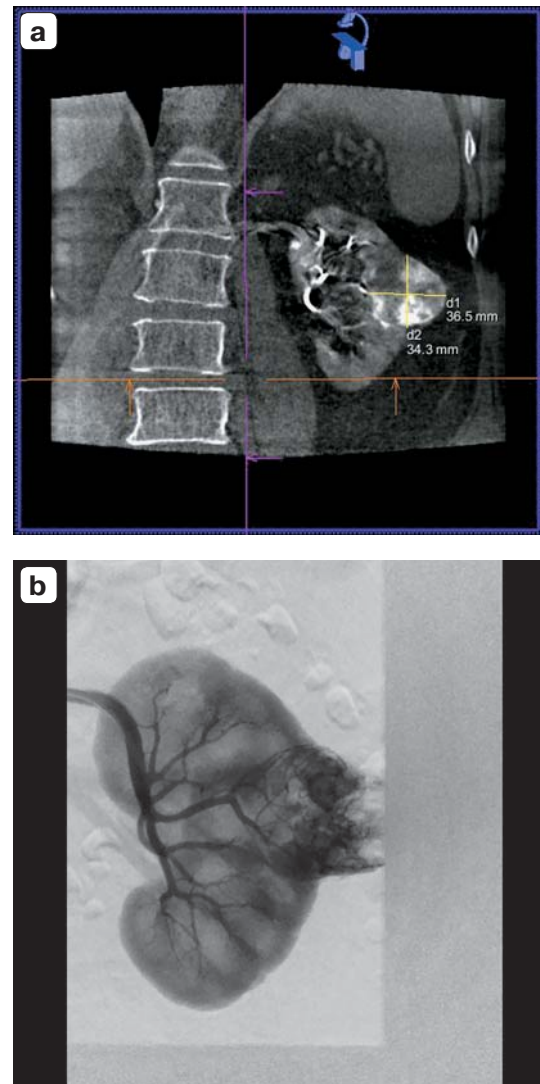
To achieve a good result in endovascular interventions, knowledge of the structural variants of the renal arteries is an important key. Mainly, there are two anatomical variations of renal arteries: 1 – the division of the renal artery into segmental branches proximal to the level of the renal hilum. 2 – additional renal arteries, which can be divided into 2 groups: accessory hilar artery – penetrate into the kidney through the hilum along with the main renal arteries and polar arteries (going to the poles) – enter the kidney directly through the capsule outside the hilum (4).

### Treatment

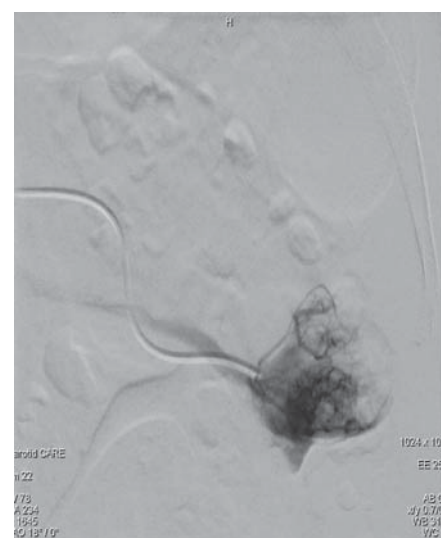
When determining the tactics of treatment, the metastasis of the tumor process is taken into account. At localized stages (T1-4, N0-1, M0), nephrectomy (the most radical method of treatment) and organ-preserving operations – kidney resection or percutaneous endovascular angioplasty are most often performed (5, 6). The most frequent indications for performing organ-preserving interventions are stages T1-T2 without signs of metastasis into neighboring tissues and organs (7, 8). With disseminated stages (M1), palliative cytoreductive nephrectomy (CN) is performed in combination with radiation therapy or systemic chemotherapy (9). Then usually, a question arises – what else can be done to improve the results of surgery and prolong the life expectancy of the patient? And we found the answer – to conduct a two-stage treatment.

### Technique

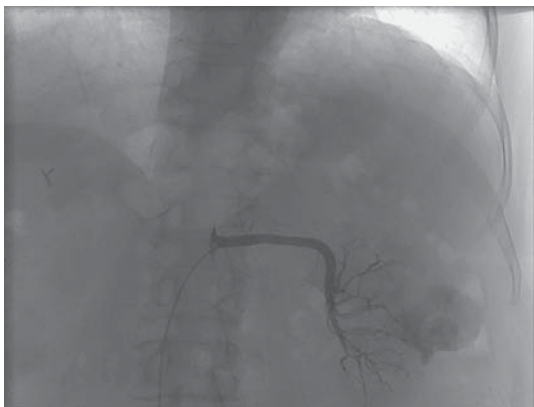In our dispensary, the first stage is transarterial embolization of the afferent arteries under X ray imaging. All interventions are carried out with the mandatory implementation of the FPCT, as it provides excellent navigation and reduces the volume of injected contrast agent. First, a puncture of the femoral artery is performed according to the Seldinger method. Catheterization of the mouths of the renal arteries is carried out using a soft hydrophilic guidewire and catheter Cobra I. Next, a selective angiography of the renal artery is performed using a flat panel computed tomography to determine the localization of the cancer and vascular anatomy of the kidney (Fig. 1).



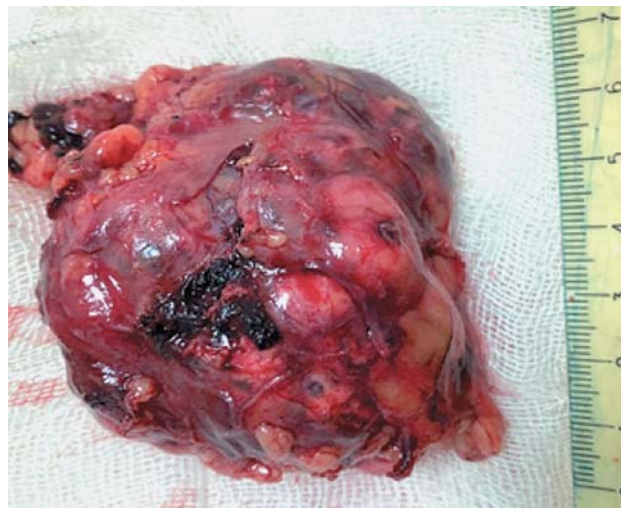
**Fig. 1.** a – flat detector computed tomography; b – diagnostic angiography.



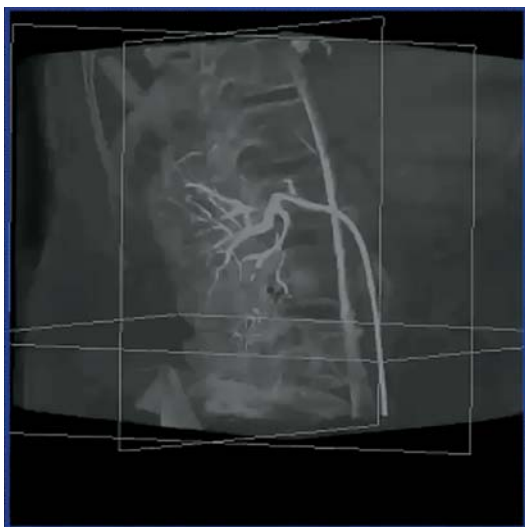
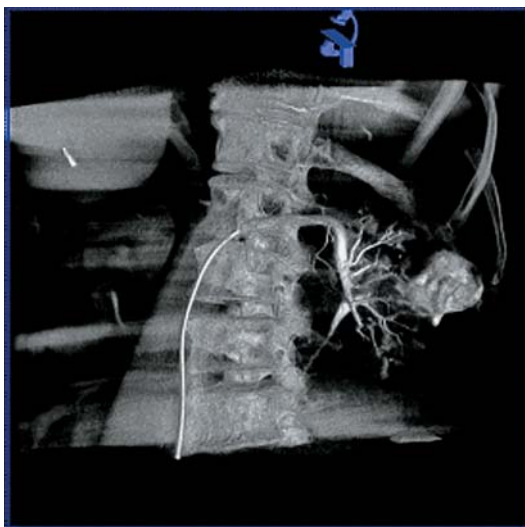**Fig. 2.** Superselective catheterization of the afferent artery feeding the tumor.



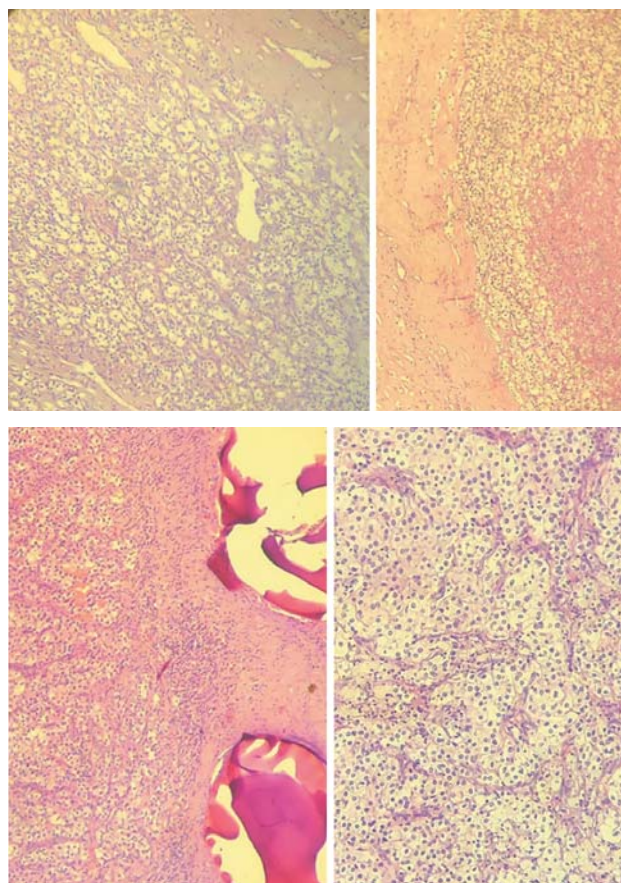
**Fig. 3.** Angiography after embolization with microspheres.



**Fig. 5.** Macropreparation.



**Fig. 4.** flat detector computed tomography after embolization.



**Fig. 6.** Micropreparation.



Embolization of the afferent arteries is carried out under fluoroscopic guidance through a microcatheter (Fig. 2). After the interventional operation, surgical operation is carried out in a dry surgical field with the concerns of the appearance of demarcation line, reducing the volume of blood loss, reducing the time of surgical intervention and the risks of complications. Out of possible complications, the most common are contrast-induced nephropathy, non-target embolization, allergic reactions to the contrast substance.

### Clinical examples

Patient B., 69 years old, diagnosed with cancer of the left kidney stage I, T1aN0M0, II clinical group. CKD stage 2 (GFR 56 ml/min/1.73m<sup>2</sup> according to CKD-EPI). Sum of points on the SCALE RENAL = 5. According to MSCT – a heterogeneous mass with irregular margins with the dimensions 33 × 28 × 33.5 mm in the left kidney.

With the help of 2.4Fr microcatheter, super selective embolization of the terminal branch of the posterior-middle segmental artery was performed with non-absorbable biocompatible Microspheres Embosphere® 500–700 µm.

Microcatheter 2.4 Fr performed superselective embolization of the terminal branch of the posterior-middle segmental artery with non-absorbable biocompatible microspheres Embosphere® 500–700 µm (Fig. 3–4).

Nocomplications were detected after the surgical intervention. The patient was discharged on the 3rd day.

After 6 days, a surgical operation was performed – resection of the kidney. Complications

after the 2nd stage were not noticed. The patient was discharged on the 6th day after the 2nd stage of the operation.

After the operation, the material is sent for mandatory histological examination. According to the histological conclusion of the biopsy specimen, in 100% of cases (Fig. 5). Clear cell renal cell carcinoma (ccRCC) was noticed.

Necrosis of tumor cells 65–75% (Fig. 6).

### Opinion

Performing superselective embolization of the arteries that feed the kidney tumor has undeniable advantages in planning organ-preserving operations in patients with localized kidney cancer and with a “renal” history, in which the preservation of the organ is more important. Preservation of the renal functioning parenchyma can improve the quality of life of patients, and in some cases hemodialysis and related complications can be avoided.

### Conclusion

This technique has proven itself well for the treatment of localized neoplasms of the kidneys due to its simplicity with experienced professionals and obtaining useful information in the preoperative period about the arterial anatomy of the kidneys and ensuring low blood loss. In connection with the rapid development of endovascular techniques and the opening of new departments in oncological hospitals, there is hope for the development of this organ preserving technique in the future attracting the interest of doctors and young professionals toward it.

### Список литературы [References]

1. Cadeddu J.A. Zero ischemia laparoscopic partial nephrectomy after superselective transarterial tumor embolization for tumors with moderate nephrometry score: long-term results of a single-center experience. *J. Urol.* 2012; 187 (4): 1226. <http://doi.org/10.1016/j.juro.2011.12.031>
2. Аляев Ю.Г., Шпот Е.В. Рак почки. Прошлое, настоящее и будущее. *Фарматека.* 2010, 18–19, 14–19. Alyaev Yu.G., Shpot E.V. Kidney cancer. Past, present and future. *Pharmateca.* 2010, 18–19, 14–19. (In Russian)
3. Глыбочко П.В., Аляев Ю.Г., Терновой Н.К., Дзеранов Н.К., Ахвледиани Н.Д., Фиев Д.Н., Хохлачев С.Б., Петровский Н.В., Матюхов И.П., Песегов С.В. Компьютерное моделирование – инновационная методика в диагностике и планировании лечения пациентов с хирургическими заболеваниями почек. *Уральский медицинский журнал.* 2012, 9 (101), 84–87.
4. Поликарпов А.А., Таразов П.Г., Суворова Ю.В., Шумский И.А., Карелин М.И. Ангиографическая оценка коллатерального кровообращения иноперабельной опухоли почки после эмболизации. *Урология и нефрология.* 1996, 3, 15–17. PMID: 8928322 Polikarpov A.A., Tarazov P.G., Suvorova Yu.V. et al. The angiographic evaluation of the collateral circulation in an inoperable kidney tumor after embolization. *Urol. nefrol.* 1996, 3, 15–17. PMID: 8928322 (In Russian)
5. Deutz F.J. Rubben H., Vorverk D., Lutzeyer W. Superselective embolization of inoperable renal carcinoma in

- patients with solitary kidney. *Eur. Urol.* 1988; 15 (1–2): 134–138.
6. Cos L.R., Gutierrez O. Repeat selective embolization of solitary with renal cell carcinoma: Case report. *J. Urol.* 1989; 141 (1): 115–116.
  7. Gebauer B, Werk M, Lopez-Hänninen E, Felix R, Althaus P. Radiofrequency ablation in combination with embolization in metachronous recurrent renal cancer in solitary kidney after contralateral tumor nephrectomy. *Cardiovasc. Intervent. Radiol.* 2007; 30 (4): 644–649. <http://doi.org/10.1007/s00270-007-9012-y>
  8. Soo C.S., Chuang V.P., Wallace S. et al. Segmental renal artery embolization in solitary renal carcinoma. *Urology.* 1981; 18 (4): 420–423. [http://doi.org/10.1016/0090-4295\(81\)90409-x](http://doi.org/10.1016/0090-4295(81)90409-x)
  9. Аляев Ю.Г., Крапивин А.А. Локализованный и местно-распространенный рак почки: нефрэктомия или резекция? *Онкоурология.* 2005, 1 (1), 10–15. <https://doi.org/10.17650/1726-9776-2005-1-1-10-15>  
Alyayev Yu.G., Krapivin A.A. Localized and locally advanced kidney cancer: nephrectomy or resection? *Oncourology.* 2005, 1 (1), 10–15. <https://doi.org/10.17650/1726-9776-2005-1-1-10-15> (In Russian)

## Сведения об авторах [Authors info]

**Загорюлько Алексей Иванович** – заведующий отделением рентгенохирургических методов диагностики и лечения ГБУЗ “ГКОБ №1 ДЗ города Москвы”; врач по рентгенэндоваскулярным диагностике и лечению ООО СМ-Клиника; ассистент кафедры кардиологии, рентгенэндоваскулярных и гибридных методов диагностики и лечения ФГАОУ ВО РУДН, Москва. E-mail: alexrus80@yandex.ru

**Козлов Денис Владимирович** – врач сердечно-сосудистый хирург ГБУЗ “Московский многопрофильный клинический центр “Коммунарка” ДЗ города Москвы, Москва. E-mail: kozlovden@mail.ru

**Рыков Станислав Павлович** – врач рентгенэндоваскулярный хирург отделения рентгенохирургических методов диагностики и лечения ГБУЗ “ГКОБ №1 ДЗ города Москвы”, Москва. E-mail: stanislav.rykov@yandex.ru

**Егодаге Субаш Чаминда** – врач-ординатор по рентгенэндоваскулярным диагностике и лечению кафедры госпитальной хирургии ФГАОУ ВО РУДН, Москва.

\* **Адрес для переписки: Загорюлько Алексей Иванович** – 117152 Москва, Загородное шоссе, 18А, стр. 7. E-mail: alexrus80@yandex.ru

**Alexey I. Zagorulko** – Head of the Department of X-ray surgical methods of diagnosis and treatment of City Clinical Oncology Hospital No. 1; doctor for X-ray endovascular diagnostics and treatment of SM-Clinic LLC; Assistant of the Department of Cardiology, X-ray endovascular and hybrid methods of diagnosis and treatment of the Peoples' Friendship University of Russia (RUDN University), Moscow. E-mail: alexrus80@yandex.ru

**Denis V. Kozlov** – cardiovascular surgeon of the Moscow multidisciplinary clinical center “Kommunarka”, Moscow. E-mail: kozlovden@mail.ru

**Stanislav P. Rykov** – X-ray endovascular surgeon of the Department of X-ray surgical methods of diagnosis and Treatment of City Clinical Oncology Hospital No. 1, Moscow. E-mail: stanislav.rykov@yandex.ru

**Subash Ch. Egodage** – Clinical Surgical Resident in Endovascular Surgery, Department of Surgery of the The Peoples' Friendship University of Russia (RUDN University), Moscow.

\* **Address for correspondence:** Alexey I. Zagorulko – 18A-7, Zagorodnoye shosse, Moscow 117152, Russian Federation. E-mail: alexrus80@yandex.ru

**Статья получена** 2 декабря 2022 г.  
**Manuscript received** on December 2, 2022.

**Принята в печать** 26 января 2023 г.  
**Accepted for publication** on January 26, 2023.

## Еще раз о SYNTAX Score

А.М. Бабунашвили\*

Отделение сердечно-сосудистой хирургии Центра эндохирургии и литотрипсии,  
Москва, Россия

В течение последних десятилетий в различных областях медицины разрабатываются и используются системы расчета рисков для того или иного метода лечения. Таким образом, предпринимаются попытки определить прогноз для пациента и риски, связанные с выбранной стратегией лечения. В области интервенционной кардиологии широкое распространение получила система расчета рисков и отдаленных результатов лечения SYNTAX Score. Эта система играет существенную роль для выбора оптимальной стратегии лечения при обсуждении в составе мультидисциплинарной команды – так называемой “сердечной команды”. Однако, как и другие риск-шкалы, предложенная в середине 2000-х годов исследователями система SYNTAX Score имеет свои недостатки, которые критически рассматриваются в предложенной статье.

**Ключевые слова:** шкала рисков, SYNTAX Score, интервенционная кардиология, воспроизводимость SYNTAX Score

## More about SYNTAX Score

A.M. Babunashvili \*

Department of Cardiovascular Surgery Center for Endosurgery and Lithotripsy, Moscow, Russia

The last decades were marked by the elaboration and the use of risk scores for the estimation of risks associated with various treatment methods in various fields of medicine. It was made in the attempt to determine the prognosis for the patient and the risks associated with the chosen treatment strategy. The SYNTAX Score system is widely used in interventional cardiology for the calculation of risks and the estimation of the late follow-up. This system plays a major role in the choice of an optimal treatment strategy while discussing it with the multidisciplinary team – the so-called “heart team”. However, SYNTAX Score, as well as other risk scores suggested in the mid-2000s, has its own drawbacks and limitations, which are subjected to critical analysis in the suggested paper.

**Keywords:** risk scores, SYNTAX Score, interventional cardiology, SYNTAX Score reproducibility

Публикация последнего руководства по реваскуляризации миокарда ACC/AHA/SCAI 2021 подтолкнула написать эту статью.

За последние два десятилетия было доказано, что чрескожные коронарные вмешательства (ЧКВ) могут быть полноценной альтернативой хирургическому лечению при сложных многососудистых поражениях коронарного русла, включая сложные хронические окклюзии, поражение ствола левой коронарной артерии (ЛКА), выраженный кальциноз и т.д. Тем не менее оставалась необходимость стратификации рисков ЧКВ при сложных поражениях, включая определение прогноза в средне- и долгосрочном отдаленном периоде, в том числе в сравнении с хирургической реваскуляризацией. Интервенционным кардиологам нужен был

объективный инструмент для решения вопроса: какие пациенты являются наиболее оптимальными кандидатами для чрескожной реваскуляризации при сложных поражениях коронарных артерий? И вот в 2005 г. появилась публикация о разработке новой анатомической риск-шкалы, основанной на данных ангиографии и оценивающей градации сложности поражения коронарного русла (1). Позже та же шкала была применена в анализе результатов SYNTAX Study, в котором на основании этой шкалы была проведена стратификация рисков у пациентов со стенозами и трехсосудистыми поражениями в целях прогнозирования отдаленных результатов реваскуляризации миокарда с помощью ЧКВ или АКШ (2).

В последующее десятилетие в результате проведенных исследований SYNTAX Score получила валидацию (не только внутреннюю, но и внешнюю, т.е. по базе данных других клиник). В этих работах было показано, что SYNTAX Score помогает определить, каким именно пациентам со сложными поражениями коронарного русла предпочтительнее выполнить АКШ, а каким, наоборот, ЧКВ (3, 4). В другом исследовании ретроспективный анализ данных 4000 пациентов показал, что с помощью SYNTAX Score можно прогнозировать кратко- и долгосрочные клинические исходы ЧКВ у пациентов со сложными поражениями коронарных артерий (5, 6). Еще в одной работе, включающей более 2000 пациентов, было показано, что SYNTAX Score может быть независимым предиктором MACE (летальность, ИМ, повторная реваскуляризация, неудача целевого сосуда) и POCE (7). Более того, прогностическая ценность и значимость SYNTAX Score как инструмента для стратификации рисков была показана и при остром коронарном синдроме, где также было подтверждено, что SYNTAX Score является независимым предиктором одногодичной MACE (8). Прогностическая ценность SYNTAX Score была также подтверждена и в ряде других исследований (9, 10) и в целом SYNTAX Score получила валидацию в более чем 50 исследованиях, больше, чем любая другая риск-шкала.

Исходя из того, что количество пациентов со все более сложными поражениями коронарного русла и нуждающихся в реваскуляризации постоянно растет, а также из факта

наличия множества положительных результатов исследований по применению SYNTAX Score в качестве инструмента для стратификации рисков и определения прогноза, можно было ожидать, что SYNTAX Score будет применяться в ежедневной клинической практике, что, в конечном итоге, найдет отражение и в руководствах. В принципе, так и произошло, и SYNTAX Score получила наивысший рекомендательный уровень для стратификации рисков и определения пациентов для конкретного метода реваскуляризации в руководствах ESC/EACTS.

Тем не менее шкала SYNTAX Score, основанная на ангиографии, подвержена вариабельности при оценке внутри группы исследователей или между группами и этот факт, без сомнения, влияет на общую воспроизводимость этой риск-шкалы. Плохая воспроизводимость риск-шкал влияет на их диагностическую и прогностическую ценность и ограничивает их применение в ежедневной клинической практике.

SYNTAX Score – единственная риск-шкала, которая разработана на основании только одного исследования (development cohort), несмотря на то что прослеживается зависимость отдаленных результатов от SYNTAX Score, но этой когорты совершенно недостаточно для разработки функциональной и предиктивной риск-шкалы. Между тем другие риск-шкалы разработаны на основании многоцентрового анализа вмешательств у десятков и сотен тысяч пациентов, выполненных в десятках и сотнях клиник по всему миру или в крупных регионах (рис. 1).

Score	Development cohort	Patient inclusion	Coronary procedures	Number of variables		Outcome	Recommendation		Validation studies	Calculation	Ref <sup>a</sup>
				Clinical	Anatomical		CABG	PCI			
SYNTAX	None, expert opinion	none	-	0	11 (3 general, 8 per lesion)	MACCE	I B	I B	>50	www.syntaxscore.com	30
SYNTAX II	1800 Multicentre	03/2005 – 04/2007	50% CABG, 50% PCI	6	12	4-year mortality	IIa B	IIa B	<5	-	25
ASCERT CABG	174 506 Multicentre	01/2002 – 12/2007	100% (i) CABG	23	2	Mortality >2 years	IIa B		<5	-	27
ASCERT PCI	206 081 Multicentre	2004 – 2007	100% PCI	17	2	Mortality >1 year		IIa B	<5	-	28
Logistic Clinical SYNTAX	6 508 Multicentre	03/2005 – 04-2007	100% PCI	3	11	1-year MACE and mortality		IIa B	<5	-	24

Рис. 1. Характеристика различных риск-шкал.



SYNTAX Score – единственная риск-шкала из всех, включенных в руководства, где не учтены клинические факторы (см. рис. 1).

Обоснование рутинного применения SYNTAX Score в ежедневной клинической практике в решающей степени зависит от демонстрации ее высокой воспроизводимости.

Посмотрим, как же обстоит дело с воспроизводимостью SYNTAX Score?

В одной из ранних работ средневзвешенный статистический показатель – коэффициент карра (используется для определения согласованности между экспертами при оценке качественных данных) был рассчитан для следующих позиций: 1) общее количество поражений; 2) общее количество хронических окклюзий; 3) количество бифуркационных поражений; 4) количество устьевых поражений; 5) общая SYNTAX Score и 6) SYNTAX Score в терцилях (<22, 22–32, >32). Так вот, карра для общего SYNTAX Score составила всего 0,54 (средняя воспроизводимость), а для терцилей SYNTAX Score – 0,51. Самая низкая воспроизводимость наблюдалась при определении бифуркационных стенозов – 0,36, что в основном было обусловлено низкой согласованностью определения бифуркационного стеноза в дистальной части ствола ЛКА (11). Это, в свою очередь, связано с тем, что поражение ствола ЛКА характеризуется высокой вариабельностью интра- и межэкспертной оценки на коронарографии в сравнении с другими локализациями бифуркационных стенозов (12, 13). Напомню, это то поражение, которое интенсивно изучалось на протяжении последних двух десятилетий на предмет стратификации риска и определения оптимального метода реваскуляризации.

В другой работе также была показана высокая вариабельность и низкая/средняя воспроизводимость нескольких важных компонентов SYNTAX Score. В частности, кальциноз, количество поражений, поражение артерий маленького калибра и бифуркационные/трифуркационные поражения ( $k = 0,23, 0,26, 0,20$  и  $0,13$  соответственно). Правда, после более детального и интенсивного обучения согласованность между исследователями по тем же элементам SYNTAX Score значительно выросла ( $k = 0,57, 0,65, 0,30, 0,49$ ), но тем не менее оставалась в пределах средней воспроизводимости результатов. Отметим, что среди прошедших специальную подготовку и обладающих

большим опытом сотрудников базисных катетеризационных лабораторий (core laboratory) согласованность (воспроизводимость) результатов значительно выше, но, несмотря на обучение группы интервенционных экспертов, их общая оценка SYNTAX Score все же была значимо меньше, чем опытных сотрудников core laboratory. В частности, до интенсивного и детального обучения группа интервенционных экспертов относилась к нижней терцили (SYNTAX Score <22) на 16,7% больше пациентов ( $p = 0,004$ ), а после обучения на 25,2% больше пациентов ( $p = 0,004$ ), чем core laboratory. И наоборот, эта группа относилась к высокой терцили SYNTAX Score (>32) на 17,8% больше пациентов до обучения и на 10,3% после обучения, чем специалисты core laboratory ( $p < 0,0001$ ) (14). В принципе такая же картина согласованности наблюдается и между локальными исследователями, и специалистами core laboratory в недавно завершившемся многоцентровом рандомизированном исследовании EXCEL (рис. 2).

Примечательно, что, несмотря на использование количественного коронарного анализа (QCA), тем не менее сохраняется вариабельность и низкая согласованность оценки степени “на глаз” между группой исследователями, специалистами core laboratory и данными QCA. Исследовательская группа недооценивала степень стеноза в сравнении с данными QCA и сотрудниками core laboratory, и, таким образом, меньше поражений включалось в расчет SYNTAX Score. Это, в свою очередь, отразилось в разнице 7,5 балла в оценке среднего SYNTAX Score (95% ДИ 5,5–9,5,  $p < 0,001$ ) между исследователями и сотрудниками core laboratory.

Таким образом, SYNTAX Score в целом обладает средней воспроизводимостью и высокой вариабельностью оценки таких ключевых элементов, как бифуркационные/трифуркационные поражения, выраженный кальциноз, поражения артерий маленького калибра, количество поражений. Следовательно, наблюдается большой разброс распределения пациентов по основным терцилям SYNTAX Score (<22, 22–32, >32), по которым и проводится стратификация рисков и оценивается средне- и долгосрочный прогноз. И, наконец, выбор метода реваскуляризации.

Эти результаты изучения воспроизводимости SYNTAX Score на самом деле не явля-

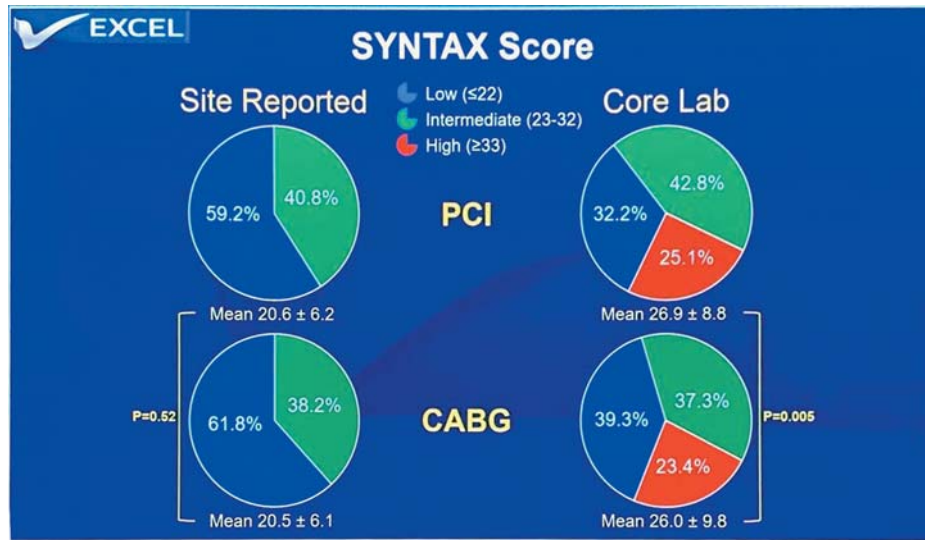


Рис. 2. Согласованность при определении SYNTAX Score между исследователями в исследовании EXCEL.

ются сюрпризом. Шкала SYNTAX Score также подвержена субъективным оценкам (и, следовательно, вариабельности), как и метод коронарной ангиографии, на чем, собственно, и основана SYNTAX Score. Общеизвестно, что еще на заре интервенционной кардиологии была показана вариабельность оценки коронарограмм среди исследователей (15, 16). На оценку коронарограмм сильно влияют качество изображения, опыт исследователя, который выбирает оптимальные проекции для съемки, т.е. съемки без переукорочения сегментов и наложения других ветвей, количество информативных проекций, наличие спазма и/или применение вазодилататоров и т.д., и т.п. Более того, визуальная оценка степени стеноза (так называемая оценка на глаз), как правило, занижает ее в сравнении с фантомом или количественной цифровой ангиографией. Например, было показано, что фантом с установленным стенозом 50% был оценен исследователями в диапазоне 30–95% (!) (17).

Необходимо заметить, что коэффициент карра для SYNTAX Score находится на уровне

оценки маммограмм на предмет наличия/отсутствия онкологии молочной железы и ниже, чем оценка общей сократимости миокарда на добутамин стресс-тесте (см. таблицу).

Возвращаясь к поднятому в начале вопросу о том, что обоснование рутинного применения SYNTAX Score в ежедневной клинической практике в решающей степени зависит от демонстрации высокой воспроизводимости шкалы, можно ли сказать, что мы располагаем данными о высокой воспроизводимости SYNTAX Score? Даже если после детального и интенсивного обучения группы интервенционных кардиологов воспроизводимость SYNTAX Score увеличивается, все равно сохраняется средний уровень воспроизводимости, согласованности между исследователями. Большая вариабельность оценок между исследователями (interobserver variability) снижает достоверность результатов оценки.

Все риск-шкалы подвержены субъективным оценкам и сильно зависят от уровня экспертизы и опыта исследователя, а также

Таблица. Межэкспертная согласованность при оценке распространенных диагностических тестов

Диагностический тест	карра
Оценка регионарной сократимости ЛЖ на добутамин стресс-Эхо	0,86
КТ-ангиография (оценка эмболии ветвей легочной артерии)	0,65
Трансэзофагеальная Эхо (диагноз открытого овального окна)	0,77
Маммография (онкология -)	0,54
Маммография (онкология +)	0,62
Оценка типа поражения А-С коронарной артерии по АСС/АНА	0,33
Интерпретация T-зубца на ЭКГ во время нагрузочного теста	0,25
Оценка SYNTAX Score	0,54

Risk models to assess short-term (in-hospital or 30-day) outcomes											Risk models to assess medium- to long-term (≥1 year) outcomes												
Score	Development cohort (patients, events)	Patient selection	Coronary procedure	Clinical	Number of sites	Outcome	Recommendation		Validation studies	Calculation	Ref.	Score	Development cohort	Patient selection	Coronary procedure	Clinical	Number of sites	Outcome	Recommendation		Validation studies	Calculation	Ref.
							CABG	PCI											CABG	PCI			
STS Score	n = 774 881 Multicentre	0/2006 1/2006	100% (I) CABG	40	2	In-hospital or 30-day mortality and in-hospital morbidity	I B		5-10	http://calc.icas.org	13, 16	SYNTAX	None, expert opinion	none	-	0	11 (3 general, 8 per lesion)	MACE	I B	I B	>50	www.syntaxscore.com	30
EuroSCORE II	n = 14 828 Multicentre	0/2010 0/2010	47% (I) CABG	18	0	In-hospital mortality	IIa B	IIb C	>10	www.euroscore.org/calc.html	11	SYNTAX II	1800 Multicentre	0/2005 0/2007	50% CABG, 50% PCI	6	12	4-year mortality	IIa B	IIa B	<5	-	23
ACEF	n = 4337 Single-centre	2001 2/2003	-	3	0	In-hospital or 30-day mortality	IIb C	IIb C	5-10	[Age/sex/risk factor (PCI) + 1 <sup>a</sup> ]	22	ASCR CABG	174 504 Multicentre	0/2002 1/2007	100% (I) CABG	23	2	Mortality >2 years	IIa B		<5	-	27
NCDR CathPCI	181 775 Multicentre	0/2004 0/2006	100% PCI	8	0	In-hospital mortality	IIb A		<5	-	21	ASCR PCI	206 081 Multicentre	2004 - 2007	100% PCI	17	2	Mortality >1 year	IIa B		<5	-	28
EuroSCORE II	n = 19 030 Multicentre	8/1995 11/1995	64% (I) CABG	17	0	Operative mortality	II B	III C	>50	www.euroscore.org/calc.html	7, 8	Logistic Clinical SYNTAX	6 508 Multicentre	0/2005 04-2007	100% PCI	3	11	1-year MACE and mortality	IIa B		<5	-	24

Единственный риск-скор, где нет клинических факторов

?????  
Очень странно, тогда как по данным того же исследования SYNTAX, годовые результаты АКШ НЕ ЗАВИСЯТ (!) от показателя SYNTAXSCORE

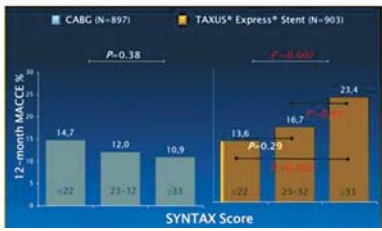


Рис. 3. Рекомендуемые риск-шкалы для определения прогноза в руководстве ESC/EACTS по реваскуляризации миокарда.

COR	LOE	RECOMMENDATION
2b	B-NR	1. In patients with multivessel CAD, an assessment of CAD complexity, such as the SYNTAX score, may be useful to guide revascularization (1-4).

Рис. 4. Рекомендательный уровень SYNTAX Score в руководствах 2021 г. ACC/AHA/SCAI по коронарной реваскуляризации.

от качества исходных данных, на чем и основан расчет риск-шкалы. Все современные риск-шкалы ограничены, поскольку не все клинически важные точки учтены, ограничена их внешняя валидность. Кроме того, не учтено множество клинически важных факторов, таких как риск кровотечения, тяжесть общесоматического состояния и, наконец, выбор пациента.

Тем не менее сочетанные риск-шкалы, где совместно учтены как анатомические, так и клинические критерии, обладают более высокой прогностической значимостью для того или иного метода реваскуляризации, чем только анатомические риск-шкалы (такие как SYNTAX Score).

Однако после всех этих аргументов в рекомендациях ESC/EACTS пока сохраняется наивысший рекомендательный класс для SYNTAX Score для стратификации рисков и определения средне-, долгосрочного прогноза как для ЧКВ, так и для АКШ. Это

странно, поскольку, по тем же данным исследования SYNTAX, отдаленные результаты АКШ не зависят от терциля SYNTAX Score (рис. 3).

Есть ли у нас достаточное основание, чтобы критически посмотреть на анатомическую SYNTAX Score как на инструмент для стратификации риска и определения прогноза? И настало ли время пересмотреть роль этой самой анатомической SYNTAX Score при определении метода реваскуляризации миокарда?

И, наконец, в американском руководстве 2021 г. (2021 ACC/AHA/SCAI Guideline for Coronary Artery Revascularization (18)) для SYNTAX Score уже не указан высший рекомендательный уровень для выбора стратегии реваскуляризации. Девальвировали аж до уровня 2b (!) (рис. 4).

Вы до сих пор считаете SYNTAX Score? Переходите на сочетанные клиничко-анатомические шкалы (например, SYNTAX II).



This text was inspired by publication of the latest ACC/AHA/SCAI 2021 guidelines for myocardial revascularization.

Over the past two decades, it has been proven that percutaneous coronary interventions (PCIs) can be a full-fledged alternative to surgeries in treatment of complex, multi-vessel coronary lesions, including complex chronic occlusions, LCA lesions, severe calcification etc. However, there was still a need to stratify the risks of a PCI in complex lesions, including mid- and long-term prognoses and also in comparison with surgical revascularization. Interventional cardiologists needed an objective tool to address the question: which patients are the most optimal candidates for percutaneous revascularization in the treatment of complex coronary artery lesions? And so, in 2005, a publication appeared concerning the development of a new anatomical risk scale based on angiography data and evaluating extent of complexity of the coronary lesions (1). Later, the same scale was used in the analysis of the SYNTAX Study results, where risks in patients with trunk and three-vessel lesions were stratified using this scale in order to predict long-term outcomes of myocardial revascularization via PCI or CABG (2).

In the next decade, as a result of research performed, the SYNTAX Score was validated (not only internally, but also externally, i.e., by databases of other hospitals). These studies have demonstrated that the SYNTAX Score helps to make decision which patients with complex coronary lesions are more eligible for CABG and which, on the contrary, for PCI (3, 4). In another study, a retrospective analysis of data from 4,000 patients demonstrated that the SYNTAX Score could predict short- and long-term clinical outcomes of PCI in patients with complex coronary lesions (5, 6). Another one study, involving over 2,000 patients showed, that the SYNTAX Score can be an independent predictor of MACE (lethality, MI, repeated revascularization, target vessel failure) and POCE (7). Moreover, predictive value and relevance of the SYNTAX Score as a risk stratification tool was also demonstrated in ACS patients, where the SYNTAX Score was confirmed to be an independent predictor of 1-year MACE as well (8). The predictive value of the SYNTAX Score has also been confirmed in several other studies (9, 10) and, in general, the SYNTAX Score was validated in over 50 studies, which is more than any other risk scale.

Given constantly rising numbers of patients with increasingly complex coronary lesions who need revascularization as well as numerous positive results of studies on the use of the SYNTAX Score as a tool for risk stratification and prognosis, it could be expected that the SYNTAX Score will be used in routine clinical practice and eventually be reflected in guidelines. Generally, so it happened, and in the ESC/EACTS guidelines the SYNTAX Score received the highest grade of recommendation for risk stratification and determination of patients eligible for a specific revascularization method.

However, the angiography-based SYNTAX Score is subject to intra- and inter-group variability, and this fact undoubtedly affects the overall reproducibility of this risk scale. Poor reproducibility of risk scales affects their diagnostic and prognostic values and limits their use in routine clinical practice.

The SYNTAX Score is the only risk scale that was developed on the basis of just one study (development cohort), and despite the fact that there is some dependence of long-term outcomes on the SYNTAX, this cohort is certainly insufficient to develop a functional and predictive risk scale. Meanwhile, other risk scales have been developed based on multicenter analysis of interventions performed in dozens and hundreds of thousands of patients in dozens and hundreds of hospitals around the world or in large regions (Fig. 1).

The SYNTAX Score is the only risk scale included in the guidelines which does not address clinical factors (Fig. 1).

Justification for routine use of the SYNTAX Score in daily clinical practice depends critically on demonstration of its high reproducibility.

Let's see, what about a reproducibility of the SYNTAX Score?

In one of the early studies, a weighted average statistical factor, the kappa coefficient (used to determine inter-rater consistency when assessing qualitative data), was calculated for the following items:

1. Total number of lesions
2. Total number of chronic occlusions
3. Number of bifurcation lesions
4. Number of orifice lesions
5. Total SYNTAX Score; and
6. SYNTAX Score in tertiles (<22, 22–32, >32).

So, the kappa for the total SYNTAX Score was only 0.54 (medium reproducibility), and,



Risk models to assess medium- to long-term ( $\geq 1$  year) outcomes

Score	Development cohort	Patient inclusion	Coronary procedures	Number of variables		Outcome	Recommendation		Validation studies	Calculation	Ref <sup>2</sup>
				Clinical	Anatomical		CABG	PCI			
SYNTAX	None, expert opinion	none	-	0	11 (3 general, 8 per lesion)	MACCE	I B	I B	>50	www.syntaxscore.com	30
SYNTAX II	1800 Multicentre	03/2005 – 04/2007	50% CABG, 50% PCI	6	12	4-year mortality	IIa B	IIa B	<5	-	25
ASCERT CABG	174 506 Multicentre	01/2002 – 12/2007	100% (i) CABG	23	2	Mortality >2 years	IIa B		<5	-	27
ASCERT PCI	206 081 Multicentre	2004 – 2007	100% PCI	17	2	Mortality >1 year		IIa B	<5	-	28
Logistic Clinical SYNTAX	6 508 Multicentre	03/2005 – 04-2007	100% PCI	3	11	1-year MACE and mortality		IIa B	<5	-	24

Fig. 1. Characteristics of different risk scales.

for the SYNTAX Score tertiles it was 0.51. The lowest reproducibility was observed in detecting bifurcation stenoses (0.36), which was mainly due to the low consistency of definitions for bifurcation stenosis in the distal LCA (11). This, in turn, is attributed to the fact that LCA lesions are characterized by high variability of intra- and inter-rater assessments on coronary angiography in comparison with other locations of bifurcation stenoses (12, 13). Let's remind, that these are the lesions that have been intensively investigated over the last two decades in terms of risk stratification and determination of the optimal revascularization method.

Another study also showed high variability and low/medium reproducibility of several important items of the SYNTAX Score. Specifically, calcification, number of lesions, involvement of small arteries, and bifurcation/trifurcation lesions ( $k = 0.23, 0.26, 0.20,$  and  $0.13,$  respectively). Admittedly, after more detailed and intensive training, the inter-investigator consistency for the same SYNTAX Score items increased significantly ( $k = 0.57, 0.65, 0.30,$  and  $0.49,$ ), but, nevertheless, the reproducibility of the results remained medium. It should be noted that the consistency (reproducibility) of the results is much higher among specially trained and highly experienced specialists of core catheterization laboratories. However, despite training of a group of intervention experts, their total SYNTAX Score was still significantly lower than that of experienced core laboratory staff. In particular, the group of intervention experts assigned 16.7% ( $p = 0.004$ ) and 25.2% ( $p = 0.004$ ) more patients to the lowest tertile

(SYNTAX Score  $<22$ ) before and after intensive and detailed training, respectively, comparing to the core laboratory raters. On the contrary, this group assigned 17.8% and 10.3% ( $p < 0.0001$ ) more patients to the high SYNTAX Score tertile ( $>32$ ) before and after training, respectively, comparing to the core laboratory specialists<sup>14</sup>. Basically, a similar pattern of consistence is also observed between local investigators and core laboratory specialists in a recently completed multicenter, randomized study (EXCEL) (Fig. 2).

It is noteworthy that, despite the use of quantitative coronary analysis (QCA), there is still variability and low consistency of the eyeball estimate of the degree between the research group, core laboratory specialists and QCA data. The study team underestimated the degree of stenosis comparing to the QCA data and core laboratory stuff, and thus fewer lesions were included in the calculations with SYNTAX Score. This, in turn, was manifested as a 7.5-point difference in the mean SYNTAX Score (95% CI 5.5–9.5,  $p < 0.001$ ) between investigators and core laboratory specialists.

Hence, the SYNTAX Score, in general, is moderately reproducible and highly variable in evaluation of such key items as bifurcation/trifurcation lesions, severe calcification, involvement of small arteries, and number of lesions. Consequently, there is large dispersion in distribution of patients across the main SYNTAX Score tertiles ( $22, 22-32, >32$ ), according to which risk stratification and mid- and long-term prognoses are made, and, finally, the revascularization method is chosen.

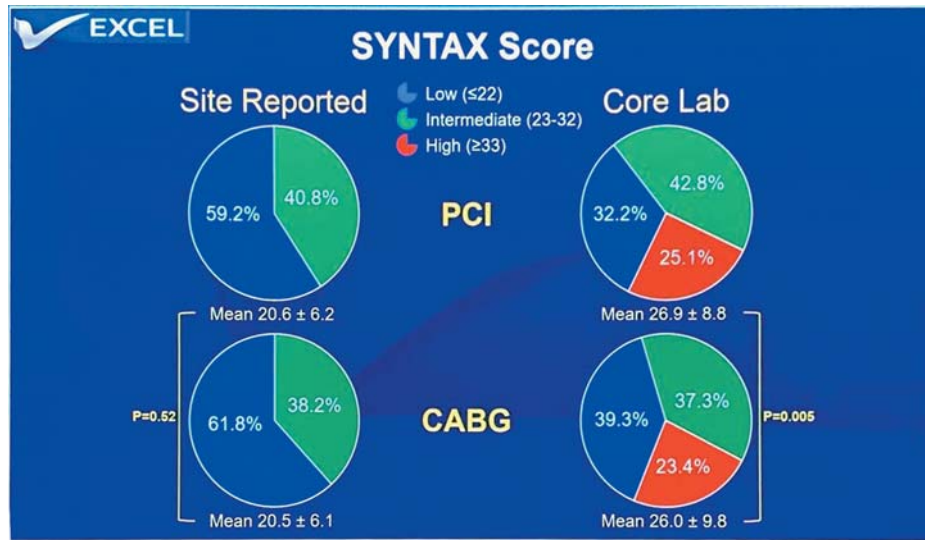


Fig. 2. Inter-investigator consistency of the SYNTAX Score in the EXCEL study.

These results of the SYNTAX Score reproducibility assessment are not surprising. The SYNTAX Score scale is as prone to subjective assessments (and therefore to variability) as coronary angiography which is a basis of SYNTAX Score. It is well-known that, even in the early days of interventional cardiology, variability in evaluation of coronary angiograms among researchers has been noted<sup>15,16</sup>. The evaluation of coronary angiograms is strongly depends on image quality, experience of the researcher who chooses the optimal projections for shooting, i.e., shooting without extra shortening segments and overlapping with other branches, number of informative projections, presence of spasms and/or use of vasodilators, etc. Moreover, visual assessment of stenosis degree (so-called eyeball estimate) generally underestimates it in comparison with a phantom or quantitative digital angiography. For example, it was shown that a phantom with an identified 50% stenosis was assessed by investigators in a range of 30–95% (!) (17).

It should be noted that the kappa coefficient for the SYNTAX Score is similar to that for the evaluation of mammograms for the presence/absence of breast cancer and lower than that for evaluation of the overall myocardial contractility when performing dobutamine stress test (Table).

Returning to the initially raised issue that the rationale for regular using the SYNTAX Score in routine clinical practice is critically dependent on demonstration of high reproducibility of the scale, can we say that we have data on high reproducibility of the SYNTAX Score? Even if the SYNTAX Score reproducibility increases after detailed and intensive training of a group of interventional cardiologists, the reproducibility and inter-investigator consistency are still medium. Higher inter-investigator variability of evaluation results reduces their reliability.

All risk scales are subjective and strongly depend on the researcher’s expertise and experience, as well as on the quality of initial data which are on the basis of risk scale estimates.

Table. Inter-rater consistency in the evaluation of common diagnostic tests

Diagnostic test	kappa
Evaluation of regional LV contractility on a dobutamine stress echocardiogram	0.86
CT angiography (evaluation of pulmonary embolism)	0.65
Transesophageal ECHO (diagnostics of patent foramen ovale)	0.77
Mammography (oncology -)	0.54
Mammography (oncology +)	0.62
Assessment of type-A, type-B, and type-C coronary lesions in accordance with ACC/AHA classification	0.33
Interpretation of the T-wave on an ECG during an exercise test	0.25
SYNTAX Score	0.54

Risk models to assess short-term (in-hospital or 30-day) outcomes											Risk models to assess medium- to long-term (≥1 year) outcomes											
Score	Development cohort (patients, events)	Patient selection	Coronary procedure	Number of studies	Outcome	Recommendation	Validation studies	Calculation	Ref.	Score	Development cohort	Patient selection	Coronary procedure	Number of studies	Outcome	Recommendation	Validation studies	Calculation	Ref.			
				Clinical	Anatomical	CABG	PCI							Clinical	Anatomical	CABG	PCI					
STS Score	n = 774 881 Multicentre	0/2006 1/2006	100% (I) CABG	40	2	In-hospital or 30-day mortality and in-hospital morbidity	I B	5-10	http://calc.sts.org	13, 16	SYNTAX	None, expert opinion	none	0	11 (3 general, 8 per lesion)	MACCE	I B	I B	>50	www.syntaxscore.com	30	
EuroSCORE II	n = 14 828 Multicentre	0/2010 0/2010	47% (I) CABG	18	0	In-hospital mortality	IIa B	>10	www.euroscore.org/calc.html	11	SYNTAX II	1800 Multicentre	0/2005 0/2007	50% CABG, 50% PCI	6	12	4-year mortality	IIa B	IIa B	<5	-	25
ACEF	n = 4337 Single-centre	2/201 2/203	-	3	0	In-hospital or 30-day mortality	IIb C	5-10	[Age/sex/risk factor (PCI) + 1 <sup>a</sup> ]	22	ASCR CABG	174 504 Multicentre	0/2002 1/2007	100% (I) CABG	23	2	Mortality >2 years	IIa B		<5	-	27
NCDR CatPCI	181 775 Multicentre	0/2004 0/2006	100% PCI	8	0	In-hospital mortality	IIb B	<5	-	21	ASCR PCI	206 081 Multicentre	2/2004 2/2007	100% PCI	17	2	Mortality >1 year	IIa B		<5	-	28
EuroSCORE II	n = 19 030 Multicentre	8/1995 11/1995	64% (I) CABG	17	0	Operative mortality	II B	>50	www.euroscore.org/calc.html	7, 8	Logistic Clinical SYNTAX	6 508 Multicentre	0/2005 04-2007	100% PCI	3	11	1-year MACE and mortality	IIa B		<5	-	24

Единственный риск-скор, где нет клинических факторов

?????  
Очень странно, тогда как по данным того же исследования SYNTAX, годовые результаты АКШ НЕ ЗАВИСЯТ (!) от показателя SYNTAXSCORE

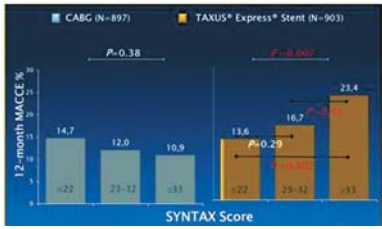


Fig. 3. Risk scales recommended for the prognosis determination in the ESC/EACTS guidelines for myocardial revascularization.

COR	LOE	RECOMMENDATION
2b	B-NR	1. In patients with multivessel CAD, an assessment of CAD complexity, such as the SYNTAX score, may be useful to guide revascularization (1-4).

Fig. 4. Level of recommendation for the SYNTAX Score in the 2021 ACC/AHA/SCAI guidelines on coronary revascularization.

All modern risk scales have limitations since not all clinically important points are taken into account, and the external validation is limited. In addition, many clinically important factors, such as risks of bleeding, severity of the general somatic condition, and, finally, choice of patients, are not taken into account.

However, combined risk scales in which both anatomical and clinical criteria are considered, have a higher predictive value for a given revascularization method comparing to anatomical risk scales alone (such as the SYNTAX Score).

Nevertheless, after all these reasonings, the ESC/EACTS guidelines still have the highest recommendation level for the SYNTAX Score for risk stratification and mid-term prognosis for both PCI and CABG. This is strange, since, according to the same data from the SYNTAX

study, long-term outcomes of CABG are no correlated with the SYNTAX Score tertile (Fig. 3).

Do we have enough reasons to take a critical look at the anatomical SYNTAX Score as a tool for risk stratification and prognosis determination? And is it time to reconsider the role of this anatomical SYNTAX Score in choosing a method of myocardial revascularization?

Finally, in the 2021 American guidelines (2021 ACC/AHA/SCAI Guideline for Coronary Artery Revascularization (18)) the SYNTAX Score no longer has the highest level of recommendation for choosing a revascularization strategy. The level was devalued as low as to 2b (!) (Fig. 4).

Do you still use the SYNTAX Score? Switch to combined clinical-anatomical scales (for example, SYNTAX II).



**Список литературы [References]**

1. Sianos G., Morel M.A., Kappetein A.P. et al. The SYNTAX score: An angiographic tool grading the complexity of coronary artery disease. *EuroIntervention*. 2005, 1, 219–227.
2. Serruys P.W., Onuma Y., Garg S. et al. Assessment of the SYNTAX score in the Syntax study. *EuroIntervention*. 2009, 5 (1), 50–56. <https://doi.org/10.4244/eijv5i1a9>
3. Serruys P.W., Morice M.C., Kappetein A.P. et al. Percutaneous coronary intervention versus coronary artery bypass grafting for severe coronary artery disease. *N. Engl. J. Med.* 2009, 360, 961–972. <https://doi.org/10.1056/NEJMoa0804626>
4. Capodanno D., Capranzano P., Di Salvo M.E. et al. Usefulness of SYNTAX score to select patients with left main coronary artery disease to be treated with coronary artery bypass graft. *JACC Cardiovasc. Interv.* 2009, 2 (8), 731–738. <https://doi.org/10.1016/j.jcin.2009.06.003>
5. Valgimigli M., Serruys P.W., Tsuchida K. et al. Cyphering the complexity of coronary artery disease using the syntax score to predict clinical outcome in patients with three-vessel lumen obstruction undergoing percutaneous coronary intervention. *Am. J. Cardiol.* 2007, 99 (8), 1072–1081. <https://doi.org/10.1016/j.amjcard.2006.11.062>
6. Capodanno D., Di Salvo M.E., Cincotta G. et al. Usefulness of the SYNTAX score for predicting clinical outcome after percutaneous coronary intervention of unprotected left main coronary artery disease. *Circ. Cardiovasc. Interv.* 2009, 2 (4), 302–308. <https://doi.org/10.1161/CIRCINTERVENTIONS.108.847137>
7. Garg S., Serruys P., Silber S. et al. The Prognostic Utility of the SYNTAX Score on 1-Year Outcomes After Revascularization With Zotarolimus- and Everolimus-Eluting Stents A Substudy of the RESOLUTE All Comers Trial. *JACC Cardiovasc. Interv.* 2011, 4 (4), 432–441. <https://doi.org/10.1016/j.jcin.2011.01.008>
8. Palmerini T., Genereux P., Caixeta A. et al. Prognostic Value of the SYNTAX Score in Patients With Acute Coronary Syndromes Undergoing Percutaneous Coronary Intervention Analysis From the ACUITY (Acute Catheterization and Urgent Intervention Triage Strategy) Trial. *JACC*. 2011, 57 (24), 2389–2397. <https://doi.org/10.1016/j.jacc.2011.02.032>
9. Wykrzykowska J., Garg S., Giris C. et al. Value of the SYNTAX Score for risk assessment in the all-comers population of the randomized multicenter LEADERS (limus eluted from a durable versus ERodable Stent coating) Trial. *JACC*. 2010, 56 (4), 272–277. <https://doi.org/10.1016/j.jacc.2010.03.044>
10. Garg S., Sarno G., Giris C. et al. A Patient-level pooled analysis assessing the impact of the SYNTAX (synergy between percutaneous coronary intervention with taxus and cardiac surgery) Score on 1-Year clinical outcomes in 6,508 patients enrolled in contemporary coronary stent trials. *JACC*. 2011, 4 (6), 645–653. <https://doi.org/10.1016/j.jcin.2011.02.018>
11. Garg S., Giris C., Sarno G. et al. The SYNTAX Score revisited: a reassessment of the SYNTAX score reproducibility. *Catheter Cardiovasc. Interv.* 2010, 75 (6), 946–952. <https://doi.org/10.1002/ccd.22372>
12. Lindstaedt M., Spiecker M., Perings C. et al. How good are experienced interventional cardiologists at predicting the functional significance of intermediate or equivocal left main coronary artery stenoses? *Int. J. Cardiol.* 2007, 120, 254–261. <https://doi.org/10.1016/j.ijcard.2006.11.220>
13. Fisher L.D., Judkins M.P., Lesperance J. et al. Reproducibility of coronary arteriographic reading in the coronary artery surgery study (CASS). *Cathet. Cardiovasc. Diagn.* 1982, 8, 565–575. <https://doi.org/10.1002/ccd.1810080605>
14. Genereux P., Palmerini T., Caixeta A. et al. SYNTAX Score reproducibility and variability between interventional cardiologists, core laboratory technicians, and quantitative coronary measurements. *Circ. Cardiovasc. Interv.* 2011, 4 (6), 553–561. <https://doi.org/10.1161/CIRCINTERVENTIONS.111.961862>
15. Zir L.M., Miller S.W., Dinsmore R.E. et al. Interobserver variability in coronary angiography. *Circulation*. 1976, 53 (4), 627–632. <https://doi.org/10.1161/01.cir.53.4.627>
16. Herrmann J.P., Azar A., Umans V.A. et al. Inter- and intra-observer variability in the quantitative categorization of coronary angiogram. *Int. J. Card. Imaging*. 1996, 12 (1), 21–30. <https://doi.org/10.1007/BF01798114>
17. Beauman G.J., Vogel R.A. Accuracy of individual and panel visual interpretations of coronary angiograms: implications for clinical decisions. *JACC*. 1990, 16, 108–113. [https://doi.org/10.1016/0735-1097\(90\)90465-2](https://doi.org/10.1016/0735-1097(90)90465-2)
18. Lawton J.S., Tamis-Holland J.E., Bangalore S. et al. 2021 ACC/AHA/SCAI Guideline for coronary Artery Revascularization. *J. Am. Coll. Cardiol.* 2022, 79 (2), e21–e129. <https://doi.org/10.1161/CIR.0000000000001038>

**Сведения об авторах [Authors info]**

**Бабунашвили Автандил Михайлович** – доктор мед. наук, профессор, заведующий отделением сердечно-сосудистой хирургии Центра эндохирургии и литотрипсии, Москва. <https://orcid.org/0000000322697059>

\* **Адрес для переписки:** Бабунашвили Автандил Михайлович – 111123 Москва, Шоссе Энтузиастов, дом 62, стр. 1.  
E-mail: avtandil.babunashvili@gmail.com

**Avtandil M. Babunashvili** – Doct. of Sci. (Med.), Professor, Head of the Department of Cardiovascular Surgery of the Center of Endosurgery and Lithotripsy, Moscow. <https://orcid.org/0000000322697059>.

\* **Address for correspondence:** Avtandil M. Babunashvili – 621, Shosse Entusiastov, Moscow 111123, Russian Federation.  
E-mail: avtandil.babunashvili@gmail.com

Статья получена 10 октября 2022 г.  
Manuscript received on October 10, 2022.

Принята в печать 26 января 2023 г.  
Accepted for publication on January 26, 2023.



## Поздравляем коллег! Congratulations to our colleagues!

**Коллектив МРНЦ им. А.Ф. Цыба – филиала ФГБУ “НМИЦ радиологии” Минздрава России получил Премию Правительства в области науки и техники за разработку и внедрение метода радиоэмболизации печени с использованием отечественных микросфер на основе радионуклида иттрий-90.**

В конце декабря состоялось торжественное вручение Премии Правительства Российской Федерации в области науки и техники сотрудникам научных и образовательных организаций. В 2022 г. награды Правительства Российской Федерации присуждены 216 лауреатам. Государственными премиями отмечены 27 проектов, в числе которых и проект МРНЦ им. А.Ф. Цыба – филиала ФГБУ “НМИЦ радиологии” Минздрава России по разработке, испытаниям и внедрению метода радиоэмболизации печени с использованием отечественных микросфер на основе радионуклида иттрия-90. Лауреатами премии стали: руководитель проекта, главный внештатный специалист онколог Минздрава России, генеральный директор ФГБУ “НМИЦ радиологии” Минздрава России академик РАН **Андрей Дмитриевич Каприн**, директор МРНЦ им. А.Ф. Цыба, член-корреспондент РАН **Сергей Анатольевич Иванов**, заведующий отделением рентгенохирургических мето-

дов диагностики и лечения, кандидат медицинских наук **Валерий Владимирович Кучеров** и врач по рентгенэндоваскулярной диагностике и лечению, кандидат медицинских наук **Артур Павлович Петросян**.

Метод радиоэмболизации печени является одним из перспективных направлений развития современной онкологии. Суть метода заключается в эндоваскулярном внутриартериальном введении радионуклидсодержащих микросфер в сосуды, питающие опухоль. Это позволяет остановить рост опухоли у 90% пациентов и увеличивает продолжительность жизни в 4–5 раз по сравнению с другими стандартными методами лечения.

МРНЦ им. А.Ф. Цыба – филиал ФГБУ “НМИЦ радиологии” Минздрава России стал первым медицинским учреждением в нашей стране, где были использованы отечественные микросферы на основе радионуклида иттрия-90. Это стало возможным благодаря объединению усилий Минздрава России, инновационной компании “БЕБИГ” и ФГБУ “НМИЦ радиологии” в 2018 г., когда началось производство отечественных микросфер на основе радионуклида иттрия-90 и внедрение их в рутинную клиническую практику.

Мы поздравляем коллег с заслуженной высокой правительственной наградой и желаем им дальнейших научных открытий и больших успехов в практической работе!

**Our colleagues from A. Tsyb Medical Radiological Research Centre – the branch of the National Medical Research Radiological Centre of the Ministry of Health of the Russian Federation have been awarded the price of the Government of Russia in the field of science and techniques for the elaboration and the practical inculcation of the method of liver embolization using Russian-made microspheres on the base of Yttrium-90.**

The awards ceremony of the Price of the Government of the Russian Federation in the fields of science and technique took place in late December 2022. The price was awarded to 216 researchers representing 27 projects, among them – the project of A. Tsyb Medical Radiological Research Centre – the branch of the National Medical Research Radiological Centre of the Ministry of Health of the Russian Federation aimed at the elaboration, testing and inculcation into the practice of the method of liver radioembolization using Russian-made microspheres on the base of Yttrium-90. It is our joy to congratulate the Head of the project, the Main external expert on oncology of the Ministry of Health of the Russian Federation, the General Director of the National Medical Research Radiological Centre of the Ministry of Health of the Russian Federation, Academician of Russian Academy of Sciences **Andrey Kaprin**, the Director of A. Tsyb Medical Radiological Research Centre, corresponding

member of Russian Academy of Sciences **Serguey Ivanov**, Head of the department of endovascular methods of diagnosis and treatment, candidate of medical sciences **Valery Kucherov** and the specialist on endovascular methods of diagnosis and treatment, candidate of medical sciences **Artur Petrossian**.

The method of liver radioembolization is one of the promising trends of modern oncology. The essence of this method consists in endovascular intra-arterial infusion of radionuclide-containing microspheres in the feeding vessels of the tumor. It allows to stop tumor growth in 90% of patients and to increase the life expectancy by 4–5 times in comparison with other standard methods of treatment.

A. Tsyb Medical Radiological Research Centre – the branch of the National Medical Research Radiological Centre of the Ministry of Healthcare of the Russian Federation is the first medical institution in our country to use the Russian-made microspheres on the base of Yttrium-90. It became feasible due to joint efforts of the Ministry of Healthcare of the Russian Federation, the innovative company “BEBIG” and the National Medical Research Radiological Centre in 2018, with the start of production of Russian-made microspheres on the base of Yttrium-90 and their introduction into the routine clinical practice.

We congratulate our colleagues on this merited eminent government award and wish them new scientific achievements and great success in their practical work!

**ФГАОУ ВО Первый МГМУ имени И.М. Сеченова Минздрава РФ  
(Сеченовский университет)**

В целях реализации требований приказа Министерства науки и высшего образования РФ от 24.02.2021 г. № 118, в соответствии с Положением о совете по защите диссертаций на соискание ученой степени кандидата наук, доктора наук ФГАОУ ВО Первый МГМУ имени И.М. Сеченова Минздрава РФ (Сеченовский университет) создан совет по защите диссертаций на соискание ученой степени кандидата наук, доктора наук ФГАОУ ВО Первый МГМУ имени И.М. Сеченова Минздрава РФ (Сеченовский университет) по научным специальностям:

- 3.1.1 Рентгенэндоваскулярная хирургия (медицинские науки)
- 3.1.15 Сердечно-сосудистая хирургия (медицинские науки)
- 3.1.12. Анестезиология и реаниматология (медицинские науки)

Шифр диссертационного совета ДСУ 208.001.30

Председатель диссертационного совета:

д.м.н., профессор, академик РАН Иоселиани Д.Г.

Заместители председателя диссертационного совета:

д.м.н., профессор Семитко С.П.

д.м.н., профессор Комаров Р.Н.

д.м.н., профессор Яворовский А.Г.

По всем вопросам работы диссертационного совета обращаться к ученому секретарю д.м.н., профессору Бабунашвили А.М.

Тел. 8 (926) 153-25-15

**[https://www.sechenov.ru/science\\_and\\_innovation/  
nauchnaya-deyatelnost/dissertatsionnye-sovety/dcy/](https://www.sechenov.ru/science_and_innovation/nauchnaya-deyatelnost/dissertatsionnye-sovety/dcy/)**



### **Уважаемые коллеги!**

Информируем вас, что «Международный журнал интервенционной кардиоангиологии» включен ВАК РФ в перечень рецензируемых научных изданий, в которых должны быть опубликованы основные научные результаты диссертаций на соискание ученой степени кандидата и доктора наук по специальностям:

- 3.1.1. Рентгенэндоваскулярная хирургия (медицинские науки),
- 3.1.15. Сердечно-сосудистая хирургия (медицинские науки),
- 3.1.20. Кардиология (медицинские науки),
- 3.1.20. Кардиология (биологические науки),
- 3.1.25. Лучевая диагностика (медицинские науки).

Приглашаем читателей и авторов к сотрудничеству.

Статьи следует отправлять по адресу:

101000, Москва, Сверчков пер., д.5,

Международный журнал интервенционной кардиоангиологии

E-mail:  **davidgi@mail.ru**

**elenita712@gmail.com**

Подробная информация:  **<http://ijic.ru/>**

**<https://www.rnoik.ru/>**