

Международный
журнал
интервенционной
кардиоангиологии

ISSN 1727-818X (Print)
ISSN 2587-6198 (Online)

№ 69
2022

International Journal
of Interventional
Cardioangiology

Читайте в номере:

Клинико-коронаро-
ангиографическая картина
и ближайший прогноз
острого инфаркта миокарда
с подъемом сегмента ST (STEMI)
у пациентов с COVID-19

И.И. Обручникова, А.А. Осипов,
О.С. Лобанова, Г.С. Хейчиева,
Л.М. Гинзбург, Н.В. Церетели,
И.Е. Чернышева, Д.Г. Иоселиани

Read in this issue:

Clinical coronary angiographic
patterns and the nearest prognosis
of acute myocardial infarction
with ST elevation (STEMI)
in patients with COVID-19

I.I. Obruchnikova, A.A. Osipov,
O.S. Lobanova, G.S. Kheychieva,
L.M. Ginzburg, N.V. Tsereteli,
I.E. Chernysheva, D.G. Ioseliani



МЕЖДУНАРОДНЫЙ ЖУРНАЛ ИНТЕРВЕНЦИОННОЙ КАРДИОАНГИОЛОГИИ

№ 69-2022

Научно-практическое
издание Российского
научного общества
интервенционных
кардиоангиологов.
Год основания – 2002

Подписка
по интернет-версии
Объединенного каталога
«Пресса России» на сайтах
www.pressa-rf.ru
www.akc.ru
Подписной индекс E82182

Адрес в Интернете:
www.ijic.ru

Адрес редакции:
101000 Москва,
Сверчков пер., 5
Тел. (495) 624 96 36
Факс (495) 624 67 33

Переводы статей:
Бюро переводов МЕДТРАН

Оригинал-макет:
Издательство ВИДАР

Верстка:
Ю.А. Кушель

Корректор:
Т.И. Луковская

Редакция выражает
особую признательность
доктору и художнику
Георгию Гигинейшвили
за предоставленную
возможность размещения
на обложке журнала его
работы “Интервенционная
кардиоангиология”

Главный редактор Д.Г. Иоселиани

Заместители главного редактора:

А.В. Азаров (Москва)
А.М. Бабунашвили (Москва) – председатель РНОИК
С.П. Семитко (Москва)

Члены редколлегии

Д.А. Асадов (Москва)	А.Г. Колединский (Москва)
Э.Н. ДеМария (Сан-Диего, США)	А.Н. Самко (Москва)
В.В. Демин (Оренбург)	Ю.В. Суворова (Санкт-Петербург)
Д.В. Кандыба (Санкт-Петербург)	Н.В. Церетели (Москва)
И.А. Ковальчук (Москва)	Б.Е. Шахов (Нижний Новгород)
Я. Ковач (Лейчестер, Великобритания)	А. Эрглис (Рига, Латвия)

Редакционный совет

М.С. Аронов (Москва)	В.В. Майсков (Москва)
Ю.В. Белов (Москва)	С. Мета (Майами, США)
И.З. Борукаев (Нальчик)	М.К. Морис (Париж, Франция)
И.В. Бузаев (Уфа)	С.-Дж. Парк (Сеул, Республика Корея)
А. Ваханян (Париж, Франция)	Ш. Сайто (Камакура, Япония)
Ю.Д. Волынский (Москва)	П. Серраюс (Роттердам, Нидерланды)
Ж.-Ш. Верне (Бордо, Франция)	В.Е. Синицын (Москва)
С.Л. Грайнс (Нью-Йорк, США)	И.И. Ситкин (Москва)
Д.Г. Громов (Москва)	В.К. Сухов (Санкт-Петербург)
Б.И. Долгушин (Москва)	О.Е. Сухоруков (Москва)
В.Н. Ильин (Москва)	Л.С. Уанн (Милуоки, США)
О.Г. Каракулов (Пермь)	Ж. Фажаде (Тулуза, Франция)
С.Б. Кинг (Атланта, США)	А.Ф. Хамидуллин (Казань)
Т.В. Кислухин (Самара)	И.Е. Чернышева (Москва)
Л.С. Коков (Москва)	В.Н. Шиповский (Москва)
А. Коломбо (Милан, Италия)	
В.В. Кучеров (Обнинск)	

Ответственный секретарь

Е.Д. Богатыренко (Москва)

ISSN 1727-818X



9 771727 818001

INTERNATIONAL JOURNAL OF INTERVENTIONAL CARDIOANGIOLOGY

№ 69-2022

**“International Journal
of Interventional
Cardioangiology”
peer-reviewed scientific
and practical journal.
Founded in 2002**

Address of the Editions:

101000, Moscow,
Sverchkov per., 5
Phone (+7 495) 624 96 36
Fax (+7 495) 624 67 33

Website: www.ijic.ru

Translation:

Translation bureau
MEDTRAN

Prepared by:

VIDAR Publishing House

Computer makeup:

Yu. Kushel

Corrector:

T. Lukovskaya

Special gratitude to
George Guiguineishvili,
doctor and artist,
for the offered opportunity
to put the photocopy
of his painting
“Interventional
Cardioangiology”
on the cover
of the magazine

Editor-in-Chief D.G. Iosseliani

Deputies Editors-in-Chief

A.V. Azarov (Moscow)
A.M. Babunashvili (Moscow) – President of RSICA
S.P. Semitko (Moscow)

Members of the Editorial Board

D.A. Asadov (Moscow)	A.G. Koledinsky (Moscow)
A.N. DeMaria (San Diego, USA)	A.N. Samko (Moscow)
V.V. Demin (Orenburg)	Yu.V. Suvorova (St. Petersburg)
D.V. Kandyba (St. Petersburg)	B.E. Shakhov (Nizhny Novgorod)
I.A. Kovalchuk (Moscow)	N.V. Tsereteli (Moscow)
J. Kovac (Leicester, United Kingdom)	A. Erglis (Riga, Latvia)

Editorial Council

M.S. Aronov (Moscow)	V.V. Mayskov (Moscow)
Yu.V. Belov (Moscow)	S. Mehta (Miami, USA)
I.Z. Borukaev (Nalchik)	M.C. Morice (Paris, France)
I.V. Buzaev (Ufa)	S.J. Park (Seoul, Republic of Korea)
A. Vahanian (Paris, France)	S. Saito (Kamakura, Japan)
Yu.D. Volynsky (Moscow)	P.W. Serruys (Rotterdam, the Netherlands)
J.Ch. Vernhet (Bordeaux, France)	V.E. Sinitsyn (Moscow)
C.L. Grines (Atlanta, USA)	I.I. Sitkin (Moscow)
D.G. Gromov (Moscow)	V.K. Sukhov (St. Petersburg)
B.I. Dolgushin (Moscow)	O.E. Sukhorukov (Moscow)
V.N. Ilyin (Moscow)	L.S. Wann (Milwaukee, USA)
O.G. Karakulov (Perm)	J. Fajadet (Toulouse, France)
S.B. King III (Atlanta, USA)	A.F. Khamudullin (Kazan)
T.V. Kislukhin (Samara)	I.E. Chernysheva (Moscow)
L.S. Kokov (Moscow)	V.N. Shipovsky (Moscow)
A. Colombo (Milan, Italy)	
V.V. Kucherov (Obninsk)	

Executive Editor

E.D. Bogatyrenko

ISSN 1727-818X



Правление Российского научного общества интервенционных кардиоангиологов

Председатель

Бабунашвили А.М., Москва

Заместители председателя

Иоселиани Д.Г., Москва
Шахов Б.Е., Нижний Новгород

Члены правления

Азаров А.В., Москва
Араблинский А.В., Москва
Арустамян С.Р., Москва
Асадов Д.А., Москва
Балацкий О.А., Саратов
Бирюков С.А., Рязань
Бобков Ю.А., Москва
Болотов П.А., Москва
Борукаев И.З., Нальчик
Волков С.В., Москва
Волынский Ю.Д., Москва
Ганюков В.И., Кемерово
Громов Д.Г., Москва
Демин В.В., Оренбург
Долгушин Б.И., Москва
Ерошкин И.А., Одинцово
Жолковский А.В., Ростов-на-Дону
Зырянов И.П., Тюмень
Иванов А.В., Красногорск
Иванов В.А., Красногорск
Иванов П.А., Чита
Каракулов О.Г., Пермь
Кислухин Т.В., Самара
Клестов К.Б., Ижевск
Коваленко И.Б., Белгород
Ковальчук И.А., Москва
Козлов К.Л., Санкт-Петербург

Козлов С.В., Екатеринбург
Коков Л.С., Москва
Колединский А.Г., Москва
Коротков Д.А., Сыктывкар
Куртасов Д.С., Москва
Кучеров В.В., Москва
Лопотовский П.Ю., Красногорск
Мазаев В.П., Москва
Майсков В.В., Москва
Матчин Ю.Г., Москва
Миронков А.Б., Москва
Миронков Б. Л., Москва
Осиев А.Г., Москва
Павлов П.И., Ханты-Мансийск
Петросян К.В., Москва
Плеханов В.Г., Иваново
Поляков К.В., Хабаровск
Пурсанов М.Г., Москва
Самко А.Н., Москва
Семитко С.П., Москва
Ситкин И.И., Москва
Столяров Д.П., Красноярск
Суворова Ю.В., Санкт-Петербург
Сухов В.К., Санкт-Петербург
Сухоруков О.Е., Москва
Таразов П.Г., Санкт-Петербург
Тедеев А.К., Беслан
Хамидуллин А.Ф., Казань
Чеботарь Е.В., Нижний Новгород
Чернышева И.Е., Москва
Честухин В.В., Москва
Шарабрин Е.Г., Нижний Новгород
Шиповский В.Н., Москва
Шукуров Б. М., Волгоград

101000 Москва, Сверчков пер., 5

Научно-практический центр интервенционной кардиоангиологии

(секретарь РНОИК Е.Д. Богатыренко)

Тел.: +7 (495) 624-96-36, +7 (495) 625 32 16

Факс: +7 (495) 624-67-33

E-mail : elenita712@gmail.com

www.rnoik.ru

ПОЧЕТНЫЕ ЧЛЕНЫ Российского научного общества интервенционной кардиоангиологии

ВАХАНЯН Алек	Париж (Франция)
ВОЛЫНСКИЙ Юрий	Москва (РФ)
ГРАЙНС Синди Л.	Детройт (Мичиган, США)
ДЕМАРИЯ Энтони Н.	Сан-Диего (Калифорния, США)
ДОРРОС Джеральд	Феникс (Аризона, США)
ИОСЕЛИАНИ Давид	Москва (РФ)
КАТЦЕН Барри Т.	Майами (Флорида, США)
КИНГ Спенсер Б., III	Атланта (Джорджия, США)
КОЛОМБО Антонио	Милан (Италия)
КОНТИ Ч. Ричард	Гейнсвил (Флорида, США)
ЛЮДВИГ Йозеф	Эрланген (Германия)
МАЙЕР Бернхард	Берн (Швейцария)
МОРИС Мари-Клод	Париж (Франция)
ПРОКУБОВСКИЙ Владимир	Москва (РФ)
РИЕНМЮЛЛЕР Райнер	Грац (Австрия)
СЕРРАЮС Патрик В.	Роттердам (Нидерланды)
СИГВАРТ Ульрих	Женева (Швейцария)
СИМОН Рюдигер	Киль (Германия)
СУХОВ Валентин	Санкт-Петербург (РФ)
ФАЖАДЕ Жан	Тулуза (Франция)
ХОЛМС Дэвид Р.-мл.	Рочестер (Миннесота, США)
ШАХНОВИЧ Александр	Нью-Йорк (Нью-Йорк, США)
ЭРГЛИС Андрейс	Рига (Латвия)

Board of the Russian Society of Interventional Cardioangiology

President

Babunashvili A.M., Moscow

Vice-Presidents

Iosseliani D.G., Moscow

Shakhov B.E., Nijny Novgorod

Members

Azarov A.V., Москва
Arablinsky A.V., Moscow
Arustamian S.P., Moscow
Asadov D.A., Moscow
Balatsky O.A., Saratov
Biriukov S.A., Riazan
Bobkov Yu.A., Moscow
Bolotov P.A., Moscow
Borukaev I.Z., Nalchik
Volkov S.V., Moscow
Volynsky Yu.D., Moscow
Ganiukov V.I., Kemerovo
Gromov D.G., Moscow
Demin V.V., Orenburg
Dolgushin B.I., Moscow
Eroshkin I.A., Odinstovo
Zholkovsky A.V., Rostov-on-Don
Zyrianov I.P., Tiumen
Ivanov A.V., Krasnogorsk
Ivanov V.A., Krasnogorsk
Ivanov P.A., Chita
Karakulov O.G., Perm
Kislukhin T.V., Samara
Klestov K.B., Izhevsk
Kovalenko I.B., Belgorod
Kovalchuk I.A., Moscow
Kozlov K.L., St. Petersburg

Kozlov S.V., Yekaterinburg
Kokov L.S., Moscow
Koledinsky A.G., Moscow
Korotkov D.A., Syktyvkar
Kurtasov D.S., Moscow
Kucherov V.V., Moscow
Lopotovsky P.Yu., Krasnogorsk
Mazaev V.P., Moscow
Mayskov V.V., Moscow
Matchin Yu.G., Moscow
Mironkov A.B., Moscow
Mironkov B.L., Moscow
Osiev A.G., Moscow
Pavlov P.I., Khanty-Mansisk
Petrosian K.V., Moscow
Plekhanov V.G., Ivanovo
Polyakov K.V., Khabarovsk
Pursanov M.G., Moscow
Samko A.N., Moscow
Semitko S.P., Moscow
Sitkin I.I., Moscow
Stolyarov D.P., Krasnoyarsk
Suvorova Yu.V., St. Petersburg
Sukhov V.K., St. Petersburg
Sukhorukov O.E., Moscow
Tarazov P.G., St. Petersburg
Tedeev A.K., Beslan
Khamidullin A.F., Kazan
Chebotar E.V., Nijny Novgorod
Chernysheva I.E., Moscow
Chestukhin V.V., Moscow
Sharabrin E.G., Nijny Novgorod
Shipovsky V.N., Moscow
Shukurov B.M., Volgograd

Russia, 101000, Moscow, Sverchkov per., 5
Moscow City Center of Interventional Cardioangiology
(Secretary of RSICA E. Bogatyrenko)
Phone: +7 (495) 624 96 36, +7 (495) 625 32 16
Fax+7 (495) 624-67-33
E-mail : elenita712@gmail.com
Website: www.rnoik.ru

HONORARY MEMBERS of Russian Society of Interventional Cardioangiology

COLOMBO Antonio	Milan, Italy
CONTI, C.Richard	Gainesville, Florida, USA
DEMARIA Anthony N.	San-Diego, California, USA
DORROS Gerald	Phoenix, Arizona, USA
ERGLIS Andrejs	Riga, Latvia
FAJADET Jean	Toulouse, France
GRINES Cindy L.	Detroit, Michigan, USA
HOLMES David R., Jr.	Rochester, Minnesota, USA
IOSSELIANI David	Moscow, Russian Federation
KATZEN, Barry T.	Miami, USA
KING Spencer B., III	Atlanta, Georgia, USA
LUDWIG Josef	Erlangen, Germany
MEIER Bernhard	Bern, Switzerland
MORICE Marie-Claude	Paris, France
PROKUBOVSKY Vladimir	Moscow, Russian Federation
RIENMULLER Rainer	Graz, Austria
SERRUYS Patrick W.	Rotterdam, Netherlands
SHAKNOVICH Alexander	New York, New York, USA
SIGWART Ulrich	Geneva, Switzerland
SIMON Rudiger	Kiel, Germany
SUKHOV Valentin	St.Petersburg, Russian Federation
VAHANIAN Alec	Paris, France
VOLYNSKY Youry	Moscow, Russian Federation

СОДЕРЖАНИЕ

ИНТЕРВЕНЦИОННАЯ АНГИОЛОГИЯ

Применение профилактической транскатетерной артериальной эмболизации в лечении язвенных желудочно-кишечных кровотечений

*Е.А. Кальченко, Д.Г. Громов, А.А. Щеголев, А.Г. Ишевский,
Е.В. Тавлуева, С.А. Папоян, В.Г. Сорокин, А.М. Мелкиян* 9

Рентгенэндоваскулярное лечение панкреатогенных псевдоаневризм гастродуоденальной артерии. Обзор клинических случаев

*Е.А. Кальченко, Д.Г. Громов, А.А. Щеголев, А.Г. Ишевский,
Е.В. Тавлуева, С.А. Папоян, А.М. Мелкиян, А.В. Легкий* 21

Трибуна молодого специалиста

Клинико-коронароангиографическая картина и ближайший прогноз острого инфаркта миокарда с подъемом сегмента ST (STEMI) у пациентов с COVID-19 (опыт регионального сосудистого центра города Домодедово)

*И.И. Обручникова, А.А. Осипов, О.С. Лобанова, Г.С. Хейчиева,
Л.М. Гинзбург, Н.В. Церетели, И.Е. Чернышева, Д.Г. Иоселиани* 32

Эректильная дисфункция: современные методы диагностики и рентгенэндохирургического лечения

М.Е. Лукьянова 56

CONTENTS

INTERVENTIONAL ANGIOLOGY

Use of preventive transcatheter arterial embolization in the treatment of ulcerative gastrointestinal bleedings: review of clinical cases

E.A. Kaltchenko, D.G. Gromov, A.A. Schegolev, A.G. Ishevsky, E.V. Tavlyeva, S.A. Papoyan, V.G. Sorokin, A.M. Melkikyan9

Radioendovascular treatment of pancreatogenic pseudo aneurysms of gastroduodenal artery. Resume of clinical cases

E.A. Kaltchenko, D.G. Gromov, A.A. Schegolev, A.G. Ishevsky, E.V. Tavlyeva, S.A. Papoyan, A.M. Melkikyan, Legkiy A.V.21

YOUNG PROFESSIONALS PULPIT

Clinical coronary angiographic patterns and the nearest prognosis of acute myocardial infarction with ST elevation (STEMI) in patients with COVID-19 (Experience from Domodedovo regional vascular center)

I.I. Obruchnikova, A.A. Osipov, O.S Lobanova, G.S. Kheychieva, L.M. Ginzburg, N.V. Tsereteli, I.E. Chernysheva, D.G. Ioseliani32

Erectile dysfunction: modern methods of diagnostics and X-ray endosurgery treatment

M.E. Lukyanova56

Применение профилактической транскатетерной артериальной эмболизации в лечении язвенных желудочно-кишечных кровотечений

Е.А. Кальченко¹, Д.Г. Громов^{2, 3*}, А.А. Щеголев², А.Г. Ишевский^{2, 3},
Е.В. Тавлуева³, С.А. Папоян^{2, 3}, В.Г. Сорокин^{2, 3}, А.М. Мелкикян^{2, 3}

¹ Городская клиническая больница скорой медицинской помощи №25, Волгоград, Россия

² ФГАОУ ВО "Российский национальный исследовательский медицинский университет им. Н.И. Пирогова" Минздрава России, Москва, Россия

³ ГБУЗ города Москвы "Городская клиническая больница им. Ф.И. Иноземцева ДЗ города Москвы", Москва, Россия

Частота рецидивов желудочно-кишечного кровотечения при традиционном эндоскопическом гемостазе (по некоторым данным) превышает 14%. Транскатетерная эмболизация синдром-ответственных артерий желудка или двенадцатиперстной кишки, выполненная после эффективного эндоскопического гемостаза, позволяет предупредить развитие этого осложнения. Авторы оценивают результаты профилактической транскатетерной артериальной эмболизации при высоком риске рецидива язвенного желудочно-кишечного кровотечения на основании данных литературы и собственного опыта, включавшего 71 случай: в 44 случаях проводилась эмболизация левой желудочной и в 27 случаях – гастродуоденальной артерий. Полученные в ходе работы данные свидетельствуют в пользу широкого применения профилактической транскатетерной артериальной эмболизации у больных с высоким риском рецидива язвенного желудочно-кишечного кровотечения.

Ключевые слова: язвенная болезнь, желудочно-кишечное кровотечение, рецидив желудочно-кишечного кровотечения, транскатетерная артериальная эмболизация, эмболизация левой желудочной артерии, эмболизация гастродуоденальной артерии

Use of preventive transcatheter arterial embolization in the treatment of ulcerative gastrointestinal bleedings: review of clinical cases

Е.А. Kaltchenko¹, D.G. Gromov^{2, 3*}, A.A. Schegolev², A.G. Ishevsky^{2, 3},
E.V. Tavlueva³, S.A. Papoyan^{2, 3}, V.G. Sorokin^{2, 3}, A.M. Melkikyan^{2, 3}

¹ Городская клиническая больница скорой медицинской помощи №25, Волгоград, Россия

² ФГАОУ ВО "Российский национальный исследовательский медицинский университет им. Н.И. Пирогова" Минздрава России, Москва, Россия

³ ГБУЗ города Москвы "Городская клиническая больница им. Ф.И. Иноземцева ДЗ города Москвы", Москва, Россия

According to some sources, the rate of gastroduodenal bleeding recurrence after conventional endoscopic hemostasis is over 14%. Transcatheter embolization of the syndrome-related gastric or duodenal arteries performed after effective endoscopic hemostasis contribute to the prevention of this complication. The authors evaluated the results of preventive transcatheter arterial embolization in high risk of the recurrence of ulcerous gastrointestinal bleeding based on literature data and their own experience with 71 cases: the embolization of the left gastric artery was performed in 44 cases, of the gastroduodenal artery – in 27 cases. The obtained results demonstrate the usefulness of preventive transcatheter arterial embolization in patients at high risk for recurrent ulcerous gastrointestinal bleeding.

Ключевые слова: ulcer disease, gastrointestinal bleeding, recurrence of gastrointestinal bleeding, transcatheter arterial embolization, embolization of the left gastric artery, embolization of the gastroduodenal artery

Введение. Большой вклад в показатель летальности от язвенной болезни желудка и двенадцатиперстной кишки вносит рецидив желудочно-кишечного кровотечения (ЖКК), частота которого при традиционном эндоскопическом гемостазе (по некоторым данным) превышает 14%. Перспективным направлением в отношении профилактики рецидива язвенного ЖКК выглядит транскатетерная эмболизация синдром-ответственных артерий желудка или двенадцатиперстной кишки, выполненная после эффективного эндоскопического гемостаза.

Цель: на основании обзора данных литературы и собственного опыта оценить результаты профилактической транскатетерной артериальной эмболизации при высоком риске рецидива язвенного ЖКК.

Материал и методы. Проведен анализ содержания 10 литературных источников по выбранной теме и собственного опыта профилактической транскатетерной эмболизации у 71 больного с высоким риском рецидива язвенного ЖКК: в 44 случаях проводилась эмболизация левой желудочной и в 27 случаях – гастродуоденальной артерий. Более подробно представлены 2 клинических случая, наглядно демонстрирующих результаты применения этой методики.

Результаты. По данным литературы, при выполнении профилактической эмболизации не только частота рецидивов, но и госпитальная летальность были значительно ниже, чем при использовании только эндоскопического гемостаза (без последующей эмболизации синдром-ответственной артерии). По данным метаанализа исследований значения этих показателей составили: 6,8% против 14,3% ($p = 0,003$) и 4,5% против 8,8% ($p = 0,032$) соответственно.

Собственный опыт подтверждает подобные результаты, а представленные клинические случаи наглядно демонстрируют высокий технический успех и клиническую эффективность профилактической транскатетерной эмболизации при язвенном ЖКК.

Заключение. Полученные в ходе работы данные свидетельствуют в пользу широкого применения профилактической транскатетерной артериальной эмболизации у больных с высоким риском рецидива язвенного ЖКК.

Введение

Язвенная болезнь желудка и двенадцатиперстной кишки (ДПК) занимает лидирующее положение среди всех заболеваний желудочно-кишечного тракта и является самой частой причиной желудочно-кишечных кровотечений (ЖКК): с ней связано примерно 50% всех случаев кровотечений из верхних отделов желудочно-кишечного тракта (1).

По данным разных авторов, количество случаев кровотечения из верхних отделов желудочно-кишечного тракта в мире колеблется от 25 до 150 случаев на 100 000 населения в год (2, 3). Несмотря на улучшение показателей экстренной хирургии в РФ, уровень смертности от данной патологии в стране колеблется от 8 до 16%, а при тяжелых кровотечениях, неэффективном эндоскопическом гемостазе и рецидивах достигает 35–50% (1–3).

Рецидив язвенных кровотечений остается одной из основных причин, негативно влияющих на показатель летальности, что требует поиска дополнительных эффективных методов профилактики столь грозного осложнения. В последнее время именно в таком качестве активно позиционируется транскатетерная эмболизация артерий желудка и ДПК.

При кровотечениях из язвы области дна и малой кривизны желудка целевой артерией для эмболизации чаще всего является левая желудочная артерия, гораздо реже – терминальные ветви селезеночной артерии; источниками кровотечения из язвы области тела и антрального отдела желудка могут быть правая желудочная, обе желудочно-сальниковые и короткие желудочные артерии. При кровотечениях в полость двенадцатиперстной кишки (ДПК) эмболизации чаще всего подлежат ствол гастродуоденальной артерии либо верхние и нижние панкреатодуоденальные артерии.

Впервые для диагностики ЖКК селективная ангиография синдром-ответственной артерии была применена S. Baum и соавт. в 1965 г: кровотечение было идентифицировано у 4 из 8 пациентов (4). J. Rosch и соавт. были первыми, кто успешно остановил кровотечение из верхних отделов желудочно-кишечного тракта, выполнив селективную эмболизацию желудочно-сальниковой артерии в 1972 г. (5). Затем по непонятным

причинам на несколько десятилетий методика была забыта и применялась эпизодически: по крайней мере, соответствующих публикаций за этот период крайне мало. Лишь в 90-х годах прошлого века одновременно с усовершенствованием и расширением спектра эмболизирующего материала, внедрением в практику микрокатетеров и накоплением опыта интерес к эндоваскулярному гемостазу при ЖКК снова возрос и достиг своего апогея в последние годы.

Недавно проведенные исследования по сравнению эффективности и безопасности хирургического и эндоваскулярного гемостаза при рефрактерных язвенных кровотечениях продемонстрировали заметное снижение частоты ассоциированных с вмешательством осложнений и продолжительности госпитализации у больных с транскатетерной артериальной эмболизацией (ТАЭ) (при сопоставимой госпитальной летальности между группами) (6, 7).

Обнадеживающие результаты эндоваскулярной методики послужили поводом для ее рассмотрения в качестве профилактической – даже в случае эффективного эндоскопического гемостаза у больных с высоким риском рецидива язвенного ЖКК. Первые положительные результаты такого подхода были продемонстрированы еще в 2015 г. M. Mille и соавт. (8), а затем и в 2019 г. другими исследователями (9). Наконец, соответствующее резюме вынес проведенный недавно метаанализ сразу нескольких подобных исследований: в группе больных с эффективным эндоскопическим гемостазом и профилактической эмболизацией не только частота рецидивов ЖКК, но и госпитальная летальность были в 2 раза ниже, чем в группе с эффективным эндоскопическим гемостазом без последующей эмболизации синдром-ответственной артерии: 6,8% против 14,3% ($p = 0,003$) и 4,5% против 8,8% ($p = 0,032$) соответственно (10).

Мы в своей работе применяем профилактическую ТАЭ для лечения язвенных ЖКК с 2015 г., но наиболее активно – в течение последних 3–4 лет. За период до 2021 г. включительно соответствующее эндоваскулярное вмешательство (т.е. во всех случаях после эффективного эндоскопического гемостаза) было выполнено у 71 пациента: у 44 – с язвенной болезнью желудка и у 27 – с язвенной болезнью ДПК. У всех больных исходно отмечалось наличие, как минимум, двух критериев высокого риска рецидива

Таблица. Госпитальные результаты профилактической ТАЭ у больных с высоким риском рецидива язвенного ЖКК ($n = 71$)

Технический успех	69 (97,2%)
Рецидив ЖКК	5 (7,0%)
Смерть	4 (5,6%)

ЖКК при поступлении (одного эндоскопического и одного – лабораторного или клиничко-анамнестического): Forrest I–IIb, язвенный дефект размером более 10 мм; гемоглобин менее 50 г/л; систолическое артериальное давление менее 90 мм рт.ст., геморрагический шок. Полученные нами ближайшие результаты эмболизации представлены в таблице.

Из таблицы видно, что наши результаты сопоставимы с таковыми в приведенном выше метаанализе, то есть значительно лучше, чем в группе эндоскопического гемостаза без последующей профилактической эмболизации.

С целью демонстрации технической возможности, безопасности и эффективности профилактической ТАЭ при язвенном ЖКК ниже представлены два наиболее показательных клинических наблюдения из нашей практики.

Клиническое наблюдение 1

Пациент А., 60 лет, поступил в реанимационное отделение ГБУЗ “ГКБ им. Ф.И. Иноземцева ДЗ города Москвы” в состоянии средней тяжести с диагнозом: состоявшееся ЖКК. Из анамнеза – язвенная болезнь желудка; перенесенные операции: грыжесечение по поводу правосторонней паховой грыжи, пупочной грыжи.

В первые 2 ч выполнена эзофагогастродуоденоскопия (ЭГДС). Выявлена острая язва задней стенки антрального отдела желудка диаметром 10 мм, средней глубины. В дне язвы – фибрин, крупный тромбированный сосуд (предположительно, бассейна правой желудочной артерии). В кишке – светлая желчь. С целью профилактики рецидива кровотечения проведен эндоскопический гемостаз: на сосуд в язве наложены 4 эндоклипсы. Заключение: острая язва желудка – Forrest 2A. Состоявшееся кровотечение. Эндоклипирование сосуда в язве желудка. Признаков продолжающегося кровотечения на момент осмотра нет.

В состоянии средней тяжести с лабораторными признаками острой постгеморрагической анемии легкой степени (RBC – $3,96 \cdot 10^{12}/л$; HGB – 115 г/л; HCT – 33,8%) пациент продолжил лечение в реанимационном отделении.

Через 2 ч после первичного гемостаза появились признаки рецидива кровотечения, в связи с чем выполнена повторная ЭГДС, по результатам которой выявлены: 3 плотно фиксированные в дне язвы эндоклипсы (4-я не найдена), здесь же – медленное поступление алой крови из частично тромбированного сосуда. В кишке – “кофейная гуща”. Заключение: острая язва желудка – Forrest 1В. Рецидив кровотечения. Проведен комбинированный эндоскопический гемостаз в объеме субмукозной инъекции 10 мл 0,01% раствора адреналина и аргоноплазменной коагуляции сосуда в язве. Поступление крови прекратилось.

Учитывая тяжесть пациента, рецидив язвенного ЖКК, повторный эндоскопический гемостаз принято решение о выполнении профилактической транскатетерной эмболизации синдромоответственной артерии. Пациент переведен в рентгеноперационную.

Под местной анестезией раствором новокаина 0,5% – 2,0 мл выполнена пункция и катетеризация правой *a. brachialis*. Установлен интродьюсер 6 F, в который введено 5000 Ед гепарина. При помощи диагностического катетера JR 6 F × 100 см с целью визуализации ангиоархитектоники потенциального источника кровотечения произведена обзорная целиакография (рис. 1). Чревный ствол обычно развит, представлен селезеночной, левой желудочной и общей печеночной артериями. В проекции бассейна правой желудочной артерии (ПЖА) визуализируются три клипсы.

Учитывая клиническую и ангиографическую картины, коллегиально принято решение об эмболизации ПЖА и гастродуоденальной артерии (ГДА) до места отхождения желудочно-сальниковой ветви. Первым этапом через ранее установленный диагностический катетер микрокатетером 2,8 F × 130 см на проводнике 0,0014" × 190 см селективно катетеризирована ПЖА. Произведена ее ангиография, определен участок накопления контраста в проекции слизистой антрального отдела желудка (предположительно, в месте язвенного дефекта) (рис. 2).

С целью эмболизации ПЖА через микрокатетер последовательно имплантированы две микроспирали с гидрогелем 0,018" 3,0 × 40 мм. Вторым этапом тем же микрокатетером катетеризирована средняя треть ГДА, выполнена ангиография с последующей имплантацией еще двух аналогичных микроспиралей размерами 4,0 × 20 мм и 5,0 × 60 мм. На контрольных ангиограммах кровотока по артерии редуцирован не полностью, в связи с чем выполнена дополнительная эмболизация ГДА 1 флаконом (2,0 мл)

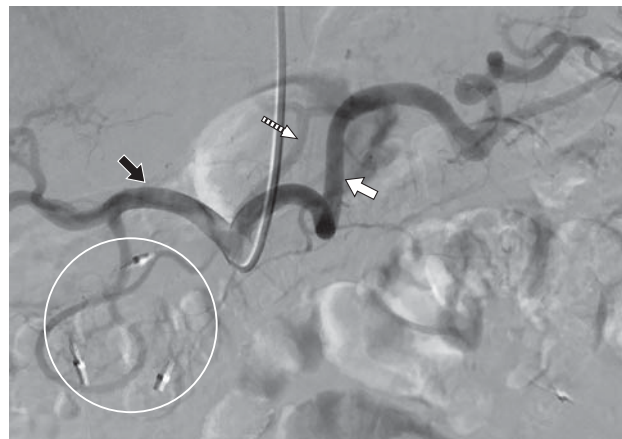

Рис. 1. Обзорная ангиограмма чревного ствола до эмболизации. Белая стрелка – селезеночная артерия; белая пунктирная стрелка – левая желудочная артерия; черная стрелка – общая печеночная артерия. В проекции ПЖА – три эндоклипсы (выделены кругом).

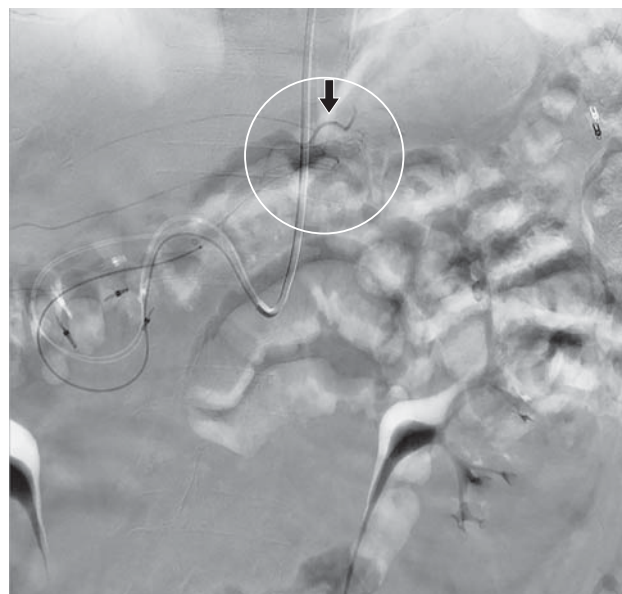

Рис. 2. Ангиограмма ПЖА (черная стрелка) до эмболизации. Кругом выделена зона накопления контраста.

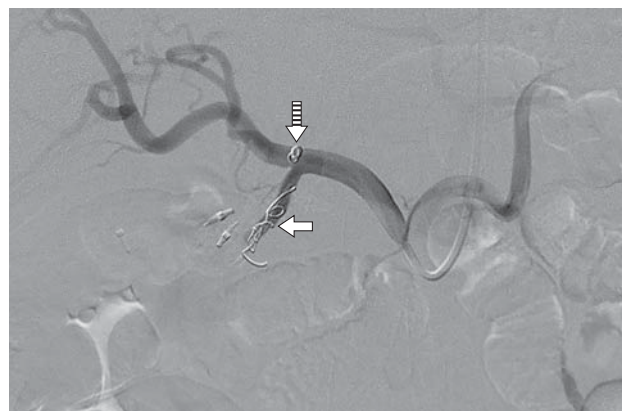

Рис. 3. Ангиограмма чревного ствола после эмболизации ПЖА и ГДА. Сплошная стрелка – спирали в ПЖА. Пунктирная стрелка – спирали в ГДА.

сферических микросфер размером 500–700 мкм. На финальной ангиограмме чревного ствола – стойкая стагнация кровотока в ГДА и ПЖА, кровотоков по общей печеночной, селезеночной и левой желудочной артериям сохранен (рис. 3). Диагностический катетер и интродьюсер удалены из сосудистого русла. Произведен мануальный гемостаз, наложена асептическая давящая повязка.

По результатам выполненной после эмболизации ЭГДС: состояние после комбинированного эндогемостаза. Данных о рецидиве кровотечения нет.

На следующий день пациент переведен в хирургическое отделение. Длительность госпитализации составила 6 дней. Постэмболизационный период протекал спокойно, каких-либо осложнений, неблагоприятных побочных эффектов от вмешательства отмечено не было. Пациент выписан из стационара с рекомендацией наблюдения врачей гастроэнтеролога и хирурга по месту жительства. При выписке: данных о рецидиве ЖКК не зафиксировано, показатели клинического и биохимического анализов крови – в пределах референсных значений.

Клиническое наблюдение 2

Пациент Л., 39 лет, поступил в реанимационное отделение ГБУЗ “ГКБ им. Ф.И. Иноземцева ДЗ города Москвы” в тяжелом состоянии с диагнозом: состоявшееся ЖКК. Экстренно была выполнена ЭГДС, по результатам которой выявлены: язвенный дефект малой кривизны тела желудка диаметром до 12 мм, в дне язвы – фибрин, фиксированный сгусток крови до 2 мм. Forrest 2В. Сгусток удален. Выполнена комбинированная профилактика рецидива кровотечения: инфильтрация 0,01% раствора адреналина в комплексе с аргоноплазменной коагуляцией до образования черного струпа.

Через 3 ч выполнена повторная ЭГДС: данных о рецидиве кровотечения не получено. Тем не менее, принимая во внимание исходную тяжесть состояния пациента, высокий риск рецидива ЖКК, коллегиально принято решение о выполнении превентивной транскатетерной эмболизации синдром-ответственной артерии. Пациент переведен в рентгеноперационную.

Под местной анестезией раствором лидокаина 2,0% – 2,0 мл выполнена пункция и катетеризация правой *a. radialis*. Установлен интродьюсер 6 F, в который введено 5000 Ед гепарина. По причине анатомических особенностей аорты попытки селективно катетеризировать чревный ствол разными катетерами оказались безуспешными, принято решение о конверсии доступа.

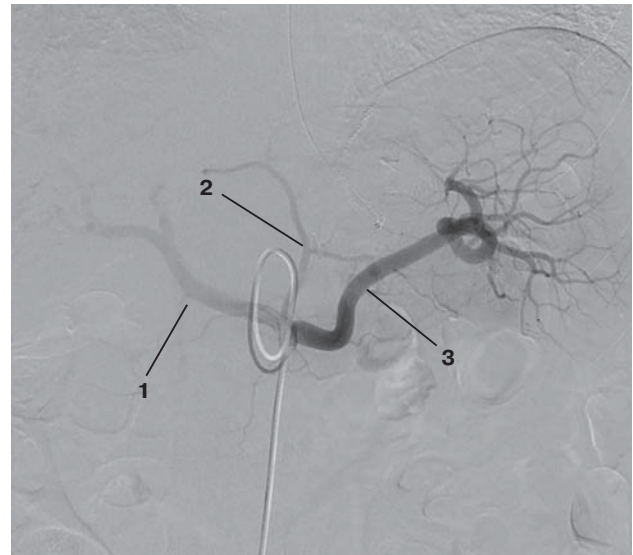

Рис. 4. Обзорная ангиограмма чревного ствола до эмболизации. 1 – общая печеночная артерия; 2 – левая желудочная артерия; 3 – селезеночная артерия.

Выполнена пункция и катетеризация *a. femoralis*, установлен интродьюсер 6 F. При помощи катетера Simmons 1 6 F × 100 см успешно выполнена ангиография: чревный ствол обычно развит, представлен селезеночной, общей печеночной и левой желудочной артериями. Признаков экстравазации, накопления контраста в слизистой желудка нет (рис. 4).

Тем не менее, учитывая исходные клинические данные и результаты эндоскопии (в том числе размеры и локализацию язвы), коллегиально принято решение об интуитивной эмболизации потенциальной синдром-ответственной артерии. Тем же катетером селективно катетеризировано тело ЛЖА, произведена ее ангиография (рис. 5) с последующей эмболизацией 1 флаконом (2,0 мл) сферических микросфер размером 700–900 мкм до достижения эффекта – симптома “обгорелого дерева” (рис. 6).

На 4-е сутки после ТАЭ выполнена контрольная ЭГДС. Заключение: в просвете желудка – небольшое количество прозрачной пенистой жидкости. Стенки желудка эластичные, перистальтика глубокая, циркулярная, прослеживается во всех отделах. Складки большой кривизны мягкие, подвижные. Слизистая оболочка диффузно гиперемирована. В области малой кривизны определяется язвенный дефект неправильной формы до 18 мм в диаметре, покрытый фибрином, с выраженным воспалительным валиком. Привратник не деформирован, свободно проходим, смыкается полностью. Луковица ДПК не деформирована. Слизистая оболочка розовая, бархатистая. Язв, эрозий не выявлено. Пост-

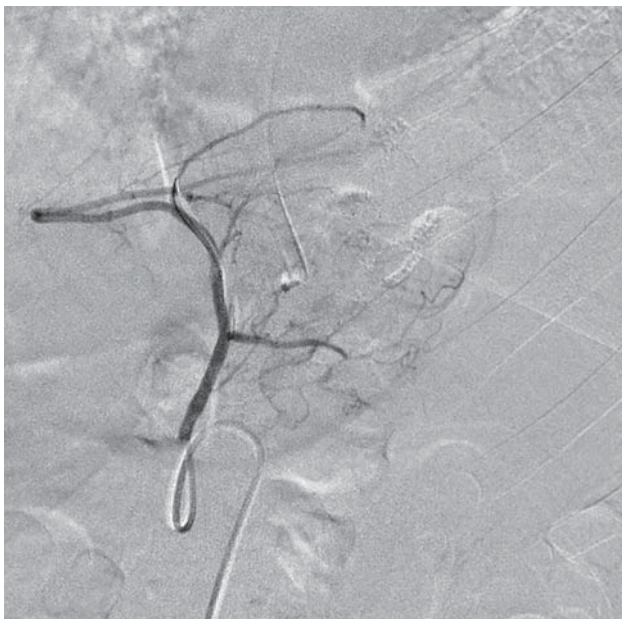

Рис. 5. Ангиограмма ЛЖА до эмболизации.

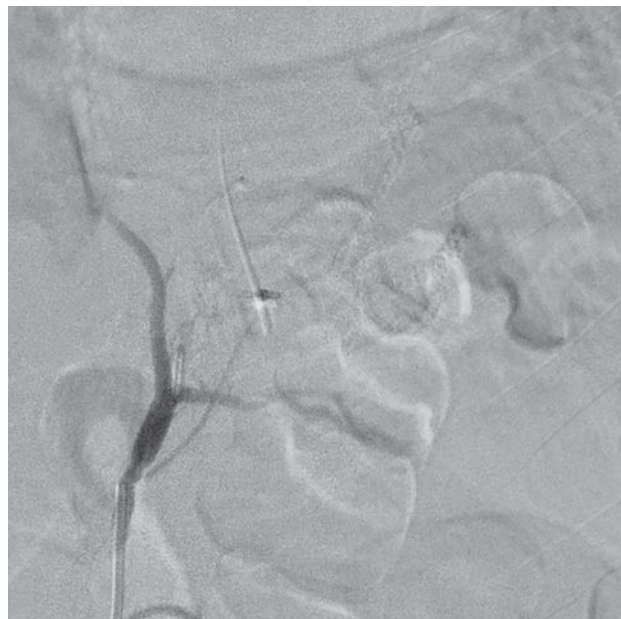

Рис. 6. Контрольная ангиограмма ЛЖА. Симптом «обгорелого дерева».

бульбарные отделы не изменены. В просвете кишки – прозрачная желчь.

Исход госпитализации: пациент выписан из стационара на 7-е сутки. За это время рецидивов ЖКК не наблюдалось, постэмболизационный период протекал гладко, без осложнений. На момент выписки: показатели клинического и биохимического анализов крови – в пределах референсных значений.

Заключение

Желудочно-кишечное кровотечение – одно из самых частых и жизнеугрожающих осложнений язвенной болезни желудка и двенадцатиперстной кишки, характеризующееся высокой летальностью.

Большой вклад в показатель летальности вносит рецидив кровотечения, частота которого при традиционном эндоскопическом гемостазе, по некоторым данным, превышает 14%. В отношении профилактики рецидива язвенного ЖКК перспективным на-

правлением выглядит транскатетерная эмболизация синдром-ответственных артерий желудка и двенадцатиперстной кишки.

По предварительным данным, в группе больных высокого риска профилактическая эмболизация (выполненная после эндоскопического гемостаза) снижает частоту рецидива до 6,8%, то есть более чем в 2 раза по сравнению с традиционным эндоскопическим гемостазом, что также положительно сказывается на выживаемости больных.

Наш опыт подтверждает подобные результаты, а представленные клинические наблюдения наглядно демонстрируют высокий технический успех и клиническую эффективность профилактической транскатетерной эмболизации при язвенном ЖКК.

С учетом вышеизложенного остается надеяться, что дальнейшее изучение данного направления найдет свое отражение в виде разработки и утверждения соответствующих национальных клинических рекомендаций.

Introduction. The recurrence of gastrointestinal bleeding whose rate after conventional endoscopic hemostasis (according to several sources) exceeds 14%, contributes to a large extent to the increase of mortality from gastric and duodenal ulcer disease. Transcatheter embolization of the syndrome-related gastric or duodenal arteries performed after effective endoscopic hemostasis appears to be a promising approach to the prevention of recurrent ulcer-related gastrointestinal bleeding.

Purpose. Evaluation of the results of preventive transcatheter arterial embolization in patients at high risk for recurrent ulcerous gastrointestinal bleeding on the base of literature review and of the authors' experience.

Material and methods. We analyzed 10 literature sources on the above topic and our own experience with preventive transcatheter arterial embolization in 71 patients at high risk for recurrent ulcer-related gastrointestinal bleeding: the left gastric artery was embolized in 44 cases, the gastroduodenal artery – in 27 cases. We report in details 2 clinical cases demonstrating the results of this technique.

Results. According to the literature data, preventive embolization contributed not only for the decrease of the recurrence rate, but also for a significant decrease of hospital mortality in patients with gastrointestinal bleeding in comparison with the use of endoscopic hemostasis only (without subsequent embolization of the syndrome-related artery). According to the meta-analysis of the trials, these indices were: 6.8% vs. 14.3% ($p = 0.003$) and 4.5% vs. 8.8% ($p = 0.032$), respectively.

Our own experience confirms these results, and the presented clinical cases are a good example of high technical success and clinical effectiveness of preventive transcatheter embolization in ulcer-related gastrointestinal bleeding.

Conclusion. The obtained data support the wide use of preventive transcatheter arterial embolization in patients at high risk for recurrent ulcer-related gastrointestinal bleeding.

Introduction

Gastric and duodenal ulcer disease has a leading position among all gastrointestinal diseases and is the most frequent cause of gastrointestinal bleedings: it is associated with approximately 50% of all cases of bleeding from upper gastrointestinal tract (1).

According to different authors, the number of cases of upper gastrointestinal bleedings worldwide varies from 25 to 150 cases per 100,000 population per year (2, 3). Despite the improvement of emergency surgery in the Russian Federation, the mortality rate associated with this disease in the country varies from 8% to 16%, and in cases of severe bleedings, ineffective endoscopic hemostasis and disease recurrence it reaches 35–50% (1–3).

Recurrence of ulcerative bleeding remains one of the main causes that negatively impacts the mortality rate, so there is a need to find out additional effective methods to prevent this threatening complication. Recently, transcatheter embolization of the gastric and duodenal arteries has been actively positioned as such.

In case of bleeding from an ulcer in the fundus or lesser curvature of stomach, the target artery for embolization typically is the left gastric artery or, much less often, the terminal branches of the splenic artery. Sources of bleeding from an ulcer in the gastric body and antral part of the stomach can be the right gastric artery, both gastroepiploic arteries, and short gastric arteries. When bleeding occurs into the duodenal cavity, embolization is most often performed to the trunk of gastroduodenal artery, or upper and lower pancreatoduodenal arteries.

Selective angiography of the syndrome-related artery was used for the first time for diagnostics of gastrointestinal bleeding by Baum et al. in 1965: the bleeding was identified in 4 out of 8 patients (4). Rosch et al. were the first who successfully stopped the upper gastrointestinal bleeding by performing selective embolization of gastroepiploic artery in 1972 (5). Then, for unknown reasons, this method was forgotten for several decades and was used uncommonly; at least there are very few relevant publications for that period. Only in 1990s, along with the improvement and the widening of the spectrum of embolizing materials, the implementation of microcatheters into practice and accumulation of experience, the interest in endovascular hemostasis in the gastrointestinal tract increased again and reached its apogee in recent years.

Recent studies comparing efficacy and safety of surgical and endovascular hemostasis in refractory ulcerative bleedings have demonstrated a substantial reduction in the incidence of intervention-related complica-

tions and duration of hospitalization in patients with transcatheter arterial embolization (with comparable in-hospital mortality between groups) (6, 7).

The inspiring results of endovascular method were the reason for its consideration as a preventive, even in case of effective endoscopic hemostasis in patients with a high risk of ulcerative gastrointestinal bleeding recurrence. The first positive results of such approach were demonstrated as recently as in 2015 by Mille M. et al. (8), and then in 2019 by other researchers (9). Finally, the authors of a recent meta-analysis of several similar studies came to a corresponding conclusion: in the group of patients with effective endoscopic hemostasis and preventive embolization, the incidence of GIB recurrence, as well as hospital mortality rate were two times lower than in the group with effective endoscopic hemostasis without further embolization of syndrome-related artery: 6.8% vs 14.3% ($p = 0.003$) and 4.5% vs 8.8% ($p = 0.032$), respectively (10).

In our work, we are using preventive transcatheter arterial embolization (TAE) for the treatment of ulcerative GIB since 2015, but most actively within recent 3–4 years. Within the period up to 2021 inclusive, corresponding endovascular intervention (i.e., in all cases after effective endoscopic hemostasis) was performed in 71 patients: in 44 patients with gastric ulcer and in 27 with duodenal ulcer. All patients initially had at least two criteria for a high risk of GIB recurrence at admission (one – endoscopic feature and another – laboratory indices or clinical history): Forrest I–IIb, ulcer more than 10 mm in size, hemoglobin less 50 g/L, systolic blood pressure less 90 mm Hg, hemorrhagic shock. Table shows the immediate results of embolization obtained in our study.

The table shows that our results are comparable to those in the above mentioned meta-analysis, i.e. significantly better than in the group of endoscopic hemostasis without further preventive embolization.

To demonstrate the technical feasibility, safety and efficacy of preventive transcatheter arterial embolization for ulcerative GIB, two of

the most representative clinical cases from our practice are presented below.

Description of clinical case No. 1

Patient A., male, 60 years old, was admitted in the intensive care unit of the F.I. Inozemtsev Municipal Clinical Hospital of the Moscow Healthcare Department in the condition of moderate severity with diagnosis: completed gastrointestinal bleeding. Medical history: gastric ulcer, prior surgeries: herniotomy due to the right inguinal hernia, umbilical hernia.

Esophagogastroduodenoscopy (EGDS) was performed within the first 2 hours. An acute ulcer of the gastric antral posterior wall 10 mm in diameter and of middle depth was revealed. At the ulcer bottom there was fibrin and a large thrombosed vessel (presumably from the right gastric arterial territory). There was light bile in the intestine. To prevent bleeding recurrence, endoscopic hemostasis was performed: vessel in the ulcer was clamped by four endo clips. Conclusion: acute gastric ulcer – Forrest 2A. Completed bleeding. Endoclamping of vessel in the gastric ulcer. There were no signs of continuous bleeding at the time of examination.

The patient continued treatment in the intensive care unit in the condition of moderate severity state and with laboratory signs of mild acute posthemorrhagic anemia (RBC – $3.96 \cdot 10^{12}/L$; HGB – 115 g/L; HCT – 33.8%).

Within 2 hours after the initial hemostasis, signs of bleeding recurrence appeared, due to that repeated EGDS was performed with the following results: three endo clips tightly fixed in the bottom of the ulcer (4th clip was not found), at the same place is a slow inflow of scarlet blood from a partially thrombosed vessel. In the intestine – “coffee-ground”. Findings: acute gastric ulcer – Forrest 1B. Bleeding recurrence. Combined endoscopic hemostasis was performed, including submucosal injection of 10 ml 0.01% solution of adrenaline and argon-plasma coagulation of the vessel in the ulcer. The blood inflow was stopped.

Taking into account severity of the patient condition, recurrence of the GIB, and repeated endoscopic hemostasis, a decision was made to perform a preventive transcatheter embolization of the syndrome-responsible artery. The patient was transferred to the X-ray operating room.

Under local anesthesia with 2.0 mL of 0.5% Novocain solution, puncture and catheterization of the right a.brachialis was performed. Introducer 6F was installed, through which 5000 U of heparin was injected. To visualize the angioarchitectonics of a potential source of bleeding, a plain celiacography was performed by means of a diagnostic catheter JR 6F × 100 cm (Fig. 1). Celiac trunk is developed

Table. Hospital results of preventive TAE in patients with a high risk of ulcerative GIB recurrence (n = 71)

Technical success	69 (97.2%)
GIB recurrence	5 (7.0%)
Death	4 (5.6%)

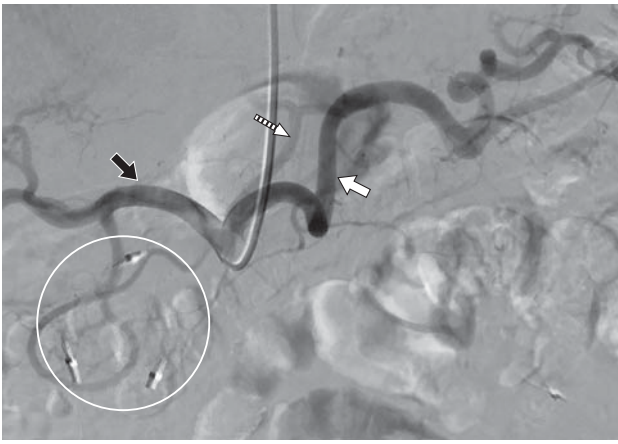

Fig. 1. Plain angiography of the celiac trunk before embolization. White arrow is splenic artery, white dashed arrow is left gastric artery, black arrow is common hepatic artery. In the projection of RGA there are 3 endoclips (outlined by circle).

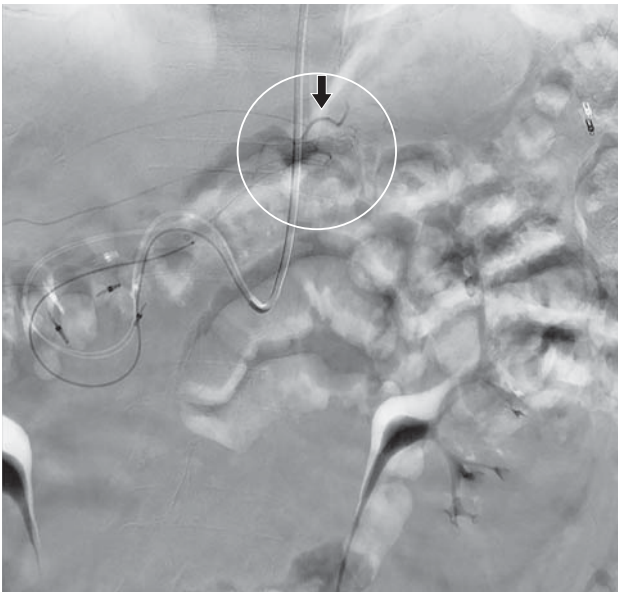


Fig. 2. RGA angiogram (black arrow) prior embolization. The zone of contrast accumulation is outlined by circle.

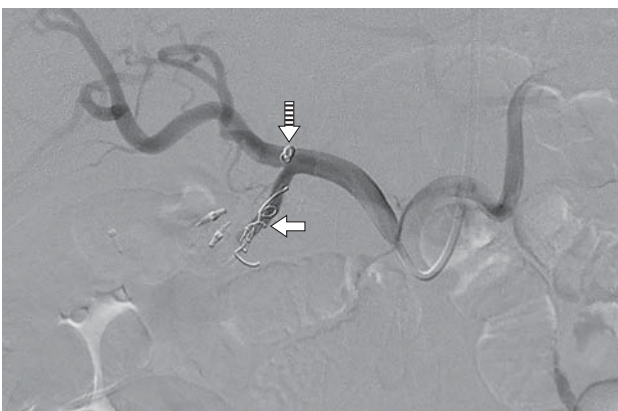

Fig. 3. Angiography of celiac trunk after embolization of RGA and GDA. Solid arrow is coils in the RGA. Dashed arrow is coils in the GDA.

normally, consists of splenic, left gastric and common hepatic arteries. Three clips are visualized in the projection of the right gastric artery (RGA) territory.

Considering clinical and angiographic pictures, a collective decision was made to embolize the right gastric and gastroduodenal arteries up to the place of gastroepiploic branch origin. At the first stage, the RGA was selectively catheterized through previously installed diagnostic catheter by means of microcatheter 2,8 F \times 130 cm on the introducer 0,0014" \times 190. Its angiography was performed, the area of contrast accumulation was determined in the projection of antral gastric mucosa (presumably, at the site of ulcer defect) (Fig. 2).

In order to embolize the RGA, two microcoils with a hydrogel 0.018" 3.0 \times 40 mm were successively implanted through the micro-catheter. At the second stage, the middle third of GDA was catheterized with the same catheter. Angiography with further implantation of two more similar microcoils sized 4.0 \times 20 mm and 5.0 \times 60 mm was performed. On the control angiograms, bloodflow through the artery was not completely reduced, due to that additional embolization of GDA with 1 vial (2.0 mL) of microspheres sized 500–700 μ m was made. On the final angiogram of celiac trunk there was a persistent stagnation of bloodflow in GDA and RGA, the bloodflow on the common hepatic, splenic, and left gastric arteries was preserved (Fig. 3). Diagnostic catheter and introducer were removed from the vascular system. Manual hemostasis was performed, aseptic compression bandage was applied.

According to the results of EGDS performed after embolization: condition after combined endohemostasis. No signs of bleeding recurrence.

Next day the patient was transferred to the surgery department. The duration of hospitalization was 6 days. Post-embolization period was smooth, without any complications, and unfavorable side effects from the intervention. The patient was discharged from the hospital with a recommendation for follow up with gastroenterologist and surgeon at the place of residence. At discharge: there were no signs of GIB recurrence, hematology and biochemistry parameters were within reference values.

Description of clinical case No. 2

Patient L., male, 39 years old, was admitted in the intensive care unit of F.I. Inozemtsev Municipal Clinical Hospital of the Moscow Department of Healthcare in severe condition with diagnosis: completed gastrointestinal bleeding. Urgent EDGS was performed, the results of which revealed the following: ulcer of the lesser curvature of stomach body with diameter up to 12 mm, on the ulcer bottom

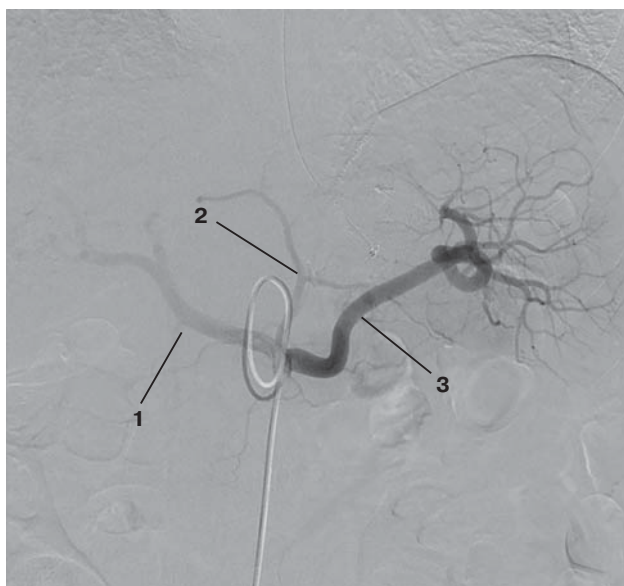

Fig. 4. Plain angiography of the celiac trunk before embolization. 1 – common hepatic artery, 2 – left gastric artery, 3 – splenic artery.

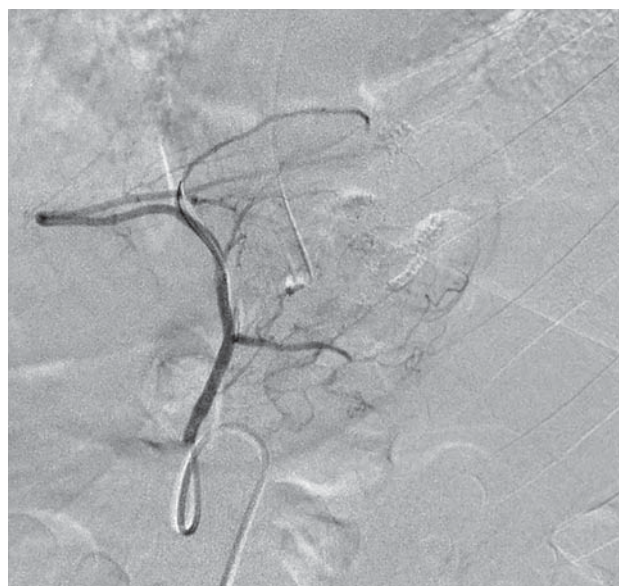

Fig. 5. Angiogram of LGA prior embolization.

there was fibrin, fixed blood clot up to 2 mm. Forrest 2B. The clot was removed. Combined prevention of bleeding recurrence was performed by infiltration of 0.01% adrenalin solution together with argon-plasma coagulation up to black crust formation.

Within 3 hours the repeated EGDS was performed: there were no signs of bleeding recurrence. Nevertheless, considering the initial severity of the patient condition and high risk of GIB recurrence, a collective decision was made to perform preventive transcatheter embolization of the syndrome-responsible artery. The patient was transferred to X-ray operating room.

Under local anesthesia with 2.0% Lidocaine solution 2.0 ml, puncture and catheterization of the right a. radialis was performed. Introducer 6F was installed, through which heparin 5000 U of heparin was injected. Due to the aorta anatomic features, attempts to selectively catheterize the celiac trunk with different catheters were unsuccessful, and a decision of access conversion was made. Puncture and catheterization of a. femoralis were performed, 6F introducer was installed. An angiography was performed successfully by means of Simmons catheter sized 1 6F × 100 cm: celiac trunk is normally developed and represented by splenic, common hepatic, and left gastric arteries. Signs of extravasation or contrast accumulation in the gastric mucosa were not observed (Fig. 4).

Nevertheless, considering initial clinical data and endoscopy results (including ulcer size and location), a collective decision was made to perform the intuitive embolization of potential syndrome-responsible artery. LGA body was catheterized with the

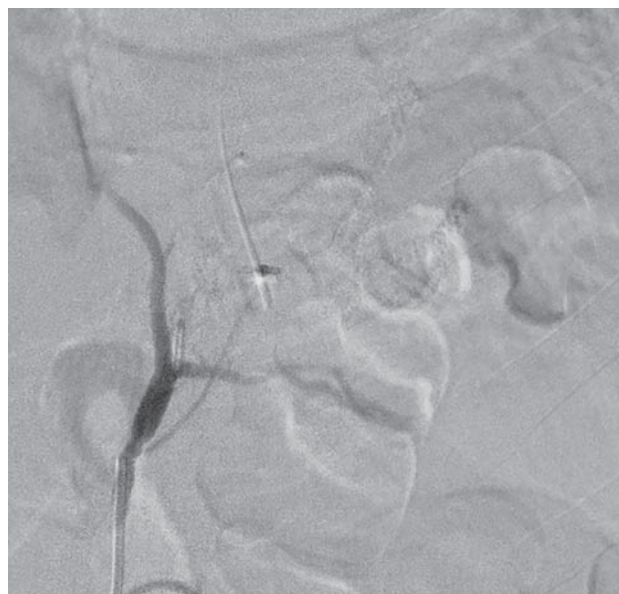

Fig. 6. Control angiogram of the LGA. Symptom of burnt tree.

same catheter, its angiography was performed (Fig. 5) with further embolization with 1 vial (2.0 ml) of micro spheres sized 700–900 μm until the effect was achieved (symptom of burnt tree) (Fig. 6).

On the 4th day after TAE, the control EGDS was performed. Findings: in the gastric lumen there is a small amount of transparent foamy fluid. Gastric walls are elastic, peristalsis is deep, circular, presented in all areas. Folds of greater gastric curvature are soft and mobile. Mucosa is diffusely hyperemic. In the lesser curvature, an irregularly shaped ulcerative defect, up to 18 mm in diameter, covered by

fibrin with a marked inflammatory ridge is determined. Antrum is not deformed, patent, is apposed completely. Duodenum bulb is not deformed. Mucosa is pink and velvety. Ulcers and erosions are not revealed. Postbulbar parts are not changed. In the lumen of intestine there is transparent bile.

Hospitalization outcome: the patient was discharged on the 7th day. During this period there was no recurrences of GI bleedings, post-embolization period was smooth, without complications. At the discharge hematology and biochemistry parameters were within reference values.

Conclusion

Gastrointestinal bleeding is one of the most frequent and life-threatening complications of gastric and duodenal ulcer, that characterized by high mortality.

A major contribution to the mortality rate is made by bleeding recurrences, the incidence of which in traditional endoscopic hemostasis,

according to some data, exceeds 14%. With regard to the prevention of ulcerative GIB recurrences, transcatheter embolization of the syndrome-responsible arteries of the stomach and duodenum seems to be a promising way.

According to preliminary data, in the group of high risk patients, the preventive embolization (performed after endoscopic hemostasis) decreases the incidence of recurrences to 6.8%, i.e. more than 2 times compared to traditional endoscopic hemostasis, which also has a positive effect on patients survival.

Our experience confirms these results, and the presented clinical cases clearly demonstrate the high technical success and clinical efficacy of preventive transcatheter embolization for ulcerative GI bleeding.

Considering the above, we can only hope that further investigation in this direction will be reflected as development and approval of corresponding national clinical guidelines.

Список литературы [References]

1. Kamboj A.K., Hoversten P., Leggett C.L. Upper Gastrointestinal Bleeding: Etiologies and Management. *Mayo Clin. Proc.* 2019, 94, 697–703. <http://doi.org/10.1016/j.mayocp.2019.01.022>
2. Ревишвили А.Ш., Федоров А.В., Сажин В.П., Оловянный В.Е. Состояние экстренной хирургической помощи в Российской Федерации. *Хирургия. Журнал им. Н.И. Пирогова.* 2019, 3, 88–97. <https://doi.org/10.17116/hirurgia201903188>
Revishvili A.Sh., Fedorov A.V., Sazhin V.P., Oloviannyi V.E. Emergency surgery in Russian Federation. *Pirogov Russian Journal of Surgery = Khirurgiya. Zurnal im. N.I. Pirogova.* 2019, 3, 88–97. <https://doi.org/10.17116/hirurgia201903188> (In Russian)
3. Siau K., Hearnshaw S., Stanley A.J. et al. British Society of Gastroenterology (BSG)-led multisociety consensus care bundle for the early clinical management of acute upper gastrointestinal bleeding. *Frontline Gastroenterol.* 2020, 11, 311–323. <http://doi.org/10.1136/flgastro-2019-101395>
4. Baum S., Nusbaum M., Blakemore W.S. et al. The preoperative radiographic demonstration of intra-abdominal bleeding from undetermined sites by percutaneous selective celiac and superior mesenteric arteriography. *Surgery.* 1965, 58 (5), 797–805.
5. Rosch J., Dotter C.T., Brown M.J. Selective arterial embolization. A new method for control of acute gastrointestinal bleeding. *Radiology.* 1972; 102: 303–306. <http://doi.org/10.1148/102.2.303>
6. Tarasconi A., Baiocchi G.L., Pattonieri V. et al. Transcatheter arterial embolization versus surgery for refractory non-variceal upper gastrointestinal bleeding: a meta-analysis. *Wld J. Emerg. Surg.* 2019, 14, 3. <http://doi.org/10.1186/s13017-019-0223-8>
7. Sverdén E., Mattsson F., Lindström D. et al. Transcatheter arterial embolization compared with surgery for uncontrolled peptic ulcer bleeding: A population-based cohort study. *Ann. Surg.* 2019; 269: 304–309 <http://doi.org/10.1097/SLA.0000000000002565>
8. Mille M., Huber J., Wlasak R. et al. Prophylactic transcatheter arterial embolization after successful endoscopic hemostasis in the management of bleeding duodenal ulcer. *J. Clin. Gastroenterol.* 2015, 49, 738–745. <http://doi.org/10.1097/MCG.0000000000000259>
9. Kaminskis A., Ivanova P., Kratovska A. et al. Endoscopic hemostasis followed by preventive transarterial embolization in high-risk patients with bleeding peptic ulcer: 5-year experience. *Wld J. Emerg. Surg.* 2019, 14, 45. <http://doi.org/10.1186/s13017-019-0264-z>
10. Yu Q., Liu C., Collura B. et al. Prophylactic transcatheter arterial embolization for high-risk ulcers following endoscopic hemostasis: a meta-analysis. *Wld J. Emerg. Surg.* 2021, 16, 29. <http://doi.org/10.1186/s13017-021-00371-2>

Сведения об авторах [Authors info]

Кальченко Евгений Александрович – врач по рентгенэндоваскулярным диагностике и лечению Городской клинической больницы скорой медицинской помощи №25, Волгоград. <https://orcid.org/0000-0002-5099-028X>

Громов Дмитрий Геннадьевич – доктор мед. наук, заведующий кафедрой рентгенэндоваскулярных методов диагностики и лечения ФДПО ФГАОУ ВО “РНИМУ им. Н.И. Пирогова” Минздрава России; заведующий отделением по рентгенэндоваскулярным диагностике и лечению регионального сосудистого центра ГБУЗ “ГКБ им. Ф.И. Иноземцева ДЗ города Москвы”, Москва. <https://orcid.org/0000-0001-7500-4987>

Щеголев Александр Андреевич – доктор мед. наук, профессор, заведующий кафедрой госпитальной хирургии педиатрического факультета ФГАОУ ВО РНИМУ им. Н.И. Пирогова Минздрава России, Москва. <https://orcid.org/0000-0001-6427-4295>

Ишевский Александр Геннадьевич – ассистент кафедры рентгенэндоваскулярных методов диагностики и лечения ФДПО ФГАОУ ВО “РНИМУ им. Н.И. Пирогова” Минздрава России; врач по рентгенэндоваскулярным диагностике и лечению регионального сосудистого центра ГБУЗ “ГКБ им. Ф.И. Иноземцева ДЗ города Москвы”, Москва. <https://orcid.org/0000-0003-2065-5242>

Тавлуева Евгения Валерьевна – доктор мед. наук, заведующая региональным сосудистым центром ГБУЗ “ГКБ им. Ф.И. Иноземцева ДЗ города Москвы”, Москва. <https://orcid.org/0000-0002-6796-212X>

Папоян Симон Ашотович – канд. мед. наук, доцент кафедры рентгенэндоваскулярных методов диагностики и лечения ФДПО ФГАОУ ВО “РНИМУ им. Н.И. Пирогова” Минздрава России; заведующий отделением сосудистой хирургии регионального сосудистого центра ГБУЗ “ГКБ им. Ф.И. Иноземцева ДЗ города Москвы”, Москва. <https://orcid.org/0000-0002-6207-4174>

Сорокин Виталий Геннадиевич – ассистент кафедры рентгенэндоваскулярных методов диагностики и лечения ФДПО ФГАОУ ВО “РНИМУ им. Н.И. Пирогова” Минздрава России; врач по рентгенэндоваскулярным диагностике и лечению регионального сосудистого центра ГБУЗ “ГКБ им. Ф.И. Иноземцева ДЗ города Москвы”, Россия, Москва

Мелкиян Агнесса Михайловна – ассистент кафедры рентгенэндоваскулярных методов диагностики и лечения ФДПО ФГАОУ ВО “РНИМУ им. Н.И. Пирогова” Минздрава России; врач по рентгенэндоваскулярным диагностике и лечению регионального сосудистого центра ГБУЗ “ГКБ им. Ф.И. Иноземцева ДЗ города Москвы”, Москва. <https://orcid.org/0000-0003-1645-371X>

* **Адрес для переписки:** Громов Дмитрий Геннадьевич – 105187 Москва, Фортунатовская ул., д. 1. ГКБ имени Ф.И. Иноземцева ДЗ города Москвы.

Eugeny A. Kalchenko – doctor, specialist on radioendovascular diagnostics and treatment, Municipal clinical hospital of emergency medical care №25, Volgograd, Russia. <https://orcid.org/0000-0002-5099-028X>

Dmitry G. Gromov – Doct. of Sci. (Med.), Head of Department of radioendovascular methods of diagnostics and treatment of the Faculty of Additional Professional Education of N.I. Pirogov Russian National Research Medical University, head of department of radioendovascular diagnostics and treatment at the F.I. Inozemtsev Municipal Clinical Hospital, Moscow, Russia. <https://orcid.org/0000-0001-7500-4987>

Alexander A. Schegolev – Doct. of Sci. (Med.), Professor, Head of the Department of of hospital surgery of the pediatric faculty, N.I. Pirogov Russian National Research Medical University, Moscow, Russia. <https://orcid.org/0000-0001-6427-4295>

Alexander G. Ishevsky – Assistant Lecturer at the Department of radioendovascular methods of diagnostics and treatment of the Faculty of Additional Professional Education of N.I. Pirogov Russian National Research Medical University; doctor, specialist on radioendovascular diagnostics and treatment of the regional vascular center at the F.I. Inozemtsev Municipal Clinical Hospital, Moscow, Russia. <https://orcid.org/0000-0003-2065-5242>.

Evgenia V. Tavlueva – Doct. of Sci. (Med.), Head of the regional vascular Center at the F.I. Inozemtsev Municipal Clinical Hospital, Moscow, Russia. <https://orcid.org/0000-0002-6796-212X>

Simon A. Papoyan – Cand. of Sci. (Med.), associate professor of Department of radioendovascular methods of diagnostics and treatment of the Faculty of Additional Professional Education, N.I. Pirogov Russian National Research Medical University; Head of the vascular surgery unit of the Regional vascular center at the F.I. Inozemtsev Municipal Clinical Hospital, Moscow, Russia. <https://orcid.org/0000-0002-6207-4174>

Сорокин Виталий Геннадиевич –assistant lecturer at the Department of radioendovascular methods of diagnostics and treatment of the Faculty of Additional Professional Education of N.I. Pirogov Russian National Research Medical University; doctor, specialist on radioendovascular diagnostics and treatment of the regional vascular center at the F.I. Inozemtsev Municipal Clinical Hospital, Moscow, Russia.

Agnessa M. Melkikyan – assistant lecturer at the Department of radioendovascular methods of diagnostics and treatment of the Faculty of Additional Professional Education of N.I. Pirogov Russian National Research Medical University; doctor, specialist on radioendovascular diagnostics and treatment of the regional vascular center at the F.I. Inozemtsev Municipal Clinical Hospital, Moscow, Russia. <https://orcid.org/0000-0003-1645-371X>

* **Address for correspondence:** Dmitry G. Gromov – 1, Fortunatovskaya str., Moscow 105187, Russian Federation. F.I. Inozemtsev Municipal Clinical Hospital

Статья получена 27 июля 2022 г.
Manuscript received on Juli 27, 2022.

Принята в печать 1 октября 2022 г.
Accepted for publication on October 1, 2022.

Рентгенэндоваскулярное лечение панкреатогенных псевдоаневризм гастродуоденальной артерии. Обзор клинических случаев

Е.А. Кальченко¹, Д.Г. Громов^{2, 3*}, А.А. Щеголев², А.Г. Ишевский^{2, 3},
Е.В. Тавлужева³, С.А. Папоян^{2, 3}, А.М. Мелкикян^{2, 3}, А.В. Легкий¹

¹ Городская клиническая больница скорой медицинской помощи №25, Волгоград, Россия

² ФГАОУ ВО «Российский национальный исследовательский медицинский университет им. Н.И. Пирогова» Минздрава России, Москва, Россия

³ ГБУЗ города Москвы «Городская клиническая больница им. Ф.И. Иноземцева ДЗ города Москвы», Москва, Россия

Патология поджелудочной железы и панкреатодуоденальной зоны является основной причиной образования псевдоаневризм гастродуоденальной артерии. Из-за высокого риска разрыва и фатального кровотечения все аневризмы гастродуоденальной артерии подлежат радикальному лечению. Большинство специалистов придерживаются мнения относительно преимущества малоинвазивных технологий, в частности эндоваскулярных методик, в такой ситуации. На основании обзора данных литературы и собственных клинических наблюдений авторы оценивают результаты эндоваскулярных вмешательств с целью лечения панкреатогенных псевдоаневризм гастродуоденальной артерии. Два клинических наблюдения из собственной практики наглядно демонстрируют возможность применения и клиническую эффективность двух вариантов лечения панкреатогенных аневризм гастродуоденальной зоны эндоваскулярным способом.

Ключевые слова: аневризмы висцеральных артерий, панкреатогенная аневризма, аневризма гастродуоденальной артерии, транскатетерная артериальная эмболизация, эмболизация гастродуоденальной артерии

Radioendovascular treatment of pancreatogenic pseudo aneurysms of gastroduodenal artery. Resume of clinical cases

E.A. Kaltchenko¹, D.G. Gromov^{2, 3*}, A.A. Schegolev², A.G. Ishevsky^{2, 3},
E.V. Tavlueva³, S.A. Papoyan^{2, 3}, A.M. Melkikyan^{2, 3}, Legkiy A. V.¹

¹ Municipal City Emergency Clinical Hospital №25, Volgograd, Russia

² Federal State Autonomic Educational Institution of Higher Education «N.I. Pirogov Russian National Research Medical University of the Ministry of Health of the Russian Federation, Moscow. Russia

³ Moscow State Budgetary Healthcare Institution F.I. Inozemtsev Municipal Clinical Hospital of the Moscow Healthcare Department, Moscow. Russia

Pancreatic and pancreatic-duodenal pathology is the main cause of the formation of false gastroduodenal arterial aneurysms. All these aneurysms must be subject to radical correction in view of high risk of rupture and fatal bleeding. Most experts favor the use of minimally invasive technologies, namely – endovascular surgery, in these settings. The authors assessed the results of endovascular interventions for the management of pancreatogenic false aneurysms of the gastroduodenal artery based on the analysis of literature and their own experience. The presented clinical cases give a good example of the feasibility and clinical effectiveness of two options of endovascular management of pancreatogenic aneurysms of the gastroduodenal artery.

Keywords: visceral arterial aneurysms, pancreatogenic aneurysm, gastroduodenal arterial aneurysm, transcatheter arterial embolization, gastroduodenal arterial embolization

Введение. Патология поджелудочной железы и панкреатодуоденальной зоны является основной причиной образования псевдоаневризм гастродуоденальной артерии. Из-за высокого риска разрыва и фатального кровотечения все аневризмы гастродуоденальной артерии подлежат радикальному лечению. В качестве такового применяют: открытые хирургические, лапароскопические и рентгенэндоваскулярные вмешательства, а также варианты их комбинации.

Несмотря на разнообразие вариантов лечения аневризм гастродуоденальной артерии, мнения относительно преимуществ малоинвазивных технологий перед открытыми хирургическими операциями придерживаются большинство специалистов. Многие из них склоняются в пользу именно эндоваскулярных методик.

Цель: на основании обзора данных литературы и собственных клинических наблюдений оценить результаты эндоваскулярных вмешательств с целью лечения панкреатогенных псевдоаневризм гастродуоденальной артерии.

Материал и методы. Проведен анализ содержания 14 литературных источников по выбранной теме. Подробно представлены два клинических случая из собственной практики эндоваскулярной коррекции панкреатогенных аневризм гастродуоденальной зоны.

Результаты. По данным литературы, транскатетерная артериальная эмболизация аневризм висцеральных артерий ассоциируется с более низкой частотой осложнений и меньшим сроком госпитализации пациентов по сравнению с хирургическими вмешательствами (при сопоставимой клинической эффективности методов в большинстве случаев). Собственный опыт показывает аналогичные результаты, а представленные клинические случаи наглядно демонстрируют возможность применения и клиническую эффективность двух вариантов лечения панкреатогенных аневризм гастродуоденальной зоны эндоваскулярным способом.

Заключение. Полученные в ходе работы данные свидетельствуют в пользу широкого применения эндоваскулярных вмешательств с целью лечения псевдоаневризм гастродуоденальной артерии.

Введение

Аневризмы гастродуоденальных артерий (ГДА), как и все аневризмы висцеральных артерий (АВА), гистологически подразделя-

ются на истинные и ложные. Полость последних частично ограничена окружающей сосуд тканью, то есть имеется дефект сосудистой стенки. Истинная распространенность аневризм ГДА не известна, так как до разрыва и развития кровотечения подавляющее большинство из них протекает бессимптомно и выявляется случайно, например в ходе скрининговых КТ или МСКТ по поводу не абдоминальной патологии (1). Тем не менее можно с уверенностью сказать, что данная патология крайне редка: доля аневризм ГДА от общего числа всех выявляемых АВА не превышает 6,0%. Для сравнения: доля аневризм селезеночной артерии (она же самая значительная) составляет 60% (1–6). По причине особенностей генеза распространенность ложных аневризм ГДА (как и всех АВА) гораздо выше, чем истинных. Средний возраст пациентов с данной патологией варьирует от 50 до 58 лет, при этом мужчины среди них встречаются в 4,5 раза чаще, чем женщины (2–4). Риск разрыва аневризм ГДА достигает 25% в год, летальность при этом колеблется от 10 до 70% (1, 6).

Основными причинами развития аневризм ГДА являются: острый панкреатит, обострение хронического панкреатита, тупые травмы живота, операции на органах панкреатодуоденальной зоны, реже – артериальная гипертензия, атеросклероз и аутоиммунные заболевания, такие как системная красная волчанка, гранулематоз Вегенера, узелковый полиартериит, синдром Марфана, синдром Элерса–Данлоса и фиброзно-мышечная дисплазия (1–7).

Из-за высокого риска разрыва все аневризмы ГДА (независимо от их размера) подлежат лечению (1, 3–5). При этом из-за невысокой распространенности данной патологии все рекомендации, касающиеся этого вопроса, базируются на результатах небольших исследований и клинических наблюдений, то есть имеют невысокий уровень доказательной базы. В качестве лечения аневризм ГДА применяют: открытые хирургические операции, лапароскопические и рентгенэндоваскулярные вмешательства, а также варианты комбинации этих методик (5–13).

Несмотря на разнообразие вариантов лечения АВА, мнения относительно преимуществ малоинвазивных технологий перед открытыми хирургическими операциями придерживаются большинство специали-

стов. Многие из них склоняются в пользу именно эндоваскулярных вмешательств. В частности, Р. Barrionuevo и соавт. в мета-анализе ряда исследований показали, что транскатетерная артериальная эмболизация АВА ассоциируется с более низкой частотой осложнений и меньшим сроком госпитализации пациентов по сравнению с хирургическими вмешательствами (при сопоставимой клинической эффективности методов в большинстве случаев) (14).

С целью дополнительной популяризации эндоваскулярного лечения АВА (в частности, панкреатогенных аневризм ГДА) ниже представлены два клинических наблюдения из нашей практики.

Клиническое наблюдение 1

Пациентка С., 56 лет, поступила в приемное отделение ГБУЗ «ГКБ им. Ф.И. Иноземцева ДЗ города Москвы» с жалобами на опоясывающую боль в эпигастрии, тошноту, рвоту желчью. Состояние при поступлении средней тяжести, АД 130/80 мм рт.ст., ЧСС 80 в 1 мин, ЧДД 16 в 1 мин. Из анамнеза: страдает хроническим панкреатитом, осложненным кистой головки поджелудочной железы. Учитывая исходные данные, выполнены соответствующие лабораторные и инструментальные исследования.

Основные параметры клинического анализа крови: WBC – $5,0 \cdot 10^9/\text{л}$; HCB – 109 г/л; RBC – $3,53 \cdot 10^6/\text{мм}^3$; HCT – 31,6%.

Ультразвуковое исследование органов брюшной полости (УЗИ ОБП): признаки диффузных изменений печени, объемное образование головки поджелудочной железы.

Компьютерная томография органов брюшной полости (КТ ОБП) с контрастированием: хронический панкреатит, признаки кровоизлияния в псевдокисту. Билиарная и панкреатическая гипертензия.

Учитывая данные анамнеза, результаты инструментальных и лабораторных методов обследования, принято решение о выполнении целиакографии с целью уточнения диагноза и определения оптимальной тактики лечения.

Под местной анестезией Sol. Novocaini 0,5% – 10,0 мл пунктирована и катетеризирована *a. femoralis dextra*. Установлен интродьюсер 6 F, в который введено 5000 Ед раствора гепарина. Ангиоархитектоника чревного ствола типична: представлена селезеночной, общей печеночной и левой желудочной артериями. При селективной катетеризации и ангиографии общей печеночной артерии определяется гигантская ложная аневризма *a. gastroduodenalis* (рис. 1).

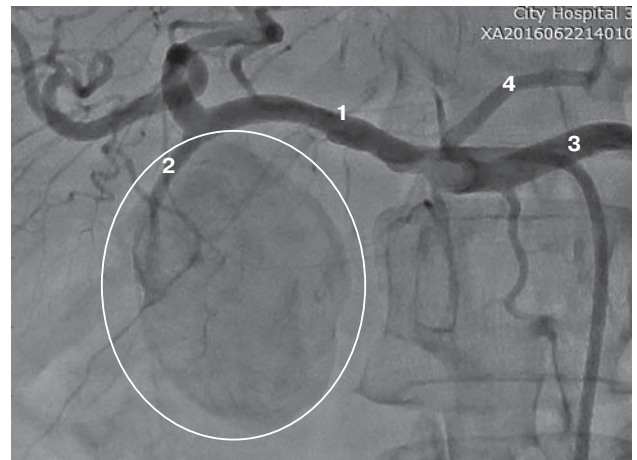


Рис. 1. Целиакограмма. Контрастируется неправильной формы образование – ложная аневризма ГДА (выделено кругом). 1 – общая печеночная артерия; 2 – гастродуоденальная артерия; 3 – селезеночная артерия; 4 – левая желудочная артерия.

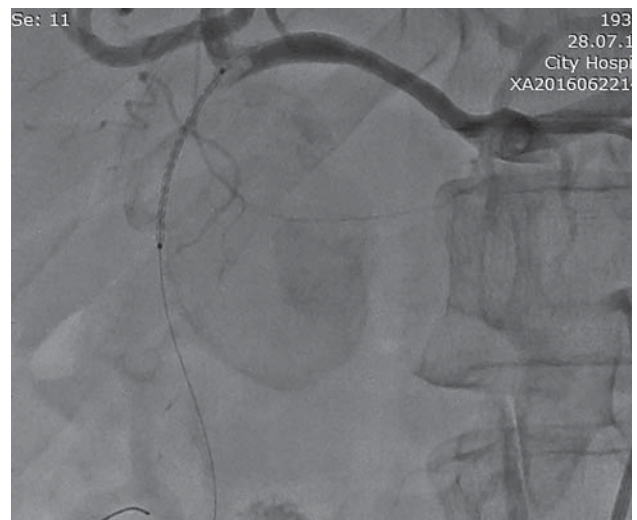


Рис. 2. Ангиограмма бассейна общей печеночной артерии. Этап позиционирования стент-графта в ГДА.

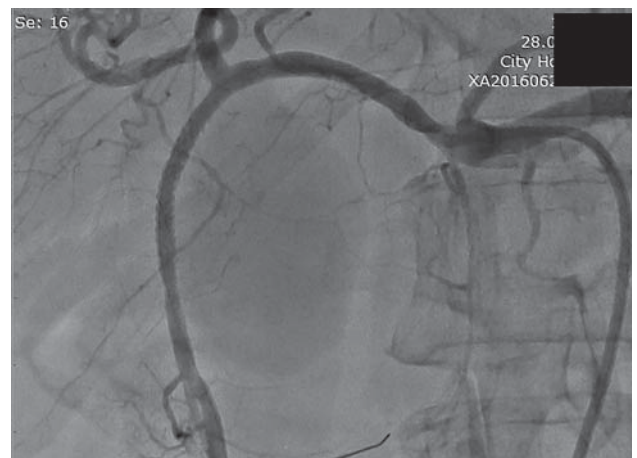

Рис. 3. Контрольная целиакограмма. Полость ложной аневризмы не контрастируется. Кровоток по ГДА и другим артериям сохранен.

Интраоперационно принято решение о выключении аневризмы путем имплантации стент-графта в ГДА.

Проводниковый катетер 6 F JR 4,0 × 100 см селективно установлен в общую печеночную артерию, коронарный проводник 0,014 × 180 см заведен в дистальную треть ГДА. В месте дефекта ГДА выполнены позиционирование и имплантация стент-графта ANEUGRAFT (ITGI Medical, Израиль) 3,5 × 27 мм под давлением 20 атм (рис. 2). На контрольных ангиограммах полость ложной аневризмы не контрастируется, кровоток по ГДА сохранен (рис. 3).

Катетер и интродьюсер удалены из сосудистого русла. Осуществлен механический гемостаз устройством EXO-SEAL 6 F (Cordis, США). На место пункции наложена асептическая давящая повязка.

На 2-е сутки после эндоваскулярного вмешательства выполнена контрольная КТ ОБП с контрастированием: хронический панкреатит в стадии обострения, кистозные образования поджелудочной железы. Билиарная и панкреатическая гипертензия. Состояние после стентирования ГДА: просвет артерии сохранен, в проксимальной трети определяется цилиндрической формы металлическое устройство (стент-графт) без признаков экстравазации контраста.

Исход госпитализации: пациентка выписана из стационара на 10-е сутки. Послеоперационный период протекал без осложнений. Жалобы на тошноту, рвоту, боли в животе не рецидивировали. На момент выписки: результаты лабораторных анализов крови – в пределах допустимых значений.

Клиническое наблюдение 2

Пациентка К., 72 года, поступила в реанимационное отделение ГБУЗ “ГКБ им. Ф.И. Иноземцева ДЗ города Москвы” с диагнозом: IPMN-карцинома тела и хвоста поджелудочной железы. Состояние после лапароскопической дистальной корпорокаудальной резекции поджелудочной железы. Наружный панкреатический свищ. Состоявшееся кровотечение из ложной аневризмы ГДА на фоне панкреатической фистулы.

Из анамнеза: лапароскопическая резекция поджелудочной железы по поводу инвазивного внутрипротокового папиллярного муцинозного рака в специализированном стационаре. В раннем послеоперационном периоде – формирование наружного панкреатического свища. Выписана с дренажем под амбулаторное наблюдение и лечение. Через несколько дней отметила поступление крови по дренажу, обратилась к оперирующему хирургу – панкреатический дре-

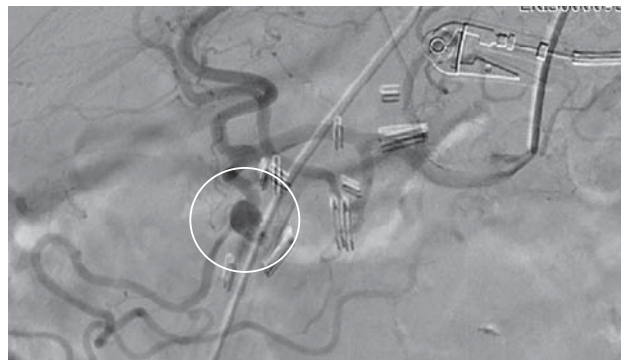

Рис. 4. Ангиограмма чревного ствола до эмболизации. Определяется аневризма проксимальной трети ГДА (выделена кругом).

наж перекрыт. Выполнена МСКТ, выявлена картина, соответствующая формированию ложной аневризмы проксимального отдела ГДА с пропитыванием кровью окружающей клетчатки. Внутривенно выполнена инфузия 1000 мл физиологического раствора с добавлением 500 мг транексамовой кислоты. Переведена в ГБУЗ “ГКБ им. Ф.И. Иноземцева ДЗ города Москвы” для дальнейшего обследования и лечения.

Состояние при поступлении тяжелое. АД 160/95 мм рт.ст., ЧСС 117 в 1 мин, ЧДД 18 в 1 мин. Данные лабораторных исследований при поступлении: WBC – $8,0 \cdot 10^9/\text{л}$; HCB – 93 г/л; RBC – $3,0 \cdot 10^6/\text{мм}^3$; HCT – 26,9%.

УЗИ ОБП: выраженный пневматоз кишечника, признаков свободной жидкости в брюшной полости нет.

Учитывая данные анамнеза, тяжелый коморбидный фон, высокий риск интра- и послеоперационных осложнений, принято решение о выполнении диагностической ангиографии с перспективой эндоваскулярного закрытия псевдоаневризмы ГДА.

Под местной анестезией Sol. Lidocaini 2% – 2,0 мл пунктирована и катетеризирована *a. radialis dextra*. Установлен интродьюсер 6 F, в который введено 5000 Ед гепарина.

Целиакография: чревный ствол обычно развит, представлен селезеночной, общей печеночной и левой желудочной артериями. В проксимальной трети ГДА определяется округлой формы аневризма с признаками экстравазации контраста (рис. 4).

Ввиду отсутствия всей линейки стент-графтов интраоперационно принято решение о выполнении транскатетерной эмболизации. Многочисленные попытки селективно и устойчиво катетеризовать ГДА из-за извитости сосудов чревного ствола успехом не увенчались. Принято решение о конверсии сосудистого доступа. Под местной анестезией Sol. Novocaini

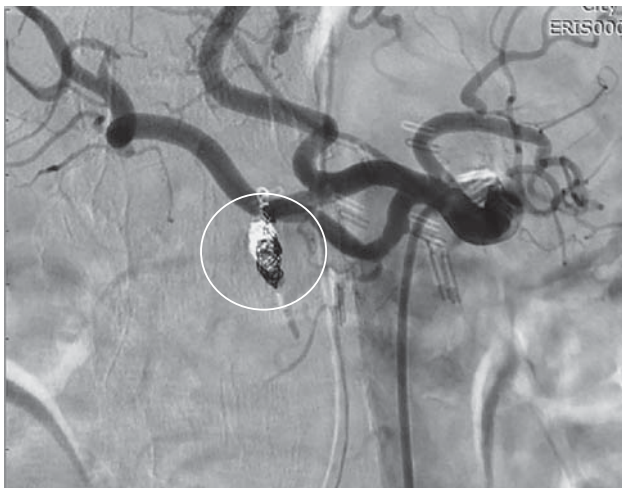

Рис. 5. Контрольная ангиограмма чревного ствола после эмболизации. Место укладки спиралей в аневризму выделено кругом.

0,5% – 20,0 мл пунктирована и катетеризирована *a. femoralis dextra*, установлен интродьюсер 6 F. Проводниковым катетером JR 6 F × 100 см катетеризировано устье чревного ствола. Без технических проблем на коронарном проводнике 0,0014" × 190 см в полость аневризмы ГДА заведен микрокатетер 2,8 F × 130 см, произведена последовательная имплантация двух микроспиралей с гидрогелем 0,018" размерами 4,0 × 150 мм и 4,0 × 100 мм. Следом через тот же микрокатетер для закрепления эффекта введены частицы PVA 355–500 мкм. На контрольных ангиограммах – ГДА тотально окклюзирована в проксимальном отделе, признаков экстравазации, заполнения полости аневризмы контрастом нет (рис. 5).

Инструмент извлечен из сосудистого русла. Осуществлен механический гемостаз устройством *Angio-Seal 6 F*. На место пункции наложена давящая асептическая повязка.

На следующие сутки пациентка из блока интенсивной терапии переведена в хирургическое отделение. По данным контрольного УЗИ ОБП: в проекции поджелудочной железы (предположительно, в месте бывшей аневризмы) лоцируется гиперэхогенная зона размерами 20 × 14 × 19 мм с неровными контурами. Позади левой доли печени определяется гипо-изоэхогенная зона с неровными нечеткими контурами и анэхогенными локусами общими размерами 72 × 33 мм (организующаяся гематома?). Признаков свободной жидкости в брюшной полости нет.

Исход госпитализации: на 7-е сутки после эндоваскулярного закрытия ложной аневризмы ГДА пациентка выписана из стационара под наблюдение хирурга по месту жительства. Пост-

эмболизационный период протекал без осложнений. При выписке: пальпаторно – живот мягкий, безболезненный, перистальтика вялая. По передней брюшной стенке в эпигастральной области оставлен дренаж, в просвете дренажа – скудное геморрагическое отделяемое объемом до 20 мл. Лабораторные показатели – в пределах допустимых значений.

Заключение

Из-за особенностей генеза аневризмы ГДА отличаются быстрым неконтролируемым ростом и склонностью к разрыву по сравнению с аневризмами других висцеральных артерий. Ситуацию усугубляют, как правило, бессимптомный характер носительства неразорвавшихся аневризм ГДА и отсюда – их поздняя диагностика.

В совокупности все вышеперечисленное определяет высокий показатель летальности от данной патологии и оправдывает агрессивную тактику ее ведения: все без исключения аневризмы ГДА должны быть подвергнуты радикальному лечению.

Широкий ассортимент современных эмболизирующих материалов, стент-графтов, окклюдеров и другого эндоваскулярного инструментария позволяет рекомендовать транскатетерное закрытие аневризм ГДА в качестве приоритетного метода лечения, особенно у пациентов высокого хирургического риска.

В ряде опубликованных исследований и клинических наблюдений малоинвазивные эндоваскулярные вмешательства уже показали свою эффективность и преимущества перед хирургическими операциями в плане развития осложнений. Дополнительным плюсом эндоваскулярного лечения аневризм висцеральных артерий, на наш взгляд, является возможность повторных подобных вмешательств (в случае неэффективности первичных). Данная особенность выгодно отличает эндоваскулярные вмешательства от открытых и лапароскопических операций, после которых спаечный процесс затрудняет повторные аналогичные манипуляции и закономерно повышает риск развития осложнений.

Наш опыт подтверждает вышеизложенное, а представленные клинические случаи наглядно демонстрируют высокий технический успех, безопасность и клиническую эффективность эндоваскулярного лечения аневризм гастродуоденальных артерий.

Introduction. Pancreatic and pancreaticoduodenal pathology is the main cause of the formation of false gastroduodenal arterial aneurysms. In view of high risk of rupture and fatal bleeding all gastroduodenal arterial aneurysms must be subject to radical correction. Open surgical, laparoscopic and endovascular interventions, as well as various combinations of these methods can be used for this purpose.

Despite this variety of options, most experts believe that minimally invasive technologies for the management of gastroduodenal arterial aneurysms have several advantages over open surgical interventions. Many of them favor the use of endovascular techniques.

Purpose. Assessment of the results of endovascular interventions for the treatment of pancreatogenic false gastroduodenal arterial aneurysms on the base of literature review and the authors' own experience.

Material and methods. The authors analyzed 14 papers dedicated to the above-mentioned topic. Also, they present in details two cases from their own clinical practice with endovascular correction of pancreatogenic gastroduodenal arterial aneurysms.

Results. According to the literature, transcatheter embolization of visceral arterial aneurysms is associated with lower complications rate and shorter in-hospital stay in comparison with surgical interventions (with comparable clinical effectiveness of both methods in the majority of cases). Similar results were obtained by the authors, and the presented clinical cases give a good example of the feasibility and clinical effectiveness of two options of endovascular management of pancreatogenic gastroduodenal aneurysms.

Conclusion. The obtained data say for wider use of endovascular interventions for the management of false gastroduodenal arterial aneurysms.

Introduction

Aneurysms of gastroduodenal arteries (GDA), like all aneurysms of visceral arteries (AVA), are histologically divided into true aneurysms and false aneurysms. The cavity of the latter is partially limited by the tissue surrounding a vessel, i.e., there is a defect of vessel wall. True prevalence of GDA aneurysms is not known, as prior their rupture and bleeding, the vast majority of them are asymptomatic and are

revealed accidentally, for example, during screening CT or MSCT performed due to non-abdominal disease (1). Nevertheless, it can be said for sure, that this abnormality is extremely rare: the proportion of GDA aneurysms in the total number of all detected aneurysms of visceral arteries is not more than 6%. For comparison, the proportion of splenic artery aneurysms (the most prevalent one) is 60% (1–6). Due to the genesis features, the prevalence of GDA pseudoaneurysms (as all AVA) is much higher than the true ones. The average age of the patients with this abnormality varies from 50 to 58 years, while among men it occurs 4.5 times more often than among women (2–4). The risk of GDA aneurysm rupture reaches 25% per year, while mortality ranges from 10% to 70% (1, 6).

The main causes of GDA aneurysms are acute pancreatitis, exacerbation of chronic pancreatitis, blunt abdominal traumas, pancreatoduodenal surgeries, more rarely – arterial hypertension, atherosclerosis, autoimmune diseases, such as systemic lupus erythematosus, Wegener's granulomatosis, polyarteritis nodosa, Marfan's syndrome, Ehlers-Danlos's syndrome, and fibromuscular dysplasia (1–7).

Due to the high risk of rupture, all GDA aneurysms (regardless of their size) should be treated (1, 3–5). At that, due to the low prevalence of this abnormality, all guidelines concerning this issue are based on the results of small studies and clinical observations, i.e., do not have a high level of evidence. Treatment of GDA aneurysms includes open surgery, laparoscopic and radioendovascular interventions, and combinations of these methods (5–13).

Despite multiple AVA treatment options, the majority of specialists adhere to opinion concerning the advantages of minimally invasive methods over open surgery. Many of them tend to favor of endovascular interventions. In particular, Barrionuevo P. et al. in the meta-analysis of a number of studies demonstrated that transcatheter embolization of AVA is associated with a lower complication rate and shorter time of patient hospitalization compared to surgical interventions (with comparable clinical efficacy of the methods in most cases) (14).

In order to further popularize the endovascular treatment of visceral arteries aneurysms (especially, pancreatogenic aneurysms of the gastroduodenal artery), we provide two clinical cases from our practice.

Description of clinical case No. 1

Female patient S., 56 years old, was admitted to the State Budgetary Healthcare Institution Municipal Clinical Hospital named after F.I. Inozemtsev of the Moscow Department of Healthcare with complaints of girdle pain in the epigastrium, nausea, and bile vomiting. Condition at admission is of moderate severity, BP is 130/80 mm Hg, HR 80 b/min, RR 16/min. Medical history: chronic pancreatitis complicated by cyst of pancreatic head. Considering the initial data, the relevant laboratory and instrumental tests were performed.

Main hematology parameters: WBC – $5.0 \cdot 10^9/L$; HGB – 109 g/L; RBC – $3.53 \cdot 10^6/mm^3$; HCT – 31.6%.

Abdominal ultrasound: signs of diffuse changes in the liver, a mass in the pancreatic head.

Abdominal CT with contrast enhancing: chronic pancreatitis, signs of hemorrhage into the pseudocyst. Biliary and pancreatic hypertension.

Considering medical history data, the results of instrumental and laboratory examinations, a decision was made to perform celiacography to clarify the diagnosis and determine the optimal treatment strategy.

Under local anesthesia with sol. Novocaini 0.5% 10.0 ml, a femoralis dextra was punctured and catheterized. Introducer 6F was installed, through which 5,000 U of heparin solution was administered. Angioarchitectonics of celiac trunk was typical and represented by splenic, common hepatic, and left gastric arteries. Selective catheterization and angiography of the common hepatic artery revealed a giant pseudoaneurysm of *a. gastroduodenalis* (Fig. 1).

During the surgery, a decision was made to exclude the aneurysm by implanting a stent graft into the GDA.

A guide catheter 6F JR 4.0 × 100 cm was selectively installed into common hepatic artery, and coronary guidewire 0.014 × 180 cm was inserted into the distal third of GDA. Positioning and implanting of the ANEUGRAFT stent graft (ITGI Medical, Israel) 3.5 × 27 mm was performed at the site of the GDA defect under pressure of 20 atm. (Fig. 2). On control angiograms, the cavity of pseudoaneurysm is not contrasted, the blood flow through the gastroduodenal artery is preserved (Fig. 3).

Catheter and introducer were removed from the vascular system. Mechanical hemostasis by means of EXO-SEAL 6F (Cordis, USA) was performed. Aseptic compression bandage was applied at the puncture site.

On the 2nd day after endovascular intervention, a control abdominal CT with contrast enhancing was performed: exacerbated chronic pancreatitis, cyst formation in the pancreas. Biliary and pancreatic hypertension. Condition after GDA stenting: artery

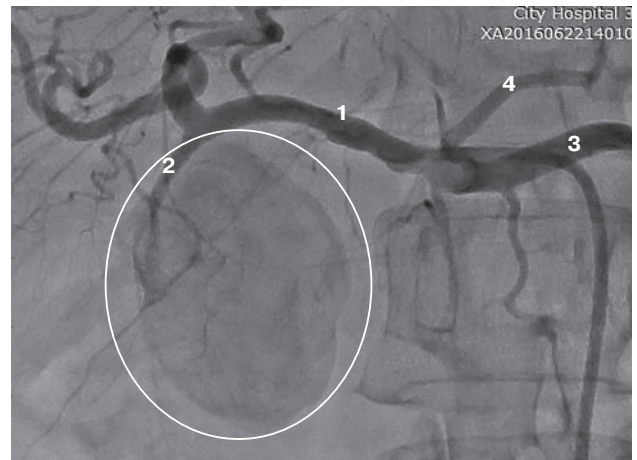


Fig. 1. Celiacography. A mass of irregular shape (GDA pseudoaneurysm) is contrasted (outlined by circle): 1 – common hepatic artery (CHA), 2 – gastroduodenal artery (GDA), 3 – splenic artery (SA), 4 – left gastric artery (LGA).

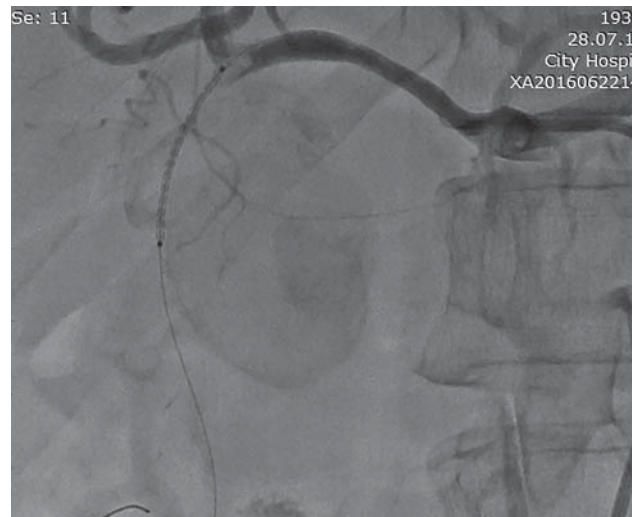


Fig. 2. Angiogram of the territory of common hepatic artery. Stage of the graft stent positioning into GDA.

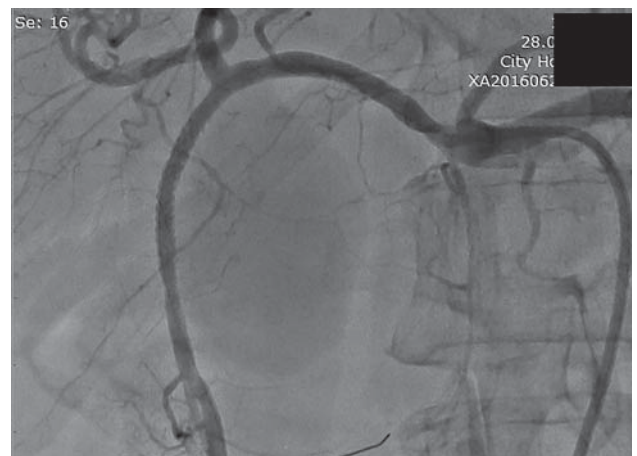

Fig. 3. Control celiacography Pseudoaneurysm cavity is not contrasted. Blood flow through GDA and other arteries is preserved.

lumen is preserved, in the proximal third there is a cylindrical metal device (stent graf), no signs of contrast extravasation.

Hospitalization outcome: the patient was discharged on the 10th day. The postoperative period was unremarkable. Complaints on nausea, vomiting, abdominal pains did not relapse. At the discharge, blood tests results were within acceptable values.

Description of clinical case No. 2

Female patient K., 72 years old, was admitted in the intensive care unit of State Budgetary Healthcare Institution Municipal Clinical Hospital named after F.I. Inozemtsev of the Moscow Department of Healthcare, with diagnosis: IPMN carcinoma of the pancreatic body and tail. Condition after laparoscopic distal corporocaudal resection of the pancreas. External pancreatic fistula. Completed bleeding from pseudoaneurysm of the GDA on the background of pancreatic fistula.

Medical history: laparoscopic resection of the pancreas for invasive intraductal papillary mucinous cancer was performed in the specialized hospital. In the early postoperative period, an external pancreatic fistula was formed. The patient was discharged with drainage tube for ambulatory follow up and treatment. A few days later, she noted blood leakage from the drainage tube and consulted with operating surgeon; the pancreatic drainage was occluded. On the performed MSCT, the findings were consistent with formation of a false aneurysm of the proximal gastroduodenal artery with blood soaking of the surrounding tissue. Intravenous infusion of 1000 ml of saline with 500 mg of tranexamic acid was performed. The patient was transferred to the State Budgetary Healthcare Institution "F.I. Inozemtsev Municipal Clinical Hospital" for the further examination and treatment.

On admission, the patient was in a severe condition. BP 160/95 mm Hg, HR 117/min, RR 18/min. Laboratory data at admission: WBC – $8.0 \cdot 10^9/L$; HGB – 93 g/L; RBC – $3.0 \cdot 10^6/mm^3$; HCT – 26.9%.

Abdominal US: marked intestinal pneumatosis without signs of free fluid in the abdominal cavity.

Considering medical history, severe comorbidity, high risk of intra- and postoperative complications. A decision was made to perform diagnostic angiography with the further endovascular occlusion of the GDA pseudoaneurysm.

Under local anesthesia with sol. Novocaini 2% 2.0 ml, *a. radialis dextra* was punctured and catheterized. Introducer 6F was installed, through which 5000 U of heparin was administered.

Celiacography: celiac trunk is normally developed and consists of splenic, common hepatic and left gastric arteries. In the proximal third of GDA,

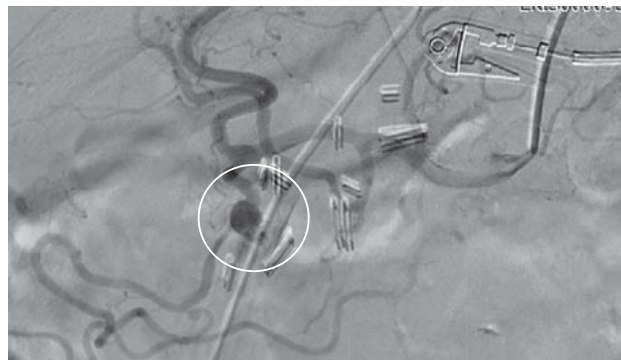


Fig. 4. Angiography of the celiac trunk before embolization. Aneurysm of the proximal third of GDA is determined (outlined by circle).

a rounded aneurysm with signs of contrast extravasation is visualized (Fig. 4).

Due to the absence of any stent grafts, a decision was made to perform intraoperative transcatheter embolization. Multiple attempts of selective and stable catheterization of the GDA were not successful due to the tortuosity of celiac trunk vessels. A decision on vascular access conversion was made. Under local anesthesia with sol. Novocaini 0.5% 20.0 ml, *a. femoralis dextra* was punctured and catheterized; an introducer 6F was installed. The orifice of the celiac trunk was catheterized with guide catheter JR 6F \times 100 mm. Without any technical problems, the microcatheter 2.8F \times 130 cm was inserted into aneurysm cavity on coronary guidewire 0.0014" \times 190 mm, and the subsequent implantation of two microcoils with hydrogel 0.018" sized 4.0 \times 150 mm and 4.0 \times 100 mm was performed. Next, to consolidate the effect, PVA particles 355–500 microns were introduced through the same microcatheter. Control angiograms demonstrated the total occlusion of GDA in the proximal part without any signs of extravasation or filling the aneurysm cavity with contrast (Fig. 5).

The tool was removed from the vascular system. Mechanical hemostasis was performed by means of Angio-Seal 6F. Aseptic compression bandage was applied at the puncture site.

Next day the patient was transferred from the intensive care unit to the surgical department. Control abdominal US: in the projection of pancreas (presumably at the site of the former aneurysm) there is a hyperechoic zone sized 20 \times 14 \times 19 mm with irregular contours. Behind left lobe of the liver, a hypoechoic area with irregular ill-defined contours and anechoic loci with a total size of 72 mm \times 33 mm. (organizing hematoma?). There are no signs of free fluid in the abdominal cavity.

Hospitalization outcome: on the 7th day after endovascular closure of the GDA pseudoaneurysm, the

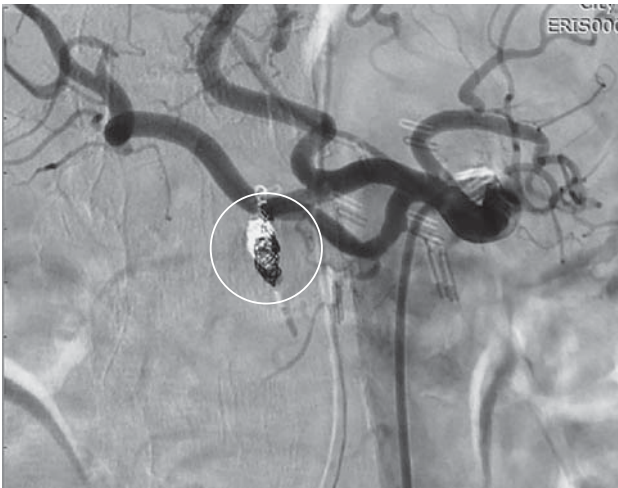

Fig. 5. Control angiography of the celiac trunk after embolization. The site of the coils placement into the aneurysm is outlined by circle.

patient was discharged from the hospital under medical supervision by a surgeon at the place of residence. Post-embolization period was unremarkable. At discharge: abdomen is soft and painless on palpation, peristalsis is slowed. The drainage tube was left in the epigastric part of the anterior abdomen wall; in the drainage lumen there is a small amount of hemorrhagic discharge up to 20 ml. Laboratory parameters were within acceptable values.

Conclusion

Due to the genesis features, aneurysms of the GDA are characterized by rapid uncontrolled growth and a tendency to rupture, com-

pared to aneurysms of other visceral arteries. As a rule, the situation is aggravated by asymptomatic nature of non-ruptured aneurysms of the GDA and late diagnosis as a consequence.

Taken together, all of the above determines the high mortality rate associated with this abnormality and justifies an aggressive strategy of its management: all GDA aneurysms without any exception should be radically treated.

A wide range of modern materials for embolization, stent grafts, occluders and other endovascular tools allows to recommend transcatheter closure of GDA aneurysms as a preferable method of treatment, especially in patients of high surgical risk.

In some published studies and clinical observations, the minimally invasive endovascular interventions already demonstrated their efficacy and advantages over surgeries in terms of the development of complications. In our opinion, an additional advantage of endovascular treatment of visceral arteries aneurysms, is a possibility of repeated similar interventions (in case of failure of the initial ones). This feature favorably distinguishes endovascular interventions from open and laparoscopic surgeries, after which an adhesive process makes it difficult to repeat similar manipulations and naturally increases risk of complications.

Our experience confirms the above, and the presented clinical cases clearly demonstrate high technical success, safety and clinical efficacy of endovascular treatment of aneurysms of gastroduodenal arteries.

Список литературы [References]

1. Mc Guire A., Capron B. Outpatient Management of Gastroduodenal Artery Aneurysm. *Cureus*. 2021, 13 (10), e19091. <http://doi.org/10.7759/cureus.19091>
2. Менглибаев М.М., Степанова А.С., Блохин И.А. Аневризмы висцеральных артерий: обзор литературы. *Медицинская визуализация*. 2017, 21, 73–84. <http://doi.org/10.24835/1607-0763-2017-2-73-84>
3. Menglibaev M.M., Stepanova A.S., Blokhin I.A. Visceral Arteries Aneurysms: Review of the Literature. *Medical Visualization*. 2017, 21, 73–84. <http://doi.org/10.24835/1607-0763-2017-2-73-84> (In Russian)
4. Habib N., Hassan S., Abdou R. et al. Gastroduodenal artery aneurysm: diagnosis, clinical presentation and management: a concise review. *Ann. Surg. Innov. Res.* 2013, 7, 4. <http://doi.org/10.1186/1750-1164-7-4>
5. Taboada C.R., Alonso J.G., Cortés R.P. et al. Dual endovascular repair (coils and stent) of a true aneurysm of the gastroduodenal artery. *J. Vasc. Bras.* 2020, 19, e20190123. <http://doi.org/10.1590/1677-5449.190123>
6. Щеголев А.А., Громов Д.Г., Вакурова Е.С., Павлычев А.В. Эндоваскулярный гемостаз в лечении кровотечений из хронических язв желудка и двенадцатиперстной кишки: первые результаты. Нестираемые скрижали: сепсис et cetera: Сборник материалов конференции Ассоциации общих хирургов, приуроченной к юбилею кафедры общей хирургии ЯГМУ, Ярославль, 18–19 мая 2020 года, Ярославль: Цифровая типография, 2020, 477–479. Shhegolev A.A., Gromov D.G., Vakurova E.S., Pavlychev A.V. Endovascular hemostasis in the treatment of bleeding from chronic gastric and duodenal ulcers: first results. *Nestiraemyeskrizhali: sepsis et cetera: Sbornik materialov konferencii Associacii obshhikh hirurgov, priurochennoj k jubileju kafedry obshhej hirurgii JaGMU, Jaroslavl'*, 18–19 maja 2020 goda, Jaroslavl': Cifrovaja tipografija, 2020, 477–479. (In Russian)
7. Chaer R.A., Abularrage C.J., Coleman D.M., et al. The Society for Vascular Surgery clinical practice guidelines on the management of visceral aneurysms. *J. Vasc. Surg.* 2020, 72, 3S–39S. <http://doi.org/10.1016/j.jvs.2020.01.039>

7. Алекян Б.Г., Варавва А.Б., Лусников В.П. и др. Результаты рентгенэндоваскулярного лечения позднего артериального кровотечения после операций на поджелудочной железе. Опыт одного центра. *Хирургия. Журнал им. Н.И. Пирогова*. 2022, 3, 5–15. <http://doi.org/10.17116/hirurgia.20220315>
Alekyan B.G., Varava A.B., Lusnikov V.P. et al. Endovascular treatment of delayed arterial bleeding after pancreatic surgery: single-center experience. *Pirogov Russian Journal of Surgery = Khirurgiya. Zhurnal im. N.I. Pirogova*. 2022, 3, 5–15. <http://doi.org/10.17116/hirurgia.20220315> (In Russian)
8. Bjorck M., Koelemay M., Acosta S. et al. Editor's choice – management of the diseases of mesenteric arteries and veins: clinical practice guidelines of the european society of vascular surgery (ESVS). *Eur. J. Vasc. Endovasc. Surg.* 2017, 53 (4), 460–510. <http://doi.org/10.1016/j.ejvs.2017.01.010>
9. Gehlen J.M., Heeren P.A., Verhagen P.F., Peppelenbosch A.G. Visceral artery aneurysms. *Vasc. Endovasc. Surg.* 2011, 45 (8), 681–687. <http://doi.org/10.1177/1538574411418129>
10. Hosn M.A., Xu J., Sharafuddin M., Corson J.D. Visceral artery aneurysms: decision making and treatment options in the new era of minimally invasive and endovascular surgery. *Int. J. Angiol.* 2019, 28 (1), 11–16. <http://doi.org/10.1055/s-0038-1676958>
11. Ibrahim F., Dunn J., Rundback J. et al. Visceral artery aneurysms: diagnosis, surveillance, and treatment. *Curr. Treat. Options Cardiovasc. Med.* 2018, 20 (12), 97. <http://doi.org/10.1007/s11936-018-0696-x>
12. Obara H., Kentaro M., Inoue M., Kitagawa Y. Current management strategies for visceral artery aneurysms: an overview. *Surg. Today*. 2020, 50, 38–49. <http://doi.org/10.1007/s00595-019-01898-3>
13. Кальченко Е.А., Легкий А.В., Пономарев Э.А. Эмболизация селезеночной артерии у пациента с ложной аневризмой, осложненной желудочно-кишечным кровотечением (клиническое наблюдение). *Диагностическая и интервенционная радиология*. 2022, 16, 64–69. <http://doi.org/10.25512/DIR.2022.16.1.07>
Kal'chenko E.A., Legkij A.V., Ponomarev E.A. Embolization of splenic artery in a patient with pseudoaneurysm complicated by gastrointestinal bleeding. *Diagnostic and Interventional Radiology*. 2022, 16, 64–69. <http://doi.org/10.25512/DIR.2022.16.1.07> (In Russian)
14. Barrionuevo P., Malas M.B., Nejim B. et al. A systematic review and meta-analysis of the management of visceral artery aneurysms. *J. Vasc. Surg.* 2019, 70 (5), 1694–1699. <http://doi.org/10.1016/j.jvs.2019.02.024>

Сведения об авторах [Authors info]

Кальченко Евгений Александрович – врач по рентгенэндоваскулярным диагностике и лечению Городской клинической больницы скорой медицинской помощи №25, Волгоград. <https://orcid.org/0000-0002-5099-028X>

Громов Дмитрий Геннадьевич – доктор мед. наук, заведующий кафедрой рентгенэндоваскулярных методов диагностики и лечения ФДПО ФГАОУ ВО “РНИМУ им. Н.И. Пирогова” Минздрава России; заведующий отделением по рентгенэндоваскулярным диагностике и лечению регионального сосудистого центра ГБУЗ “ГКБ им. Ф.И. Иноземцева ДЗ города Москвы”, Москва. <https://orcid.org/0000-0001-7500-4987>

Щеголев Александр Андреевич – доктор мед. наук, профессор, заведующий кафедрой госпитальной хирургии педиатрического факультета ФГАОУ ВО РНИМУ им. Н.И. Пирогова Минздрава России, Москва. <https://orcid.org/0000-0001-6427-4295>

Ишевский Александр Геннадьевич – ассистент кафедры рентгенэндоваскулярных методов диагностики и лечения ФДПО ФГАОУ ВО “РНИМУ им. Н.И. Пирогова” Минздрава России; врач по рентгенэндоваскулярным диагностике и лечению регионального сосудистого центра ГБУЗ “ГКБ им. Ф.И. Иноземцева ДЗ города Москвы”, Москва. <https://orcid.org/0000-0003-2065-5242>

Тавлуева Евгения Валерьевна – доктор мед. наук, заведующая региональным сосудистым центром ГБУЗ “ГКБ им. Ф.И. Иноземцева ДЗ города Москвы”, Москва. <https://orcid.org/0000-0002-6796-212X>

Папоян Симон Ашотович – канд. мед. наук, доцент кафедры рентгенэндоваскулярных методов диагностики и лечения ФДПО ФГАОУ ВО “РНИМУ им. Н.И. Пирогова” Минздрава России; заведующий отделением сосудистой хирургии регионального сосудистого центра ГБУЗ “ГКБ им. Ф.И. Иноземцева ДЗ города Москвы”, Москва. <https://orcid.org/0000-0002-6207-4174>

Мелкиян Агнесса Михайловна – ассистент кафедры рентгенэндоваскулярных методов диагностики и лечения ФДПО ФГАОУ ВО “РНИМУ им. Н.И. Пирогова” Минздрава России; врач по рентгенэндоваскулярным диагностике и лечению регионального сосудистого центра ГБУЗ “ГКБ им. Ф.И. Иноземцева ДЗ города Москвы”, Москва. <https://orcid.org/0000-0003-1645-371X>

Легкий Андрей Владимирович – заведующий отделением рентгенохирургических методов диагностики и лечения Городской клинической больницы скорой медицинской помощи №25, Волгоград. <https://orcid.org/0000-0001-5443-3475>

* **Адрес для переписки:** Громов Дмитрий Геннадьевич – 105187 Москва, Фортунатовская ул., д. 1. ГКБ им. Ф.И. Иноземцева ДЗ города Москвы.

Eugeny A. Kalchenko – doctor, specialist on radioendovascular diagnostics and treatment, Municipal clinical hospital of emergency medical care №25, Volgograd, Russia. <https://orcid.org/0000-0002-5099-028X>

Dmitry G. Gromov – Doct. of Sci. (Med.), Head of Department of radioendovascular methods of diagnostics and treatment of the Faculty of Additional Professional Education of N.I. Pirogov Russian National Research Medical University, head of department of radioendovascular diagnostics and treatment at the F.I. Inozemtsev Municipal Clinical Hospital, Moscow, Russia. <https://orcid.org/0000-0001-7500-4987>

Alexander A. Schegolev – Doct. of Sci. (Med.), Professor, Head of the Department of hospital surgery of the pediatric faculty, N.I. Pirogov Russian National Research Medical University, Moscow, Russia. <https://orcid.org/0000-0001-6427-4295>

Alexander G. Ishevsky – Assistant Lecturer at the Department of radioendovascular methods of diagnostics and treatment of the Faculty of Additional Professional Education of N.I. Pirogov Russian National Research Medical University; doctor, specialist on radioendovascular diagnostics and treatment of the regional vascular center at the F.I. Inozemtsev Municipal Clinical Hospital, Moscow, Russia. <https://orcid.org/0000-0003-2065-5242>.

Evgenia V. Tavlueva – Doct. of Sci. (Med.), Head of the regional vascular Center at the F.I. Inozemtsev Municipal Clinical Hospital, Moscow, Russia. <https://orcid.org/0000-0002-6796-212X>

Simon A. Papoyan – Cand. of Sci. (Med.), associate professor of Department of radioendovascular methods of diagnostics and treatment of the Faculty of Additional Professional Education, N.I. Pirogov Russian National Research Medical University; Head of the vascular surgery unit of the Regional vascular center at the F.I. Inozemtsev Municipal Clinical Hospital, Moscow, Russia. <https://orcid.org/0000-0002-6207-4174>

Agnessa M. Melkikyan – assistant lecturer at the Department of radioendovascular methods of diagnostics and treatment of the Faculty of Additional Professional Education of N.I. Pirogov Russian National Research Medical University; doctor, specialist on radioendovascular diagnostics and treatment of the regional vascular center at the F.I. Inozemtsev Municipal Clinical Hospital, Moscow, Russia. <https://orcid.org/0000-0003-1645-371X>

Andrey V. Legkiy – Head of the Department of radiosurgery diagnostics and treatment, Municipal clinical hospital of emergency medical care №25, Volgograd, Russia. <https://orcid.org/0000-0001-5443-3475>

* **Address for correspondence:** Dmitry G. Gromov – 1, Fortunatovskaya str., Moscow 105187, Russian Federation. F.I. Inozemtsev Municipal Clinical Hospital

Статья получена 27 июля 2022 г.
Manuscript received on Juli 27, 2022.

Принята в печать 1 октября 2022 г.
Accepted for publication on October 1, 2022.

Клинико-коронароангиографическая картина и ближайший прогноз острого инфаркта миокарда с подъемом сегмента *ST* (STEMI) у пациентов с COVID-19 (опыт регионального сосудистого центра города Домодедово)

И.И. Обручникова^{2*}, А.А. Осипов², О.С. Лобанова², Г.С. Хейчиева²,
Л.М. Гинзбург², Н.В. Церетели¹, И.Е. Чернышева¹, Д.Г. Иоселиани¹

¹ Кафедра интервенционной кардиоангиологии и НПЦ интервенционной кардиоангиологии ФГАОУ ВО Первый МГМУ имени И.М. Сеченова Минздрава России (Сеченовский Университет), Москва, Россия

² ГБУЗ МО «Домодедовская Центральная городская клиническая больница», г. Домодедово, Московская обл., Россия

Сегодня ни у кого не вызывает сомнения, что COVID-19, вызванный вирусом SARS-CoV-2, является мультисистемным заболеванием и поражает практически все органы и ткани человеческого организма. Не представляет исключения и сердечно-сосудистая система, которая вовлекается в патологический процесс в основном ввиду повышенного тромботического поражения сосудов и воспалительной реакции ткани. Одним из наиболее частых и грозных осложнений сердечно-сосудистой системы при COVID-19 является острый инфаркт миокарда (ОИМ), характерной особенностью которого в этой ситуации является более частое, чем у больных с ОИМ, но без COVID-19, развитие острого тромбоза коронарных артерий, особо тяжелое осложненное течение заболевания и высокая летальность. Конечно, такому неблагоприятному течению ОИМ при COVID-19 способствует целый ряд факторов, в том числе, и в первую очередь, наличие сопутствующего не менее грозного заболевания – COVID-19, а также неготовность здравоохранения и медиков к неожиданно нагрянувшей пандемии со всеми вытекающими из этого последствиями, в том числе – неготовности большинства стационаров, оказывавших помощь этим больным, к выполнению в полном объеме современных лечебных процедур, направленных на реперфузию миокарда. В статье представлены особенности клинического течения, осложнения и госпитальный прогноз изученных больных. Также представлены возможные механизмы повреждения миокарда и клинико-ангиографические характеристики больных.

Ключевые слова: инфаркт миокарда с подъемом сегмента *ST* (ОИМ-ST), коронавирусная инфекция SARS-CoV-2 и заболевание COVID-19, реперфузионная терапия, первичные чрескожные коронарные вмешательства, тромбоз коронарных артерий

Clinical coronary angiographic patterns and the nearest prognosis of acute myocardial infarction with *ST* elevation (STEMI) in patients with COVID-19 (Experience from Domodedovo regional vascular center)

I.I. Obruchnikova^{2*}, A.A. Osipov², O.S. Lobanova², G.S. Kheychieva²,
L.M. Ginzburg², N.V. Tsereteli¹, I.E. Chernysheva¹, D.G. Ioseliani¹

¹ Department of Interventional Cardioangiology and Scientific and Practical Center for Interventional Cardioangiology, I.M. Sechenov First Moscow State Medical University (Sechenov University), Moscow, Russia

² Municipal Budgetary Healthcare Institution of the Moscow region, "Domodedovo Central Municipal Clinical Hospital", Domodedovo, Moscow region, Russia

To date, it is doubtless the COVID-19 caused by SARS-CoV-2 virus, is a multisystemic disease affecting virtually all organs and tissues of the human body. This is also true for cardiovascular system, whose involvement into the pathological process is mainly due to the increased thrombotic burden on the vessels and inflammatory response from the tissue. One of the most common and severe cardiovascular complications of COVID-19 is acute myocardial infarction; in this situation it is typically far more often accompanied by acute coronary arterial thrombosis, particularly severe course of the disease and high mortality in comparison with AMI patients without COVID-19. Certainly, such unfavorable course of AMI in the presence of COVID-19 is due to several factors, primarily, to the co-existence of a concomitant, not less severe disease, as well as unavailability of the healthcare system and physicians to the sudden pandemics with all its consequences, including the unreadiness of most hospitals, aimed at the care for such patients, to perform in full volume modern medical procedures to recover myocardial perfusion. The authors describe the particularities of clinical course of the disease, its complications and hospital prognosis of the studied cases, as well as eventual mechanisms of myocardial damage and clinical and angiographic characteristics of the patients.

Keywords: Myocardial infarction with ST elevation (STEMI), coronavirus infection-2 and COVID-19 disease, reperfusion therapy, primary percutaneous coronary interventions, coronary arterial thrombosis

В конце 2019 г. в городе Ухань (провинция Хубэй) Китайской Народной Республики произошла вспышка новой коронавирусной инфекции. 11 февраля 2020 г. международный комитет по таксономии вирусов официально присвоил возбудителю этой инфекции имя SARS-CoV-2, а ВОЗ тогда же дала официальное название заболеванию, вызываемому этим возбудителем, – COVID-19 (1). В результате появления инфекции перед медиками встала сложная задача решения в кратчайшие сроки вопросов, связанных с диагностикой и эффективным лечением больных COVID-19.

Вкратце о COVID-19 и тех серьезных осложнениях, которые характерны для этого заболевания.

Наиболее распространенным клиническим проявлением COVID-19 является двусторонняя пневмония, проявляющаяся диффузным альвеолярным повреждением легких с микроангиопатией. Примерно у 3–4% пациентов развивается острый респираторный дистресс-синдром (ОРДС). Не исключено также возникновение сепсиса и септического шока (1).

При COVID-19 довольно часто имеет место гиперкоагуляционный синдром с тромбозами и тромбоэмболиями, при этом могут поражаться практически все органы и системы. Правда, считается, что тромбообразование, являясь эволюционно универсальной защитной реакцией у тяжелых инфицированных больных, ограничивает тем самым распространение инфекции в организме, т.е. может расцениваться как положительное явление (2). Однако чрезмерно выраженное тромбообразование, которое нередко наблюдается у тяжелых пациентов с COVID-19,

может нанести большой ущерб органам и тканям заболевших людей. Следует также помнить, что повышенному тромбообразованию при этом заболевании могут также способствовать такие факторы, как иммобилизация, искусственная вентиляция легких, катетеры для центрального венозного доступа, дефицит питания. По данным разных авторов, коагулопатия при COVID-19 имеет, по всей вероятности, именно мульти-системный протромботический характер (3). Подтверждением этого может служить тот факт, что при COVID-19 примерно в 20–85% случаев наблюдаются тромбоэмболические осложнения в разные органы, в том числе в головной мозг, сердце и легкие, что, как правило, сопровождается плохим прогнозом (4). Течение COVID-19 может серьезно осложниться острой почечной недостаточностью, наблюдающейся при этом заболевании примерно в 25–30% случаев. Смертность при этом может достигать 50%. При тяжелой форме COVID-19 также часто возникают острые неврологические осложнения, по всей вероятности, ввиду инвазии вируса в нервную систему человека. Подтверждением может служить обнаружение вируса в головном мозге и жидкости спинного мозга пациентов с COVID-19 (5). При COVID-19 наблюдается повышение в сыворотке провоспалительных цитокинов и маркеров воспаления, что, в свою очередь, может приводить к так называемой “цитокиновой атаке”, которая, в итоге, может стать причиной ОРДС, полиорганной недостаточности и смерти больного. Нередко у этих больных развивается септический шок (6).

Следует отметить, что до настоящего времени нет общепринятых схем и лекарст-

венных средств лечения COVID-19. Наиболее часто применяемыми препаратами для лечения этого заболевания являются: Baricitinib – препарат, принадлежащий к семейству ингибиторов внутриклеточных нерецепторных тирозинкиназ (JAK), которые трансдуцируют цитокин-опосредованные сигналы по пути JAK-STAT. Препарат известен также под названием Olumiant и широко используется в лечении ревматоидных артритов; Bemcentinib – ферментативный ингибитор (an AXL kinase inhibitor), который до этого успешно использовали в лечении больных с онкологическими заболеваниями. По результатам второй фазы Британского исследования препарат был рекомендован для лечения заболеваний, вызванных SARS-CoV-2; Bevacizumab – в широкой медицинской практике препарат известен под названием Авастин (Avastin) и используется для лечения некоторых видов опухолевых заболеваний. При COVID-19 его используют у пациентов с критическим состоянием, обусловленным пневмонией или ОРДС; EIDD-2801 – это широкий спектр противовирусных препаратов, которые успешно используются при COVID-19; Chloroquine phosphate – препарат, активно используемый при лечении малярии. Обладает широким антивирусным спектром действия, включая антикоронавирусный; Colchicine – противовоспалительный препарат, давно используемый в лечении подагры, находится в настоящее время в процессе изучения у пациентов с COVID-19 с целью предупреждения серьезных осложнений; Favipiravir – противовирусный препарат, используемый в лечении гриппа. Препарат также успешно использовали в терапии коронаральной пневмонии; Fingolimod – препарат, применяемый в лечении рецидивирующей формы рассеянного склероза под названием Gilenya. В Китае он был одобрен для лечения COVID-19, комбинированное применение Hydroxychloroquine и Azithromycin во Франции привело к излечению 20 больных от COVID-19 в течение 6 дней от начала заболевания; Ivermectin – противопаразитарный препарат, который оказался эффективным в подавлении вируса SARS-CoV-2 *in vitro* в исследованиях в Австралии, однако необходимы дальнейшие клинические исследования для определения эффективности препарата у людей, больных COVID-19; Leronlimab A CCR5 – был успешно использован в Нью-Йорке у небольшого количества больных COVID-19, находившихся в критическом со-

стоянии; Lopinavir и ritonavir – эти два препарата, известные под названием Kaletra, в комбинации с противогриппозным препаратом oseltamir (Tamiflu), полностью излечили китайку с тяжелой формой пневмонии при COVID-19; Methylprednisolone A – широко применяемый в клинической практике препарат, успешно использовали в лечении коронаральной пневмонии в ряде госпиталей Китая; Remdesivir – препарат, находящийся в Китае, США и Великобритании на предклинической стадии изучения на животных, показал активность *in vitro* и *in vivo* в отношении вирусной инфекции, вызванной MERS and ARS. Эти вирусы по своей структуре схожи с SARS-CoV-2; Sarilumab – антагонист рецепторов интерлейкина-6 (IL-6), используемый в клинической практике для лечения ревматоидного артрита под названием Kevzara, использовали для лечения ОРДС при критических состояниях COVID-19; Tocilizumab – антагонист рецепторов IL-6, известный в клинической практике под названием Actemra и применяемый для лечения ревматоидных артритов и других воспалительных заболеваний. В настоящее время проверяют его эффективность в лечении больных COVID-19; Umifenovir – известный еще под названием Арбидол. При пандемии изучалась его эффективность в лечении пациентов с COVID-19 (7).

В настоящее время считается доказанным, что при COVID-19 серьезно страдает сердечно-сосудистая система в целом и сердце в частности. Следует особо отметить тот факт, что вирус SARS-CoV-2 вызывает прямое повреждение миокарда, о чем свидетельствует повышение сердечных биомаркеров у 30% госпитализированных пациентов с COVID-19, не имевших ранее сердечно-сосудистых заболеваний (8). Почему сердце особенно уязвимо для вируса? Было выдвинуто несколько теорий для объяснения патофизиологии повреждения сердца. Одна из них объясняет это прямым проникновением вируса в мышцу сердца. Рецептор ангиотензинпревращающего фермента 2 (АПФ2), посредством которого вирус, проникая в клетки, в высокой степени экспрессируется в сердечно-сосудистых тканях, включая кардиомиоциты, фибробласты, эндотелиальные и гладкомышечные клетки. Внедренный таким образом в миокардиальную клетку вирус посредством этих рецепторов воздействует на кардиомиоциты, вызывая их прямое повреждение.

Это было подтверждено при изучении аутопсийных образцов сердца, полученных при вскрытии больных, погибших от COVID-19. Однако исследователи считают, что существует еще и иной, нежели прямая вирусная инвазия, вариант повреждения миокарда. Он может быть вызван значительной активацией иммунной системы, проявляющейся высвобождением множества медиаторов воспаления, включая интерлейкины, факторы некроза опухоли и т.д. (9).

Сегодня также не вызывает сомнения, что вирус SARS-CoV-2 способствует возникновению острого коронарного синдрома и острого инфаркта миокарда (ОИМ). По всей вероятности, процесс гиперкоагуляции, наблюдающийся при COVID-19, может вызвать тромбоз коронарных артерий и, как следствие, острый коронарный синдром. По имеющимся данным, от 20 до 36% пациентов с инфекцией COVID-19 страдают тяжелым повреждением миокарда с повышенными показателями сердечных тропонинов в крови (10). Помимо этого, острое воспалительное заболевание, каким является COVID-19, может провоцировать дестабилизацию структуры атеросклеротической бляшки и тем самым запускать процесс атеротромбоза. Таким образом, у больных COVID-19 имеется высокий риск развития ОИМ с присущими этому заболеванию грозными последствиями. В группу повышенного риска развития ОИМ попадают также те пациенты с COVID-19, которым ранее были установлены стенты в коронарных артериях и, следовательно, у них также имеется повышенная вероятность тромбоза коронарных стентов. Следует учитывать и то, что при COVID-19 имеет место тяжелая интоксикация и гипоксия всего организма ввиду невозможности нормального газообмена в легких, что, в свою очередь, может вызывать значительный дисбаланс между потребностью миокарда в кислороде и его доставкой к мышце сердца. Это в конечном итоге может приводить к ОИМ 2-го типа. Можно считать доказанным, что если при COVID-19 происходит повреждение миокарда, то значительно возрастает риск смерти (11). Самым ранним тревожным сигналом о возможном развитии ОИМ служит повышение тропонина I. По данным ряда авторов, примерно у 20% больных COVID-19 наблюдалось повреждение миокарда с повышением показателей МВ-фракции креатинкиназы и тропонина I. У таких пациентов примерно в 7–10 раз

чаще, чем у пациентов без повышения названных выше показателей, наблюдали летальный исход (12, 13). В другом исследовании, основанном на изучении 416 пациентов с COVID-19, сообщалось что у 19,7% из них наблюдали ОИМ, который являлся одним из независимых факторов риска госпитальной летальности (14). Следовательно, при COVID-19 необходимо тщательное динамическое наблюдение за миокардиальными ферментами и функциональным состоянием сердца с тем, чтобы своевременно выявлять острое заболевание сердца и начинать лечебные мероприятия, в том числе, при показаниях, эндоваскулярную реваскуляризацию миокарда. Еще многое предстоит изучить в отношении проблем, возникающих у пациентов с сердечно-сосудистой системой при COVID-19, однако уже сегодня с уверенностью можно говорить, что если у пациентов с COVID-19 имеются факторы риска сердечно-сосудистых заболеваний или уже установлен диагноз сердечно-сосудистого заболевания, то у них можно ожидать худший прогноз заболевания, чем у пациентов с COVID-19, не имеющих проблем с сердечно-сосудистой системой. Ведь прекрасно известно, что ОИМ с подъемом сегмента ST (ОИМ-ST) сам по себе является одним из самых грозных осложнений ишемической болезни сердца (ИБС) с высокими показателями летальности и инвалидизации. А при сочетании с таким серьезным заболеванием, как COVID-19, прогноз становится еще более грозным и неутешительным.

Сегодня считается доказанным, что у пациентов, инфицированных вирусом SARS-CoV-2, может развиваться ОИМ нескольких типов:

а) ОИМ 1-го типа – может развиваться у пациентов с COVID-19 в результате таких патологических состояний, как системный васкулит; дисфункция микроциркуляторного русла; в результате активации тромбоцитов и воспаления может произойти дестабилизация атеросклеротической бляшки и запуститься процесс атеротромбоза. Как результат развивается ОИМ 1-го типа;

б) ОИМ 2-го типа – при COVID-19, как правило, происходит значительная интоксикация организма. Имеет место тахикардия; гипотония или, наоборот артериальная гипертензия; повышение метаболических потребностей миокарда; наблюдается тяжелая гипоксия и невозможность нормального газообмена в легких. Все это в совокупности

приводит к несоответствию между потребностью миокарда в кислороде и его доставкой к мышце сердца, и, в конечном итоге, может развиваться ОИМ 2-го типа;

в) ОИМ 4b-типа – может развиваться у пациентов с ИБС, которым были ранее установлены стенты коронарных артерий. На сегодняшний день таких больных миллионы. Эти пациенты при заболевании COVID-19 составляют группу риска развития ОИМ, так как вирус SARS-CoV-2, как известно, вызывает повышенное системное тромбообразование и, как мы уже отмечали, может привести к тромбозу стента с развитием ОИМ 4b-типа (15).

По данным разных авторов, смертность пациентов при сочетании ОИМ-ST и COVID-19 значительно выше, чем у пациентов с ОИМ, но без COVID-19 (16, 17). В этом аспекте особый интерес представляет Североамериканский регистр ОИМ и COVID-19 (NACMI), включающий три группы больных с ОИМ-ST: 1-я группа – пациенты с ОИМ-ST и подтвержденным COVID-19; 2-я группа – пациенты с ОИМ-ST и подозрением на инфекцию COVID-19; 3-я группа – пациенты с ОИМ-ST без каких-либо признаков COVID-19. По данным этого регистра оказалось, что пациенты 1-й группы имели достоверно более высокий риск развития серьезных осложнений и летального исхода, чем пациенты двух других групп. Следует особо отметить, что, как это ни парадоксально, несмотря на высокий риск разного рода серьезных кардиальных осложнений, пациентам 1-й группы реже, чем пациентам двух других групп, выполняли селективную коронароангиографию (78% против 93%). Еще более странно, что пациентам 1-й группы чаще рекомендовали консервативную-медикаментозную терапию (20% против 2% контрольной группы), а если все же выполняли эндоваскулярные процедуры, то с большей задержкой времени “дверь–баллон”, чем у пациентов без COVID-19. К примеру, время общей ишемии миокарда до селективной коронарографии в 1-й группе составило в среднем 225 (135–410) мин, тогда как в 3-й группе оно соответствовало 196 (120–355) мин, $p < 0,001$. Одной из важных причин задержки в проведении селективной коронарографии у больных 1-й группы являлось позднее обращение больных за скорой медицинской помощью из-за страха заражения коронавирусом при возможной их госпитализации в стационар. В результате увеличивалось

время между появлением симптомов заболевания и первым контактом с медиками. Помимо этого, задержка госпитализации больных ОИМ при пандемии COVID-19 нередко происходила в связи с отсутствием свободных мест в больницах (18). Также представляют интерес данные одного из крупнейших многоцентровых регистров, включавших в себя 109 центров первичных чрескожных коронарных вмешательств в Европе, Латинской Америке, Юго-Восточной Азии и Северной Африке (19). Изучив в период пандемии данные 16 674 пациентов с ОИМ-ST, перенесших чрескожные коронарные вмешательства (ЧКВ), авторы пришли к выводу, что в этот период, с одной стороны, произошло значительное сокращение количества первичных ЧКВ, а с другой стороны, достоверно повысилась госпитальная летальность у больных ОИМ, составив 28%, т.е. практически каждый третий заболевший, даже при условии выполнения ему эндоваскулярной реперфузии, умирал. Худшему прогнозу больных при сочетании двух грозных заболеваний есть логичное объяснение: во-первых, наличие двух серьезнейших, потенцирующих друг друга заболеваний, значительно ухудшало клиническое течение и прогноз этих больных; во-вторых, в период пандемии происходила вынужденная перепрофилизация многих лечебных учреждений в специализированные инфекционные стационары для больных COVID-19, которые далеко не всегда были готовы к оказанию высококвалифицированной специализированной помощи пациентам с COVID-19, имеющих еще и острую коронарную патологию. Естественно, это могло способствовать ухудшению прогноза больных с сочетанием COVID-19 и ОИМ-ST. Еще одной причиной можно считать и то, что в период пандемии была нарушена маршрутизация больных ОИМ. Подтверждением может служить тот факт, что доля госпитализаций по поводу острых коронарных синдромов во всем мире снизилась, при том что внутрибольничная смертность при ОИМ, как мы уже отмечали, была гораздо выше по сравнению с предыдущими периодами. Правда, следует отметить, что по прошествии определенного времени от начала пандемии результаты лечения больных ОИМ-ST и COVID-19 улучшились. Это улучшение во многом связывают с приобретенным опытом диагностики и лечения больных COVID-19. Появились схемы диагностических и лечеб-

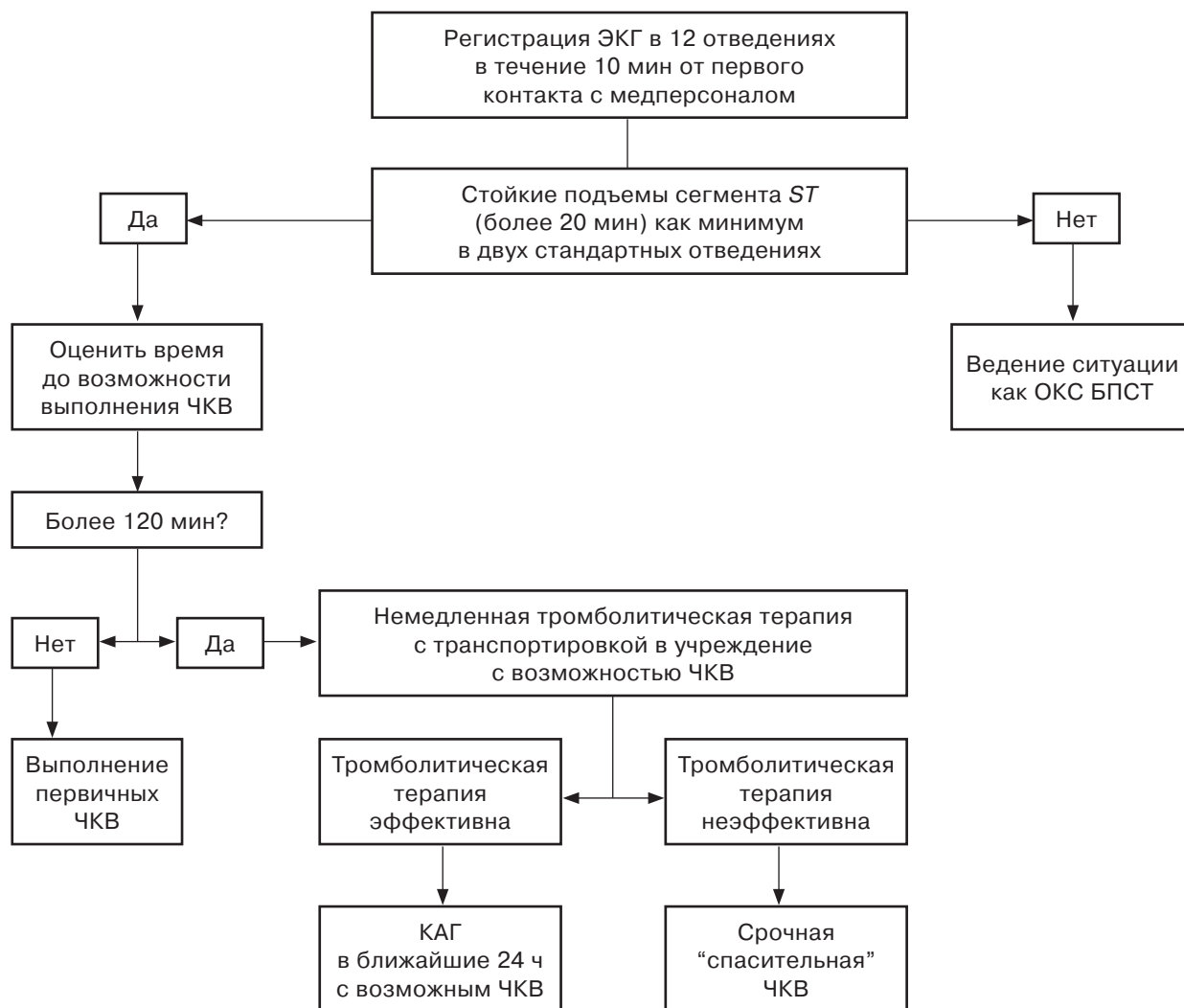


Рис. 1. Схема диагностических и лечебных мероприятий при подозрении на вовлечение сердечно-сосудистой системы у больных COVID-19.

ных мероприятий при подозрении на вовлечение сердечно-сосудистой системы у больных COVID-19. Для примера приводим одну из таких схем, широко используемых в Российской Федерации (рис. 1).

Подтверждением того, что со временем улучшился прогноз больных с сочетанием ОИМ-ST и COVID-19, может служить исследование, построенное на сравнительном анализе данных клинического течения и исхода заболевания у больных с сочетанием двух заболеваний: больных, заболевших в период с января 2020 г. по декабрь 2020 г., с одной стороны, и заболевших с января 2021 г. по декабрь 2021 г., с другой стороны. Оказалось что в 2021 г. у пациентов чаще, чем у пациентов в 2020 г., наблюдались типичные симптомы ишемии (59% против 51%; $p = 0,04$); меньше пациентов поступало с диагнозом кардиогенного шока (13% про-

тив 18%; $p = 0,07$) и тяжелой респираторной недостаточности (33% против 47%; $p = 0,001$). Увеличилось также количество больных, которым выполняли селективную коронароангиографию и рентгенэндовазкулярные лечебные процедуры: с 77% в 2020 г. до 86% в 2021 г. ($p = 0,004$). Уменьшилось также время "дверь-баллон" с 78 (50–122) мин в 2020 г. до 70 (50–106) мин в 2021 г., и, что особенно важно, внутрибольничная смертность снизилась с 33% (2020 г.) до 23% (2021 г.) ($p = 0,008$). Исследование показало также положительное влияние вакцинации на клиническое течение и исход заболевания. У привитых пациентов значительно реже развивались респираторные осложнения и ни один из них не умер в стационаре (20).

Следует отметить, что, несмотря на большой опыт, накопленный в мире в борьбе

с COVID-19, многие вопросы клинко-лабораторной диагностики и лечения больных с сочетанием COVID-19 и ОИМ-*ST* остаются изученными недостаточно полно. К примеру, нет достаточной и однозначной информации о том, имеются ли какие-то особенности состояния венозного кровообращения у этих пациентов. Имеющиеся данные разных авторов по этому вопросу несколько противоречивы. Между тем, учитывая гиперкоагуляционный синдром при COVID-19, крайне интересным представляется вопрос о том, увеличивается ли частота тромбозов коронарных артерий в целом и инфаркт-ответственной артерии (ИОА) в частности у больных COVID-19 и ОИМ-*ST*. Действительно, протромботическая среда, создаваемая коронавирусом, должна, на первый взгляд, приводить к массивным тромбозам в коронарных артериях и более тяжелому течению ОИМ. По сообщению ряда авторов, основанных на данных 5 исследований более чем 2000 больных, оказалось, что нет статистически достоверной разницы по суммарной тяжести поражения коронарного русла, а также по частоте поражения отдельных коронарных артерий между пациентами с ОИМ-*ST* в сочетании с COVID-19, с одной стороны, и пациентами с ОИМ-*ST*, но без COVID-19, с другой стороны (21). В то же время пациенты с ОИМ-*ST* в сочетании с COVID-19 имели достоверно более высокую частоту тромбоза коронарных артерий (58% против 39%, $p = 0,003$), чем пациенты другой группы. По данным тех же авторов, у пациентов с сочетанием этих двух грозных заболеваний приходилось чаще прибегать к тромбозаспирации из коронарных артерий при рентгенэндоваскулярных процедурах и применению ингибиторов гликопротеина IIb/IIIa (14% против 7%, $p = 0,048$; 34% против 21%, $p = 0,015$ соответственно). Также у пациентов с ОИМ-*ST* и COVID-19 тромбоз стентов наблюдали чаще, чем у пациентов с ОИМ-*ST*, но без COVID-19 (6% против 1%, $p = 0,002$). По характеру поражения отдельных коронарных артерий следует отметить, что в обеих группах наиболее часто ИОА была передняя межжелудочковая ветвь левой коронарной артерии (ПМЖВ ЛКА) (49,6% против 44,9%). Следует также отметить, что у больных с сочетанием двух названных патологий даже при успешном восстановлении кровотока в ИОА после ЧКВ фракция выброса левого желудочка была значительно ниже, чем у пациентов

с ОИМ-*ST*, но без COVID-19. Также важно, что при примерно равном по тяжести поражению коронарного русла у пациентов с COVID-19 и ОИМ-*ST* отмечались более высокая госпитальная летальность и худший отдаленный прогноз, чем у пациентов с ОИМ-*ST*, но без COVID-19 (22–26). Однако есть и обратное мнение, а количество наблюдений и в тех и других случаях недостаточно. Поэтому исследования в этом направлении надо продолжать.

Руководствуясь сказанным выше, мы провели исследование целью которого явилось изучение клинко-коронароангиографических особенностей и ближайшего прогноза у пациентов с ОИМ-*ST* и COVID-19.

Клиническая характеристика больных, методы исследования и лечения

В исследование вошло 80 больных с клинко-лабораторными и анамнестическими данными, подтверждающими наличие у них как COVID-19, так и ОИМ. Возраст больных составил в среднем 64,72 года (от 32 до 93 лет). 70% больных были мужского пола. Основные клинко-лабораторные и анамнестические данные приведены в табл. 1.

Учитывая наличие у исследованных больных COVID-19, практически всем выполняли компьютерную томографию легких, по данным которой у большинства пациентов (85,7%) были те или иные признаки воспаления легких. В табл. 2 представлены данные о тяжести и частоте поражения легких изученных больных по шкале визуальной оценки легких Центра диагностики и телемедицины США (27, 28).

Что касается локализации повреждения миокарда, то следует отметить, что у 41 (51,25%) пациента был ОИМ-*ST* задней стенки левого желудочка; у 26 (32,5%) пациентов ОИМ-*ST* был расположен на передней стенке левого желудочка; еще у 7 (8,75%) пациентов повреждение миокарда было расположено на переднебоковой стенке левого желудочка; у 3 (3,75%) – на боковой стенке левого желудочка; у 2 (2,5%) пациентов было заднебоковое поражение левого желудочка; и, наконец, у 1 больного (1,25%) наблюдали циркулярное поражение левого желудочка (табл. 3).

Всем пациентам в пределах первых 60 мин после поступления в стационар выполняли селективную коронарографию, т.е. ни в одном случае рекомендованное время “дверь–

Таблица 1. Клинико-anamnestические и лабораторные данные исследованных пациентов

Показатель	Данные исследования
Возраст, годы	64,72 (32–93)
Мужской пол	56 (70%)
Фракция выброса левого желудочка, %	42,8% +6,8%
Артериальная гипертензия	67 (83,75%)
Сахарный диабет	29 (36,25%)
Гиперхолестеринемия (ОХС > 4,0 ммоль/л)	42 (53,25%)
Сердечно-сосудистые заболевания в анамнезе (стенокардия, ПИКС)	25 (31,25%)
ЧКВ в анамнезе	12 (15%)
АКШ в анамнезе	2 (2,5%)
Типичная ангинозная боль при поступлении	76 (95%)
Повышение тропонина	80 (100%)
Положительный ПЦР-тест COVID-19	80 (100%)

Таблица 2. Степень поражения легких по данным компьютерной томографии

Степень поражения легких	Количество больных (n = 77)
КТ-0	11 (14,3%)
КТ-1	23 (29,8%)
КТ-2	18 (23,4%)
КТ-3	12 (15,6%)
КТ-4	13 (16,9%)

Таблица 3. Локализация ОИМ (ОИМ-ST) левого желудочка (ЛЖ) (по данным ЭКГ)

Локализация ОИМ	Количество больных (n = 80)
Передняя стенка ЛЖ	26 (32,5%)
Переднебоковая стенка ЛЖ	7 (8,75%)
Боковая стенка ЛЖ	3 (3,75%)
Задняя стенка ЛЖ	41 (51,25%)
Заднебоковая стенка ЛЖ	2 (2,5%)
Циркулярное поражение ЛЖ	1 (1,25%)

Таблица 4. Количество коронарных артерий, пораженных гемодинамически значимым стенозирующе-окклюзирующим процессом

Количество пораженных коронарных артерий	Количество больных (n = 76)
Стенозирующе-окклюзирующее поражение одной коронарной артерии	26 (32,5%)
Стенозирующее поражение двух и более коронарных артерий (множественное поражение)	50 (62,5%)

баллон” не превышалось. По итогам диагностической коронароангиографии (табл. 4) у 2 (2,5%) пациентов не было выявлено стенозирующе-окклюзирующих поражений коронарных артерий, еще у 2 (2,5%) пациентов были выявлены стенозирующие поражения, не превышающие 50% диаметра коронарных артерий, т.е. изменения были гемодинамически незначимыми. В остальных случаях были выявлены гемодинамически значимые поражения ИОА. В 35 (43,75%) случаях ею была правая коронарная артерия (ПКА), еще в 28 (35%) и 1 (1,25%) случае соответственно ПМЖВ ЛКА или диагональная ветвь (ДВ ЛКА), еще в 5 (6,25%) и 3 (3,75%) случаях соответственно огибающая ветвь левой коронарной артерии (ОВ ЛКА) или ветвь тупого края (ВТК ЛКА).

Следует отметить, что у 8 пациентов причиной ОИМ-ST был тромбоз ранее установ-

ленных стентов. У 26 (32,5%) пациентов было поражение одной коронарной артерии, и у 50 (62,5%) пациентов наблюдали многососудистое поражение коронарного русла. Как мы уже отмечали выше, у 4 пациентов были либо интактные коронарные артерии, либо стенозирующее поражение сосуда не превышало 50% (см. табл. 4).

Полная тромботическая окклюзия ИОА, т.е. TTG 5, была у 34 (42,5%) пациентов, еще у 18 (22,5%) имелись признаки массивного неокклюзирующего тромбоза сосуда – TTG 3–4 (у 2 из них наблюдали тромбоз ИОА с признаками фрагментации тромба и эмболизации частиц тромба в дистальные участки коронарного сосуда), и, наконец, у 24 (30%) пациентов были выявлены гемодинамически значимые стенозы ИОА без убедительных коронароангиографических признаков тромбоза (табл. 5) (28).

Таблица 5. Характер поражения инфаркт-ответственной коронарной артерии (ИОА)

Степень поражения ИОА	Количество больных (n = 76)
Полная окклюзия ИОА	34 (42,5%)
Гемодинамически значимый стеноз ИОА	24 (30%)
Флотирующий тромб в ИОА	18 (22,5%)

Из 76 пациентов с гемодинамически значимым поражением ЧКВ было выполнено у 74 (92,5%), так как у 2 пациентов с массивным неокклюзирующим тромбозом ИОА не было четких ангиографических признаков значительного атеросклеротического поражения коронарного русла, в связи с чем было принято решение не проводить рентгенэндоваскулярную лечебную процедуру, а ограничиться только медикаментозной терапией с активной антикоагулянтной и дезагрегантной терапией (гепарин, ингибиторы гликопротеина IIb/IIIa). Всем остальным больным были проведены эндоваскулярные процедуры реваскуляризации ИОА. У 7 (9,45%) пациентов восстановить кровотока не удалось. Еще у 14 (18,9%) пациентов с коронароангиографическими признаками тромбоза коронарных артерий в процессе эндоваскулярной процедуры выполнили тромбаспирацию и во всех случаях были удалены тромбы в разном объеме. На рис. 2–4 приведены снимки коронарных артерий до и после процедур тромбэкстракции и стентирования. 20 (27,02%) пациентам в процессе эндоваскулярной процедуры вводили ингибиторы гликопротеина IIb/IIIa (табл. 6).

Следует отметить, что у 3 (3,75%) пациентов наблюдали тромбоз более чем одной коронарной артерии. У 1 пациента с ОИМ-ST боковой стенки левого желудочка была тотальная острая окклюзия ОВ ЛКА и признаки неокклюзирующего тромбоза ПМЖВ ЛКА. При этом у него была тяжелая вирусная пневмония с большим объемом поражения (КТ-3). Больному было выполнено стентирование обеих артерий с хорошим ангиографическим результатом. После лечения пациент был выписан.

Еще у одной пациентки с ОИМ-ST с локализацией повреждения миокарда на боковой стенке левого желудочка при селективной коронарографии выявлены острые окклюзии двух коронарных артерий – крупной

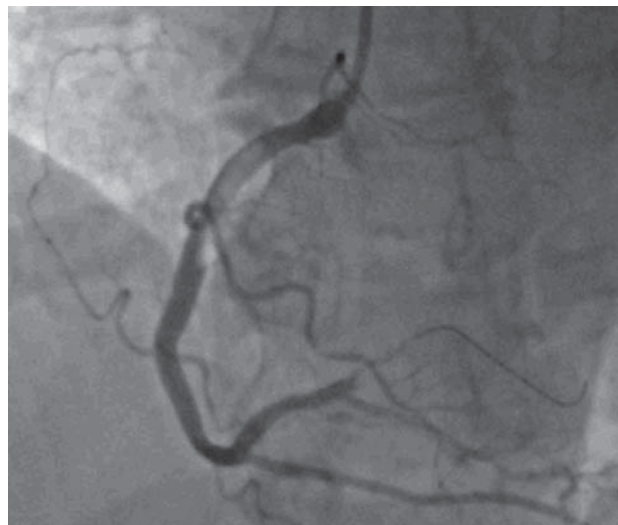


Рис. 2. Исходная коронароангиограмма правой коронарной артерии больной Б., 58 лет, с ОИМ-ST задней стенки левого желудочка. Имеется субтотальная окклюзия проксимального отдела ПКА. Четко виден практический окклюзирующий тромбоз проксимального отдела ПКА (флотирующий тромб проксимального сегмента с возможной его фрагментацией и эмболизацией в дистальные отделы).

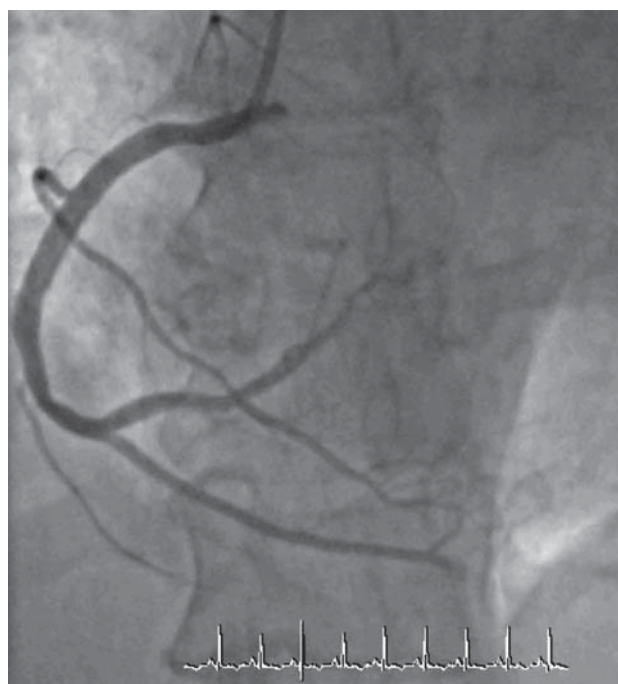


Рис. 3. Коронароангиограмма той же больной после тромбэкстракции и стентирования проксимального отдела ПКА и баллонной ангиопластики дистального отдела сосуда.

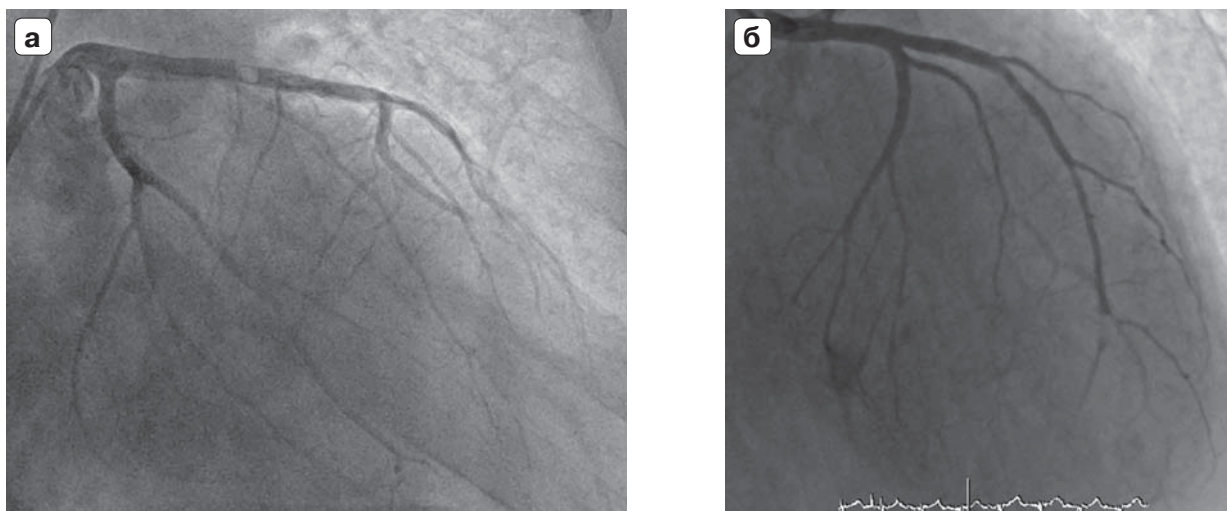


Рис. 4. Пациент С., 67 лет, с ОИМ-ST передней стенки левого желудочка и осложненной пневмонией (КТ-4). **а** – исходная коронароангиограмма ЛКА с признаками флотирующего тромба в ранее установленном стенте в ПМЖВ; **б** – коронароангиограмма ЛКА после тромбэкстракции и повторного стентирования ПМЖВ ЛКА.

Таблица 6. Вид, объем и результаты эндоваскулярных процедур

Вид рентгенэндоваскулярных процедур	Количество больных
ЧКВ ПМЖВ ЛКА	26 (35%)
ЧКВ ДВ ЛКА	1 (1,35%)
ЧКВ ОВ ЛКА	5 (6,75%)
ЧКВ ВТК ЛКА	3 (4,5%)
ЧКВ ПКА	35 (47%)
Одномоментное ЧКВ на двух артериях (ОВ и ПМЖВ ЛКА, ПМЖВ ЛКА и ПКА, ОВ ЛКА и ВТК ЛКА, ПМЖВ ЛКА и ВТК ЛКА)	4 (5,4%)
Восстановлен кровоток ТІМІ 3	67 (90,5%)
Неудачные попытки реканализации	7 (9,5%)
Применение тромбаспирации	14 (18,9%)
Применение ингибиторов гликопротеина IIb/IIIa	20 (27,02%)

ВТК и ПМЖВ ЛКА. Выполнены реканализация и стентирование обеих артерий с хорошим ангиографическим результатом, пациентка была выписана в удовлетворительном состоянии. У третьего пациента в крайне тяжелом состоянии, с инфарктом миокарда задней стенки и признаками кардиогенного шока были окклюзированы ПКА и ПМЖВ ЛКА. Ему были выполнены реканализация и стентирование обоих сосудов. К сожалению, пациент скончался в первые сутки госпитализации от острой сердечно-сосудистой недостаточности.

Госпитальная летальность составила 22,5% (18 пациентов). Среди погибших у 10 (55,5%) пациентов имелось многососудистое поражение коронарного русла, у 8 (44,4%) больных было тяжелое течение вирусной пневмонии с поражением легочной ткани 3–4-й степени по данным компью-

терной томографии, и у 2 пациентов не удалось восстановить кровоток в ИОА.

Обсуждение

Сегодня можно с уверенностью говорить, что COVID-19 – мультисистемное заболевание, поражающее практически все органы и ткани человека. Не представляет исключение и сердечно-сосудистая система. К настоящему времени накоплено большое количество наблюдений о разного рода поражениях сердца при COVID-19. Среди этих заболеваний особое место занимает ОИМ, возникающий как осложнение COVID-19 и существенно осложняющий клиническое течение и исход заболевания. Подтверждением сказанному могут служить результаты изучения нескольких крупных регистров острых коронарных синдромов у пациентов с COVID-19, которые убедительно

показали, что пациенты с COVID-19 в сочетании с ОИМ-*ST* представляют группу крайне высокого риска. Если кратко охарактеризовать этих пациентов, то оказывается, что они чаще имели сахарный диабет и артериальную гипертензию. За медицинской помощью они в большинстве случаев обращались с задержкой во времени ввиду опасения заразиться COVID-19 в случае попадания в стационар. Поэтому они часто поступали в больницу в тяжелом состоянии, нередко в кардиогенном шоке. В результате им реже своевременно выполняли селективную коронарографию и ЧКВ. В совокупности это приводило к неблагоприятным исходам и высокой госпитальной летальности (18, 29, 30).

Особый интерес при проведении исследования вызывало у нас изучение состояния коронарного русла. Как мы уже отмечали, по сообщениям ряда авторов, нет существенных различий в степени поражения и частоте вовлечения отдельных коронарных артерий в стенозирующе-окклюзирующий процесс, однако при этом авторы отмечают, что пациенты с COVID-19 и ОИМ имели более высокую частоту тромбоза коронарных артерий и стентов, что требовало частого проведения процедуры тромбаспирации и применения ингибиторов гликопротеина IIb/IIIa. Также авторы отмечают, что при одинаковой тактике лечения и одинаковых результатах эндоваскулярных процедур госпитальное течение и ближайший прогноз у пациентов с сочетанием ОИМ-*ST* и COVID-19 были хуже, чем у пациентов только с ОИМ-*ST* (31). Результаты проведенного нами исследование у 80 пациентов с COVID-19 и ОИМ-*ST* во многом согласуются с данными указанных авторов. В нашем исследовании большую часть пациентов (70%) составили представители мужского пола, что согласуется с данными других исследователей. У значительной части имелись артериальная гипертензия, дислипидемия, сахарный диабет. Как известно, эти заболевания, так же как и мужской пол, сами по себе являются факторами риска ИБС и ОИМ, и при заболевании COVID-19 у таких больных может усугубляться течение болезни ввиду разрушения и расслоения бляшек с атеротромбозом, вазомоторной и микроваскулярной дисфункцией, а также вследствие тяжелой интоксикации, тахикардии и гипоксии. Известно также, что вирус SARS-CoV-2 вызывает протромботическое состояние.

В литературе описана высокая частота как венозных, так и артериальных тромбозов при этом заболевании. Это протромботическое состояние ангиографически выражается в высокой степени тромбоза коронарных артерий (TTG > 3), частых тромбозах ранее установленных стентов и даже вовлечении нескольких коронарных сосудов. В нашем исследовании мы также убедились в частом тромботическом поражении коронарных артерий у пациентов с COVID-19 в сочетании с ОИМ-*ST*. Это подтверждается данными селективной коронарографии. Из 80 пациентов у 34 (42,5%) была тотальная окклюзия ИОА и еще у 18 (22,5%) – признаки массивного тромбоза (TTG > 3), частично обтурирующего просвет артерии. Следовательно, примерно у 65% больных предположительно имелся тромбоз ИОА. Такая высокая частота тромбоза коронарных артерий согласуется с высоким протромботическим состоянием больных с COVID-19. Большая уверенность в правоте высказанного предположения основана на том факте, что у 3 (3,75%) пациентов наблюдали тромботическое поражение сразу двух нативных коронарных артерий. В двух случаях это была полная окклюзия двух артерий, и еще в одном случае окклюзия одного сосуда сочеталась с признаками неокклюзирующего тромбоза другой артерии. Во всех трех случаях удалось успешно выполнить стентирование всех пораженных сосудов. Как мы уже отмечали, у 8 (10%) пациентов имело место тромботическое поражение коронарных стентов, у 4 из них при селективной коронарографии была диагностирована тотальная тромботическая окклюзия стентов. Еще в четырех стентах наблюдали неокклюзирующий тромбоз. Полученные нами данные согласуются с данным F.A. Choudry и соавт. (22), которые сообщили о высокой частоте тромбоза коронарных артерий (4–5-я степень, 84%), сочетанном тромбозе нескольких коронарных артерий (17,9%) и тромбозе стентов (10%) в группе больных с сочетанием ОИМ-*ST* и COVID-19.

Проведенное нами исследование показало, что у 4 (5%) пациентов по данным селективной коронарографии отсутствовало гемодинамически значимое поражение коронарного русла вообще и ИОА в частности. При этом на догоспитальном этапе им не выполняли тромболитической терапии, которая могла бы растворить тромб. Между тем у всех этих пациентов были элевация

сегмента ST на ЭКГ, повышение уровня тропонина и признаки гипо-, акинезии при ультразвуковом исследовании сердца, т.е. имелись все признаки поражения миокарда по типу ОИМ-ST. Возможно, поражение коронарного русла, в том числе и тромботическое, произошло на уровне микроциркуляции, что невозможно определить при помощи селективной коронарографии. У двух из этих пациентов было тяжелое поражение легких (КТ-3 и КТ-4). В связи с этим одну пациентку перевели в отделение реанимации для инвазивной кислородной поддержки, где она скончалась от дыхательной недостаточности. Следовательно, считать смерть больной исключительно от ОИМ не представляется возможным. Еще у одного пациента без существенных изменений коронарных артерий с ОИМ-ST задней стенки левого желудочка при наблюдении в блоке интенсивной терапии развилась фибрилляция желудочков, в связи с чем неоднократно проводилась дефибрилляция, но восстановить сердечную деятельность не удалось, и пациент скончался. При патологоанатомическом исследовании подтвержден диагноз обширного трансмурального инфаркта миокарда задней стенки левого желудочка. Еще двое пациентов с интактными коронарными артериями были вылечены и выписаны из стационара. Следует отметить, что имеются разные мнения в отношении частоты ОИМ у пациентов без гемодинамически значимых поражений коронарных артерий при сочетании ОИМ-ST и COVID-19. Наибольшее количество подобных случаев отмечено в исследовании G.G. Stefanini и соавт., включавшем 28 пациентов с COVID-19 и ОИМ-ST. У 40% из этих 28 больных не было гемодинамически значимых изменений коронарных артерий (32).

Большинство авторов, изучавших проблему госпитальной летальности у пациентов с сочетанием ОИМ и COVID-19, отмечают значительно более высокие показатели летальности у этой группы больных по сравнению с аналогичными больными, но без COVID-19 (33). В то же время количественные показатели госпитальной летальности у разных авторов существенно различаются. К примеру, по данным регистра NACMI, внутрибольничная смертность у пациентов с сочетанием ОИМ-ST и COVID-19 в 2020 г. составила 33%, а в 2021 г. снизилась до 23% (18). J.M. Montero-Cabezas сообщает о летальности 21% (31), F.A. Choudry и соавт. –

17,9% (22), G.G. Stefanini и соавт. – 39,3% (32). При анализе причин смертности исследователи отмечают, что высокая летальность обусловлена как внесердечными причинами (дыхательная недостаточность), так и гемодинамическими осложнениями (тяжелая сердечная и коронарная недостаточность, в результате недостаточно полной эндоваскулярной реперфузии миокарда – феномен “no-reflow”).

В нашем исследовании госпитальная смертность больных с сочетанием двух названных патологий составила 22,5% (18 пациентов). Следует отметить, что, несмотря на отсутствие задержек во времени “дверь-баллон” и успешно выполненные эндоваскулярные процедуры, госпитальная летальность была довольно высокой.

Таким образом, исследование, проведенное у 80 пациентов с сочетанием патологии COVID-19 и ОИМ-ST, выявило некоторые особенности клинического течения и прогноза у этих пациентов. Во-первых, у этой категории больных значительно чаще, чем у пациентов с ОИМ-ST, но без COVID-19, наблюдаются тромбозы ИОА. О предрасположенности больных ОИМ-ST и COVID-19 к тромбозам указывает и тот факт, что у этих пациентов наблюдались острые тромбозы не только ИОА, но, в некоторых случаях, и тромбозы других коронарных артерий, что крайне редко наблюдается у больных со STEMI без COVID-19. Между тем исследование показало, что у определенной части больных (5%) имел место ОИМ-ST без каких-либо существенных стенозирующих изменений крупных коронарных артерий. В то же время у них была четкая картина ОИМ-ST, подтвержденная клинико-лабораторными и электрокардиографическими данными. В этих случаях одной из причин возникновения ОИМ-ST можно предполагать тромботические изменения в мелких сосудах коронарного русла, невидимых при селективной КАГ. Дальнейшие исследования, в особенности с использованием прижизненных и патологоанатомических методов исследования сосудов сердца малого калибра, смогут внести большую ясность в изучение этой проблемы. И наконец, следует особо отметить высокую госпитальную летальность (22,5%) у пациентов с ОИМ-ST и COVID-19, которая, безусловно, обусловлена наличием двух грозных заболеваний, потенцирующих неблагоприятный исход. Однако вместе с тем следует отметить, что причиной такой

высокой летальности явилось и то, что система здравоохранения большинства стран, в том числе и нашей, не была полностью готова к оказанию высококвалифицированной полноценной помощи больным в период пандемии. В значительной части случаев страдала своевременность и полноценность оказания специализированной помощи

больным. Накопленный опыт и дальнейшее совершенствование разработки эффективных лекарственных средств в борьбе с этой коронавирусной инфекцией смогут способствовать снижению летальности и улучшению прогноза пациентов с сочетанием таких двух грозных заболеваний, как ОИМ-*ST* и COVID-19.

At the end of 2019, an outbreak of new coronavirus infection occurred in the city of Wuhan (Hubei Province), People's Republic of China. On February 11, 2020 the International Committee on Taxonomy of Viruses officially named the infectious agent as SARS-CoV-2 and at the same time WHO gave an official name of the disease caused by this pathogen - COVID-19 (1). Due to the infection emergence, healthcare workers faced the challenge to solve issues related to the urgent diagnostics and treatment of patients with COVID-19.

Briefly about COVID-19 and the serious complications which are typical for this disease:

The most common clinical manifestation of COVID-19 is bilateral pneumonia presented as diffuse alveolar lung damage with microangiopathy. Approximately 3–4% of patients develop acute respiratory distress syndrome (ARDS). Occurrence of sepsis and septic shock also is not excluded (1).

COVID-19 is quite frequently associated with hypercoagulation syndrome with thrombosis and embolism, at that, almost all organs and systems may be affected. However, it is believed that thrombi formation, being an evolutionarily universal protective reaction in patients with severe infection, thereby limits the spread of infection in the body, i.e. can be regarded as a positive phenomenon (2). But excessive thrombi formation, which is frequently observed in severe patients with COVID-19, can cause great damage to their organs and tissues. It should be noted that such factors as immobilization, mechanical ventilation, catheters for central venous access, and nutritional deficiencies can also contribute to increased thrombi formation in this disease. According to various authors, COVID-19-related coagulopathy has probably multisystem prothrombotic nature (3). This can be supported by the fact that in about 20–85% of cases with COVID-19, thromboembolic complications are observed in various organs, including brain, heart, and lungs, which

tends to a bad prognosis (4). Course of COVID-19 may be seriously complicated by acute renal failure observed in about 25–30% of disease cases. At that, mortality can reach 50%. Acute neurological complications are also common in severe COVID-19, most likely due to the virus invasion into the human nervous system. It can be confirmed by the virus detection in brain and cerebrospinal fluid of patients with COVID-19 (5). COVID-19 is associated with an increase of serum proinflammatory cytokines and inflammation markers, that may lead to so-called “cytokine storm”, which in turn can cause an acute respiratory distress syndrome (ARDS), multiple organ failure and patient death. Often these patients develop septic shock (6).

It should be noted that so far there are no generally accepted schemes and medications for COVID-19 treatment. The most commonly used drugs are: Baricitinib – a drug belonging to the family of intracellular non-receptor tyrosine kinases (JAKs) that transduce cytokine-mediated signals through the JAK-STAT pathway. The drug is also known as Olumiant and is widely used for the treatment of rheumatoid arthritis. Bemcentinib is an enzyme inhibitor (an AXL kinase inhibitor) that has previously been successfully used for the treatment of oncology patients. Based on the results of phase II British study, the drug was recommended for the treatment of diseases caused SARS-CoV-2. Bevacizumab is commonly known as Avastin in the medical practice and is used for the treatment of some types of cancers. In COVID-19 it is used for patients in critical condition caused by pneumonia or acute respiratory distress syndrome. EIDD-2801 is a broad spectrum antiviral drug that has been successfully used in COVID-19. Chloroquine phosphate is a drug actively used in malaria treatment. It has broad antiviral spectrum of activity including anti-coronavirus. Colchicine, an anti-inflammatory drug long used for a gout treatment, is currently being studied in patients with COVID-19 to prevent

serious complications. Favipiravir is an antiviral drug used in flu treatment. The drug has also been successfully used in the treatment of coronavirus pneumonia. Fingolimod (Gilenya) is a drug used in the treatment of relapsing form of multiple sclerosis. In China it has been approved for the treatment of COVID-19. Combined use of Hydroxychloroquine and Azithromycin in France led to the cure of 20 patients with COVID-19 within 6 days from the disease onset. Ivermectin is an antiparasitic drug that appeared to be effective in suppressing the SARS-CoV-2 virus in the Australian *in vitro* studies, however further clinical trials are needed to determine drug efficacy in patients with COVID-19. Leronlimab A CCR5 was successfully used in New York in a small number of critically ill patients with COVID-19. Lopinavir and ritonavir are two drugs known as Kaletra, in combination with anti-flu drug oseltamir (Tamiflu), completely cured a Chinese woman with severe COVID-19 pneumonia. Methylprednisolone A is a drug widely used in clinical practice, it was successfully used for coronavirus pneumonia treatment in some Chinese hospitals. Remdesivir is a drug that is being studied in non-clinical animal trials in China, USA and United Kingdom, It has been demonstrated *in vitro* and *in vivo* activity against viral infection caused by MERS and ARS. Structure of these viruses is similar to SARS-CoV-2. Sarilumab (Kevzara) is interleukin-6 (IL-6) receptor antagonist, used in clinical practice for rheumatoid arthritis treatment. It was also used for the treatment of acute respiratory distress syndrome in COVID-19 patients with critical conditions. Tocilizumab is interleukin-6 (IL-6) receptor antagonist, known in clinical practice as Actemra and used for treatment of rheumatoid arthritis and other inflammatory diseases. To date its efficacy in COVID-19 patients treatment is tested. Umifenovir is also known as Arbidol. During pandemic it's efficacy in COVID-19 patients treatment was studied (7).

Currently it is proved that COVID-19 leads to serious damage of the cardiovascular system in general and the heart in particular. It should be specifically noted that SARS-CoV-2 virus causes direct myocardial damage, as evidenced by an increase of cardiac biomarkers in 30% of hospitalized patients with COVID-19 without history of cardiovascular diseases (8). Why is the heart especially vulnerable to the virus? Several theories have been put forward to explain the pathophysiology of heart damage. One of them explains this by direct invasion of

the virus into heart muscle. Angiotensin-converting enzyme 2 (ACE-2) receptor through which the virus enters cells is highly expressed in cardiovascular tissues, including cardiac myocytes, fibroblasts, endothelial and smooth muscle cells. The virus invaded into the myocardial cell through these receptors, affects cardiomyocytes, causing their direct damage. This was confirmed by studying samples of the heart obtained during the autopsy of patients who died from COVID-19. However, researchers believe that there is a different type of myocardial damage, other than direct virus invasion. It may be caused by a significant activation of immune system, represented by the release of multiple inflammatory mediators, including interleukins, tumor necrosis factor, etc. (9).

Today, there is also no doubt that SARS-CoV-2 virus contributes to the development of acute coronary syndrome and AMI. Most likely, hypercoagulation process observed in COVID-19 may cause thrombosis of coronary arteries and, as a result, acute coronary syndrome. Based on the available data, 20% to 36% of patients with COVID-19 infection have severe myocardial damage with increased blood levels of cardiac troponins (10). In addition, an acute inflammatory disease such as COVID-19 may provoke destabilization of atherosclerotic plaque and, thereby, trigger atherothrombosis process. Thus, patients with COVID-19 have a high risk of developing AMI with severe consequences attributed to this disease. Patients with COVID-19 who have previously implanted coronary stents and therefore also have an increased risk of coronary stent thrombosis, are at high risk of developing AMI too. It should also be taken into account, that COVID-19 is accompanied by severe intoxication and whole body hypoxia as the normal gas exchange in the lungs is impossible, which in turn may cause a significant imbalance between myocardial demand of oxygen and its supply to heart muscle. It finally can lead to type 2 AMI. It may be considered proven, that if COVID-19 leads to myocardial damage, the risk of death increases significantly (11). The earliest warning sign of possible AMI is an increase of troponin I level. According to a number of authors, about 20% of patients with COVID-19 had myocardial damage with an increase of creatine kinase MB-fraction and troponin I levels. In such patients, a fatal outcome was observed 7–10 times more frequently than in patients without an increase of above-mentioned parameters. From another study involved

416 patients with COVID-19, it was reported that 19.7% of them had AMI, which was one of the independent risk factors for hospital mortality (14). Therefore, patients with COVID-19 should be closely monitored for myocardial enzymes and cardiac output in order to promptly detect acute heart disease and initiate therapeutic measures, including, if indicated, endovascular myocardial revascularization. There is still much to be investigated relating the problems occur in patients with cardiovascular diseases with COVID-19, but even today it can be stated with confidence, that if patients with COVID-19 have risk factors for cardiovascular disease or have already existing cardiovascular disease, they can be expected to have a worse prognosis than COVID-19 patients who do not have cardiovascular problems. After all, it is well known that acute myocardial infarction (AMI) with ST segment elevation (STEMI) is one of the most serious complications of coronary heart disease (CHD) with high rates of mortality and disability. And in combination with such serious disease as COVID-19 the prognosis became even more threatening and unfavorable.

Today it is considered proven that patients infected with SARS-CoV-2 virus can develop several types of AMI:

a) AMI of 1 type may develop in patients with COVID-19 as a result of such pathological conditions as systemic vasculitis, microcirculatory dysfunction, due to platelets activation and inflammation, the destabilization of atherosclerotic plaque may occur and atherothrombosis process triggers. As a result, AMI of 1 type is developed.

b) AMI of 2 type – with COVID-19, as a rule, there is a significant intoxication. There are tachycardia, hypotension or arterial hypertension, increased metabolic demands of the myocardium, there is severe hypoxia and disorder of the normal gas exchange in the lungs. All this together leads to discrepancy between myocardial demand of oxygen and its supply to heart muscle, that finally may lead to development of AMI 2 type.

c) AMI 4b type may develop in patients with CHD with previously implanted coronary stents. To date there are millions of such patients. These patients with COVID-19 belong to group of AMI risk because SARS-CoV-2 virus is known to cause increased systemic thrombosis and as we have noted already, may lead to stent thrombosis with development of AMI 4b type (15).

According to different authors, mortality of patients with combination of STEMI and

COVID-19 is significantly higher than in patients with AMI but without COVID-19 (16, 17). In this aspect, North American COVID-19 and STEMI registry (NACMI) is of special interest as it includes 3 groups of patients with STEMI: the 1st group includes patients with STEMI and confirmed COVID-19, 2nd group includes patients with STEMI and suspected COVID-19 and 3rd group consists of patients with STEMI without any signs of COVID-19. According to this registry data, the patients of the 1st group had significantly higher risk of severe complications and fatal outcome than patients of the other two groups. It should be specifically noted that, paradoxically, despite the high risk of different serious cardiac complications, patients of 1st group were less likely to have selective coronary angiography than patients of the two other groups (78% vs 93%). It is even more strange that patients of the 1st group were recommended conservative medicinal therapy more frequently (20% vs 2% in control group), but if endovascular procedures were performed nevertheless, then with a greater “door-to-balloon” time delay than in patients without COVID-19. For example, time of total myocardial ischemia to selective coronarography in the 1st group was 225 minutes at average (135–410), while in the group 3 it was 196 minutes (120–355) $p < 0.001$. One of the important reasons for the delay of selective coronarography performing in the patients of the group 1 was the late seeking urgent medical care because of the fear of contracting coronavirus in case of possible hospitalization. As a result, the time between the onset of disease symptoms and the first contact with health professionals increased. Besides that, the delay in hospitalization of patients with AMI during COVID-19 pandemic frequently took place due to lack of vacant beds in hospitals (18). Then, data of interest were obtained from one of the biggest multicenter registry including 109 centers of primary percutaneous coronary interventions in Europe, Latin America, South-East Asia and North Africa (19). The authors, having studied data of 16,674 patients with STEMI who underwent PCI during the pandemic, concluded that within this period, on the one hand, there was a significant reduction in the number of primary percutaneous coronary interventions, and on the other hand, hospital mortality in patients with AMI significantly increased and reached 28%, i.e., almost every third patient, even if he underwent endovascular reperfusion, died. The worse prognosis in patients with combination of two

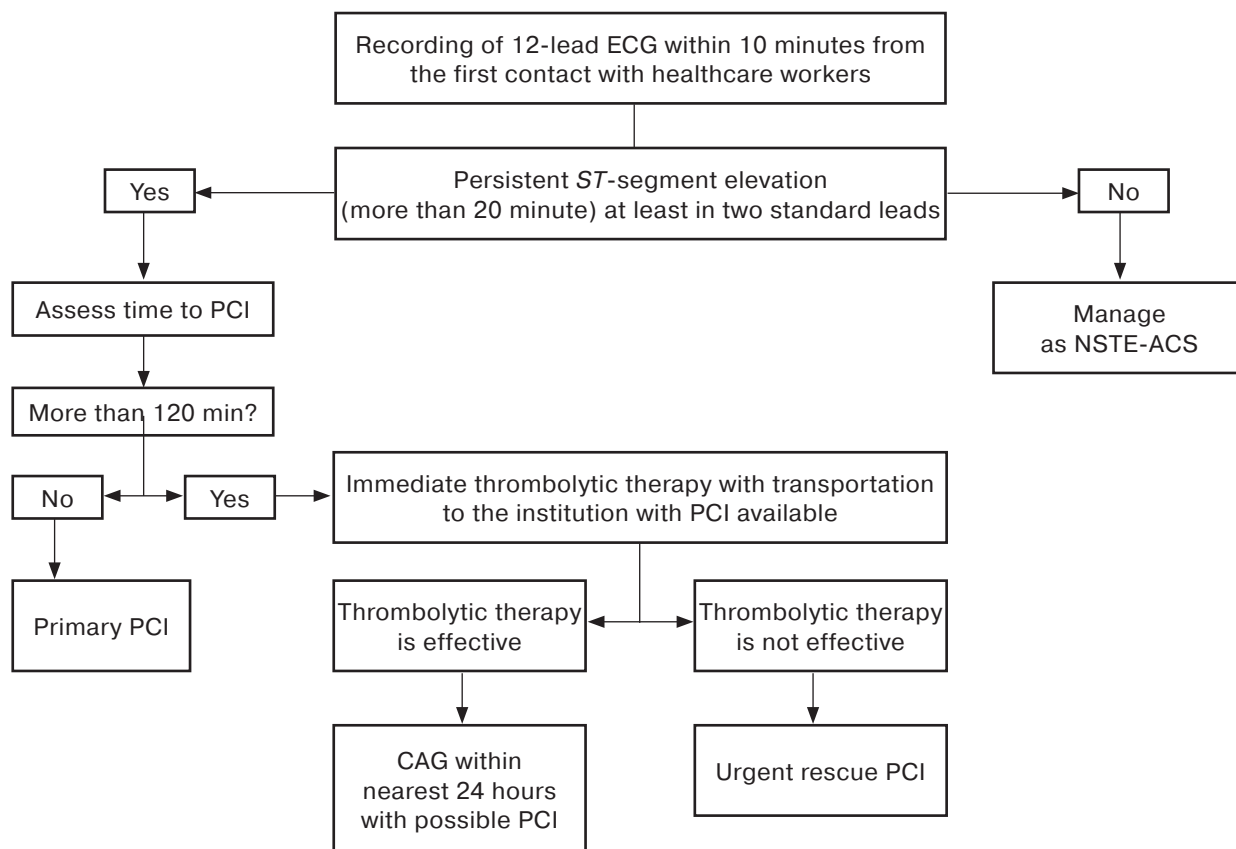


Fig. 1. Scheme of diagnostic and therapeutic measures have appeared for suspected cardiovascular involvement in patients with COVID-19.

threatening diseases is logically explained: firstly, the presence of two serious synergistic diseases significantly worsened the clinical course and prognosis in such patients, secondly, during the pandemic, the enforced reorientation of many medical institutions into specialized infection hospitals for patients with COVID-19, which were not fully able to provide highly qualified specialized medical care for the patients with COVID-19, who also had acute cardiac pathology. Naturally, it could contribute to a worse prognosis in patients with COVID-19 and STEMI. As one more reason can be considered the fact that the routing of patients with AMI was disrupted during pandemic. This can be confirmed by the fact, that the proportion of hospitalizations due to acute coronary syndromes worldwide was reduced, while in-hospital AMI mortality as we noted above was much higher compared to previous periods. But it should be noted that after some time from the beginning of the pandemic, results of treatment of patients with STEMI and COVID-19 improved. This improvement is largely associated with the acquired experience in the diagnosis and treatment of patients with COVID-19. Schemes of diagnostic and therapeutic measures have ap-

peared for suspected cardiovascular involvement in patients with COVID-19. For example, we provide one of such schemes widely used in the Russian Federation (Fig. 1)

Prognosis improvement over time in patients with combination of STEMI and COVID-19 may be confirmed by the study based on the comparative analysis of the disease clinical course and outcomes in patients with combination of two diseases: patients who fell ill from January, 2020 to December, 2020, on the one hand, and those who fell ill from January, 2021 to December, 2021, on the other hand. It turned out that in 2021 patients had typical ischemia symptoms more frequently, than in 2020 (59% vs 51%; $p = 0.04$); less patients were admitted with cardiogenic shock (13% vs 18%; $p = 0.7$) and severe respiratory failure (33% vs 47%; $p = 0.001$). The number of patients who underwent selective coronarography and radiovascular therapeutic procedures increased as well: from 77% in 2020 to 86% in 2021 ($p = 0.004$). The time “door-to-balloon” also reduced from 78 minutes (50–122 minutes) in 2020 to 70 min (50–106 minutes) in 2021 and what is especially important in-hospital mortality decreased from 33% (2020) to 23% (2021)

($p = 0.008$). The study demonstrated the positive influence of vaccination on the clinical course and outcome of the disease. Vaccinated patients were significantly less likely to develop respiratory complications and none of them died in the hospital (20).

It should be noted that despite broad experience in the fight with COVID-19 gained worldwide, many issues related to clinical and laboratory diagnostics and treatment of the patients with the combination of COVID-19 and STEMI still not investigated completely. For example, there is no sufficient and definitive information about whether there are any features of the coronary circulation in these patients. Available data of different authors on this issue are quite controversial. Meanwhile, given hypercoagulation syndrome in COVID-19 is extremely interesting to answer the question of whether the incidence of the coronary arteries thrombosis in general and of the infarction responsible artery (IRA) particularly in patients with STEMI and COVID-19 is increased. Indeed, prothrombotic environment created by coronavirus should, at the first sight, lead to massive thromboses in the coronary arteries and more severe AMI. According to a number of authors, based on data from 5 studies involved more than 2 thousand patients, it was revealed that there is no statistically significant difference in the total severity of coronary lesions, as well as in the incidence of damage to individual coronary arteries between patients with STEMI in combination with COVID-19 from the one side and patients with STEMI without COVID-19 from the other side (21). At the same time, patients with STEMI in combination with COVID-19 had significantly higher incidence of coronary arteries thrombosis (58% vs 39%, $p = 0.003$), than patients in the other group. According to the same authors, patients with combination of two threatening disease were more often in need of thrombus aspiration from coronary arteries during radiovascular procedures and use of glycoprotein IIb/IIIa inhibitors (14% vs 7%, $p = 0.048$; 34% vs 21%, $p = 0.015$, respectively). Also, in patients with STEMI and COVID-19 stent thrombosis was observed more often than in patients with STEMI but without COVID-19 (6% vs 1%, $p = 0.002$). Regarding the nature of the individual coronary arteries lesion, it should be noted, that in both groups LAD was infarction responsible artery more frequently (49.6% vs 44.9%). It should also be noted that in patients with combination of two above mentioned diseases, even in case of successful

restoring of blood flow in IRA after PCI, the LV ejection fraction was significantly lower than in patients with STEMI but without COVID-19. It is also important that the patients with COVID-19 and STEMI with coronary lesions of approximately similar severity, had a higher hospital mortality and worse long-term prognosis than patients with STEMI but without COVID-19 (22, 23, 24, 25, 26). However, there is an opposite opinion too, and the number of observations in both cases is not enough. That is why research in this direction should be continued.

Based on the above, we performed a study aimed to investigate clinical and coronarographic features and nearest prognosis in patients with STEMI and COVID-19.

Clinical characteristic of patients, methods of investigation and treatment

The study included 80 patients with clinical, laboratory, and anamnestic data confirming the presence of both COVID-19 and acute myocardial infarction (AMI). Age of patients was at average 64.72 years (from 32 to 93 years). 70% of patients were male. Main clinical, laboratory, and anamnestic data are listed in Table 1.

Given the presence of COVID-19 in the studied patients, almost all of them underwent computed tomography of the lungs, according to which the majority of patients (85.7%) had certain signs of pneumonia. Table 2 presents data on severity and incidence of lung damage in examined patients according to the Visual lung assessment of the US Center for diagnostics and telemedicine (27, 28).

Regarding localization of the myocardial lesions, it should be noted that 41 (51.25%) patients had STEMI of posterior wall of the left ventricle, 26 (32.5%) patients – of anterior wall of the left ventricle, 7 patients (8.75%) had myocardial lesion of anterior-lateral wall of the left ventricle, 3 (3.75%) – of the lateral wall, 2 (2.5%) patients – of the posterior lateral wall, and finally 1 (1.25%) patient had circular lesion of the left ventricle (Table 3).

All patients underwent selective coronarography within the first 60 minutes after hospital admission, i.e., recommended time “door-to-balloon” was not exceeded in no cases. By diagnostic coronarography results (Table 4), 2 (2.5%) patients had no stenosing-occlusive coronary lesions, 2 patients (2.5%) had stenosing lesions not exceeding 50% of the coronary arteries diameter, i.e., changes were not hemodynamically significant. In other

Table 1. Clinical, laboratory, and anamnestic data of examined patients

Parameters	Study data
Age, years	64.72 (32–93)
Males	56 (70%)
LV ejection fraction, %	42.8% +6.8%
Arterial hypertension	67 (83.75%)
Diabetes mellitus	29 (36.25%)
Hypercholesterolemia (TC > 4.0 mmol/L)	42 (53.25%)
History of cardiovascular diseases (angina, postinfarction cardiosclerosis)	25 (31.25%)
Previous PCI	12 (15%)
Previous CABG	2 (2.5%)
Typical angina pain at admission	76 (95%)
Troponin increased	80 (100%)
COVID-19 positive PCR test	80 (100%)

Table 2. Severity of the lung lesions according to computed tomography data

Lung lesions severity	Number of patients (n = 77)
CT 0	11 (14.3%)
CT 1	23 (29.8%)
CT 2	18 (23.4%)
CT 3	12 (15.6%)
CT 4	13 (16.9%)

Table 3. Localization of AMI (STEMI) of the left ventricle (ECG data)

AMI localization	Number of patients (n = 80)
LV anterior wall	26 (32.5%)
LV anterior lateral wall	7 (8.75%)
LV lateral wall	3 (3.75%)
LV posterior wall	41 (51.25%)
LV posterior lateral wall	2 (2.5%)
LV circular lesion	1 (1.25%)

Table 4. Number of coronary arteries with hemodynamically significant stenotic occlusive process

Number of affected coronary arteries	Number of patients (n = 76)
Stenotic occlusive lesion of the single coronary artery	26 (32.5%)
Stenotic lesion of two and more coronary arteries (multiple lesion)	50 (62.5%)

cases, hemodynamically significant lesions of the infarction responsible artery (IRA) were revealed. In 35 (43.75%) cases, it was the right coronary artery (RCA), in 28 (35%) and 1 (1.25%) cases, respectively, the anterior interventricular branch of left coronary artery (LAD) or diagonal branch (DA LCA), in 5 (6.25%) and 3 (3.75%) cases, respectively, the circumflex branch of left coronary artery (CA LCA) or left marginal artery (LMA).

It should be noted that in 8 patients the cause of STEMI was thrombosis of previously implanted stents. Twenty-six (32.5%) patients had single coronary artery involvement, and 50 (62.5%) patients had multivessel coronary disease. As we noted above, 4 patients had intact coronary arteries or stenotic lesion of the vessel not exceeding 50% (Table 4).

Complete thrombotic occlusion of IRA, i.e., TTG 5 was revealed in 34 (42.5%) patients, another 18 (22.5%) patients had signs of massive

non-occlusive vascular thrombosis – TTG 3–4 (2 of them had IRA thrombosis with signs of thrombus fragmentation and thrombi particles embolization in the distal parts of the coronary artery), and finally, 24 (30%) patients had hemodynamically significant stenoses of the IRA without clear coronarangiographic signs of thrombosis (Table 5) (29).

The percutaneous coronary intervention (PCI) was performed in 74 (92.5%) of 76 patients with hemodynamically significant lesions,

Table 5. Nature of the infarction responsible artery (IRA) lesion

IRA lesion degree	Number of patients (n = 76)
Complete occlusion of IRA	34 (42.5%)
Hemodynamically significant IRA stenosis	24 (30%)
Floating thrombus in IRA	18 (22.5%)

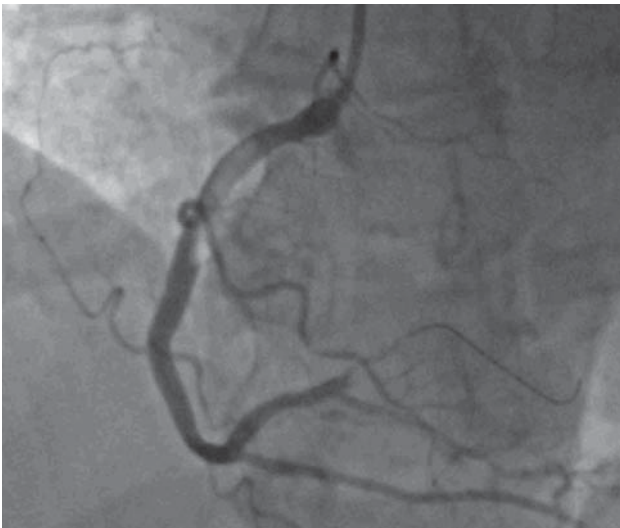

Fig. 2. Baseline coronary angiogram of the right coronary artery of 58 years old female patient with STEMI of LV posterior wall. There is a subtotal occlusion of the proximal RCA. Almost occlusive thrombosis of the proximal RCA (floating thrombus of the proximal segment with its possible fragmentation and embolization in distal parts) is clearly visualized.

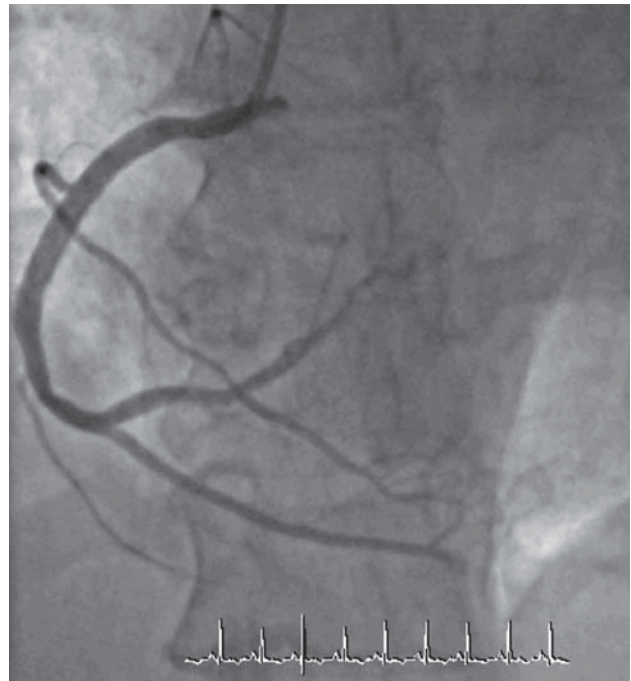


Fig. 3. Coronary angiogram of the same patient after thrombus extraction and stenting of the proximal RCA and balloon angioplasty of the distal vessel.

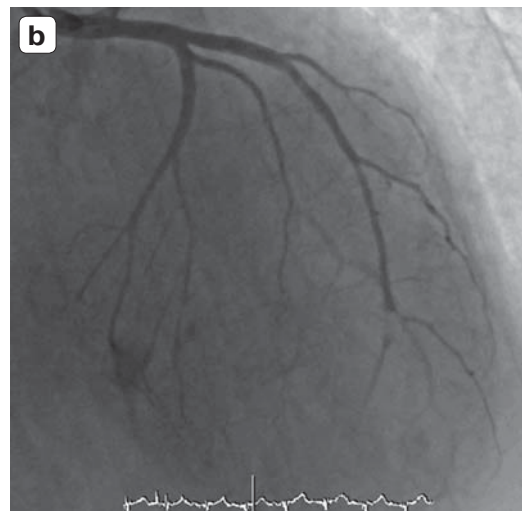
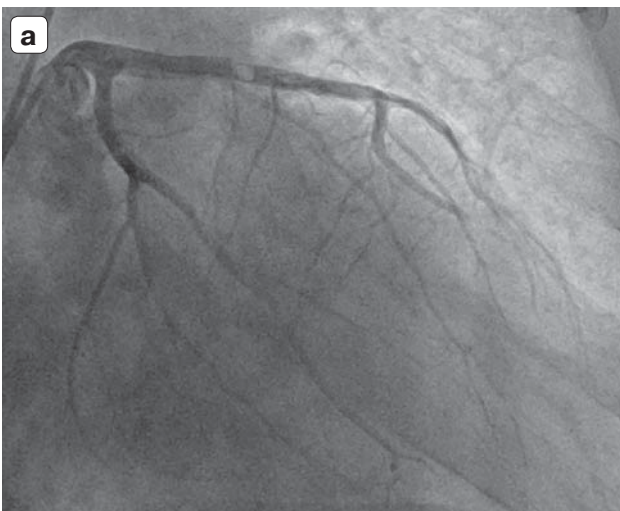

Fig. 4. Patient S., 67 years with STEMI of LV anterior wall and complicated pneumonia (CT4).

a – Baseline coronary angiogram of the LCA with the signs of floating thrombus in previously implanted stent in the LAD). **b** – Coronary angiogram of the left coronary artery after thrombus extraction and repeated stenting of LAD LCA.

since two patients with massive non-occlusive thrombosis of the IRA did not have clear angiographic signs of significant atherosclerotic coronary lesions, and therefore the decision was made not to perform an X-ray endovascular treatment procedure, but to use only drug therapy with active anticoagulants and antiplatelets (heparin, glycoprotein IIb/IIIa inhibitors). All other patients underwent endovascular IRA revascularization procedures. In 7 (9.45%) patients the restoration of blood

flow was unsuccessful. Another 14 (18.9%) patients with coronarangiographic signs of coronary thrombosis underwent thrombus aspiration during the endovascular procedure, and in all cases, thrombi were removed in different extent. Fig. 2–4 demonstrate images of coronary arteries before and after thrombus extraction and stenting procedures. Glycoprotein IIb/IIIa inhibitors were administered to 20 (27.02%) patients during endovascular procedure (Table 6).

Table 6. Type, extent and results of endovascular procedures

Type of radioendovascular procedures	Number of patients
PCI LAD LCA	26 (35%)
PCI DA LCA	1 (1.35%)
PCI CA LCA	5 (6.75%)
PCI MA LCA	3 (4.5%)
PCI RCA	35 (47%)
Simultaneous PCI on 2 arteries (LCX and LAD LCA, LAD LCA and RCA, LCX LCA and MA LCA, LAD LCA and MA LCA)	4 (5.4%)
Restored blood flow TIMI 3	67 (90.5%)
Unsuccessful attempts of recanalization	7 (9.5%)
Use of thrombus aspiration	14 (18.9%)
Use of glycoprotein IIb/IIIa inhibitors	20 (27.02%)

It should be noted that thrombosis of more than one coronary artery was observed in 3 (3.75%) patients. One patient with STEMI of the lateral left ventricle wall had an acute total occlusion of the LCX and signs of non-occlusive thrombosis of LAD LCA. At that, he had severe viral pneumonia with extensive lung damage (CT-3). The patient underwent stenting of both arteries with a good angiographic result. After treatment the patient was discharged.

In one more patient with STEMI of the left ventricle lateral wall, acute occlusions of two coronary arteries (major branch of marginal artery and LAD LCA) were revealed during selective coronary angiography. Recanalization and stenting of both arteries were performed with a good angiographic result, and the patient was discharged in satisfactory condition. The third patient in extremely critical condition with myocardial infarction of posterior wall and signs of cardiogenic shock, had occlusion of RCA and LAD LCA. He underwent recanalization and stenting of both vessels. Unfortunately, the patient died on the first day of hospitalization due to the acute cardiovascular insufficiency.

In-hospital mortality was 22.5% (18 patients). Among the died, 10 (55.5%) patients had multivessel coronary disease, 8 (44.4%) patients had severe viral pneumonia with CT 3–4 of lung damage, and in two patients restoration of blood flow in the IRA was not successful.

Discussion

Today we can say with confidence that COVID-19 is a multisystem disease affecting almost all human organs and tissues. Cardiovascular system is not an exemption. To date, a large number of observations have been accumulated about various kinds of heart lesions due to COVID-19. Among these diseases, a special place is taken by AMI, which

develops as a complication of COVID-19 and significantly worsens clinical course and outcome. This can be confirmed by the results of a study of several large registries of acute coronary syndromes in patients with COVID-19, which definitely showed that patients with COVID-19 in combination with STEMI represent an extremely high risk group. Brief characteristic of such patients shows that they had diabetes mellitus and arterial hypertension more frequently. In majority of cases, they sought medical care later due to fear of contracting COVID-19 if admitted to a hospital. That is why they often were admitted to the hospital in severe condition, not rarely in cardiogenic shock. As a result, they were less likely to undergo selective coronary angiography and percutaneous coronary interventions in time. As a whole it led to unfavorable outcomes and high in-hospital mortality (18, 29, 30).

During the study, we were especially interested in examination of the status of coronary circulation. As we have already noted, according to some authors, there are no significant differences in lesion degree and incidence of involvement of individual coronary arteries into stenotic and occlusive process, but the authors indicate that patients with COVID-19 and STEMI had a higher incidence of coronary arteries and stents thrombosis, which required frequent thrombus aspiration and use of glycoprotein IIa/IIb inhibitors. The authors also note, that with the same treatment strategy and the same results of endovascular procedures, the in-hospital disease course and nearest prognosis in patients with combination of STEMI and COVID-19 were worse than in patients with STEMI only (31). The results of our study in 80 patients with COVID-19 and STEMI are mainly correlated with data of these authors. The majority of patients (70%) in our study were males which is

consistent with the data of other researchers. A significant part of patients had arterial hypertension, dyslipidemia, and diabetes mellitus. As is known, these diseases and male gender are risk factors for coronary heart disease and acute myocardial infarction, and with COVID-19 such patients may have more severe disease due to destruction and dissection of plaques resulting in atherothrombosis, vasomotor and microvascular dysfunction, and tachycardia and hypoxia due to severe intoxication. It is known that SARS-CoV-2 virus causes prothrombotic state. Literature sources describe a high incidence of both venous and arterial thromboses in this disease. Angiographically, this prothrombotic state is presented as a high degree of coronary artery thrombosis (TTG >3), frequent thromboses of previously implanted stents and even involvement of several coronary vessels. In our study we also confirmed the high incidence of coronary arteries thrombosis in patients with COVID-19 and STEMI. It was confirmed by selective coronarography data. Of the 80 patients, 34 (42.5%) had total IRA occlusion and another 18 (22.5%) had signs of massive thrombosis (TTG >3), partially obstructing the artery lumen. Consequently about 65% of patients presumably had IRA thrombosis. Such high incidence of coronary arteries thrombosis is consistent with high prothrombotic state of patients with COVID-19. Great confidence in the correctness of the above assumption is based on the fact that 3 patients (3.75%) had thrombotic lesions of two native coronary arteries at once. In two cases it was a complete occlusion of two arteries and in one more case, the occlusion of one vessel was combined with signs of non-occlusive thrombosis of the other artery. In all three cases, stenting of all affected vessels was performed successfully. As we have already noted, 8 (10%) patients had thrombotic damages of coronary stents, 4 of them were diagnosed with total thrombotic stent occlusion during selective coronary angiography. In another 4 stents, non-occlusive thrombosis was observed. Our data are consistent with Choudry et al., who reported a high incidence of coronary arteries thrombosis (grade 4–5, 84%), combined thrombosis of several coronary arteries (17.9%), and thrombosis of stents (10%) in the group of patients with STEMI and COVID-19.

Our study demonstrated that in 4 (5%) patients selective coronary angiography did not reveal hemodynamically significant lesion of coronary bed in general, and IRA in particular.

At that, at the pre-hospital stage, they did not receive thrombolytic therapy, which could dissolve the thrombus. Meanwhile, all of these patients had ST-segment elevation, increased troponin levels, and signs of hypo-akinesia on heart ultrasound, i.e., there were all signs of myocardial damage attributed to STEMI. Probably, that damage to the coronary bed, including thrombotic, occurred at the microcirculation level, which cannot be determined on selective coronarography. Two of these patients had severe lung damage (CT-3 and CT-4). For that reason, one patient was transferred to intensive care unit for invasive oxygen support, where she died of respiratory failure. Therefore, it is not possible to consider AMI as the only cause of the patient's death. One more patient with STEMI of posterior wall of the left ventricle and without any significant changes in coronary arteries, when monitored in the intensive care unit, developed atrial fibrillation. Due to that, repeated defibrillation was performed but cardiac activity was not restored and the patient died. Postmortem examination confirmed the diagnosis of extensive transmural myocardial infarction of LV posterior wall. Two more patients with intact coronary arteries recovered and were discharged from the hospital. It should be noted that there are different opinions concerning incidence of AMI in patients without hemodynamically significant coronary lesions and with combined STEMI and COVID-19. The largest number of such cases was noted in the study by Stefanini et al. which included 28 patients with COVID-19 and STEMI. Of these 28 patients, 40% had no hemodynamically changes in coronary arteries (32).

The majority of authors investigated the issue of in-hospital mortality in patients with combination of STEMI and COVID-19 note significantly higher mortality rates in this group of patients compared to similar patients without COVID-19 (33). At the same time, quantitative parameters of hospital mortality differ significantly among various authors. For example, according to NACMI registry, in-hospital mortality in patients with STEMI and COVID-19 in 2020 was 33%, and in 2021 it decreased to 23% (18). J.M. Montero-Cabezas reports mortality rate of 21% (31); Choudry et al. – 17.9% (22); Stefanini et al. 39.3% (32). When analyzing the causes of mortality, researchers note that high mortality is due to both non-cardiac causes (respiratory failure) and hemodynamic complications (severe cardiac and coronary insufficiency, as a result of insufficient endo-

vascular myocardial reperfusion – “no-reflow” phenomenon).

In our study the hospital mortality in patients with combination of these two diseases was 22.5% (18 patients). It should be noted, that despite the absence of “door-to-balloon” time delays and successful endovascular procedures, the hospital mortality was quite high.

Thus, the study performed in 80 patients with COVID-19 and STEMI revealed some peculiarities of the clinical course and prognosis in these patients. Firstly, this category of patients had IRA thromboses much more often than patients with STEMI but without COVID-19. The susceptibility of patients with AMI-ST and COVID-19 to thrombosis is also confirmed by the fact that these patients had acute thrombosis not only of the IRA, but, in some cases, thrombosis of other coronary arteries, which is extremely rare in patients with STEMI but without COVID-19. Meanwhile, the study demonstrated that a certain part of patient (5%) had STEMI without any stenotic changes in large coronary arteries. At the same time, they had clear presentation of STEMI confirmed by clinical, laboratory, and electrocardiographic data.

In these cases, it may be assumed, that one of the causes of STEMI is thrombotic changes in small coronary vessels not visible on selective CAG. Further research, especially with use of intravital and pathology methods for studying small vessels will be able to clarify this issue. And finally, it is noteworthy that high hospital mortality (22.5%) in patients with STEMI and COVID-19 was, of course, caused by combination of two threatening disease potentiating an unfavorable outcome. However, at the same time, it should be noted that the reason for such a high mortality was also the fact that health-care system of most countries, including ours, was not fully prepared to provide highly qualified care to patients during pandemic. In majority of cases timeliness and usefulness of specialized care affected. The gained experience and further advance in the development of effective anti-coronavirus drugs may contribute to mortality reduction and improvement of the prognosis in patients with combination of two threatening diseases such as STEMI and COVID-19.

Список литературы [References]

1. Временные методические рекомендации: профилактика, диагностика и лечение новой коронавирусной инфекции (COVID-19). Версия 15 (22.02.2022) Temporary methodological guidelines: prevention, diagnostics and treatment of new coronavirus infection (COVID-19). Version 15 dated 2/22/2022 (In Russian)
2. Remick D.G. Systemic Inflammation Pathobiology of Human Disease. A Dynamic Encyclopedia of Disease Mechanisms. 2014, 315–322. ISBN: 978-0-12-386457-4
3. Abou-Ismaïl M.Y., Diamond A., Kapoor S. et al. The hypercoagulable state in COVID-19: Incidence, pathophysiology, and management. *Thromb. Res.* 2020, 194, 101–115. <http://doi.org/10.1016/j.thromres.2020.06.029>
4. Klok F.A., Kruij M.J.H.A., van der Meer N.J.M. et al. Incidence of thrombotic complications in critically ill ICU patients with COVID-19. *Thromb. Res.* 2020, 191, 145–147. <http://doi.org/10.1016/j.thromres.2020.04.013>
5. Yaghi S., Ishida K., Torres J. et al. SARS-CoV-2 and Stroke in a New York Healthcare System. *Stroke.* 2020, 51 (7), 2002–2011. <http://doi.org/10.1161/STROKEAHA.120.030335>
6. Costela-Ruiz V.J., Illescas-Montes R., Puerta-Puerta J.M. et al. SARS-CoV-2 infection: The role of cytokines in COVID-19 disease. *Cytokine Growth Factor Rev.* 2020, 54, 62–75. <http://doi.org/10.1016/j.cytogfr.2020.06.001>
7. Иоселиани Д.Г. Что такое COVID-19? *Международный журнал интервенционной кардиоангиологии.* 2020, 61 (2), 11–34.
8. Loseliani D.G. What is COVID-19? *International Journal of Interventional Cardiology.* 2020, 61 (2), 11–34. (in Russian)
9. Lala A., Johnson K.W., Januzzi J.L. et al.; Mount Sinai COVID Informatics Center. Prevalence and Impact of Myocardial Injury in Patients Hospitalized With COVID-19 Infection. *J. Am. Coll. Cardiol.* 2020, 76 (5), 533–546. <http://doi.org/10.1016/j.jacc.2020.06.007>
10. Niazi S., Niazi F., Doroodgar F., Safi M. The Cardiac Effects of COVID-19: Review of articles. *Curr. Probl. Cardiol.* 2022, 47 (2), 100981. <http://doi.org/10.1016/j.cpcardiol.2021.100981>
11. Salabei J.K., Asnake Z.T., Ismail Z.H. et al. COVID-19 and the cardiovascular system: an update. *Am. J. Med. Sci.* 2022, 364 (2), 139–147. <http://doi.org/10.1016/j.amjms.2022.01.022>
12. Parohan M., Yaghoubi S., Seraji A. Cardiac injury is associated with severe outcome and death in patients with Coronavirus disease 2019 (COVID-19) infection: A systematic review and meta-analysis of observational studies. *Eur. Heart J. Acute Cardiovasc. Care.* 2020, 9 (6), 665–677. <http://doi.org/10.1177/2048872620937165>
13. Kawakami R., Sakamoto A., Kawai K. et al. Pathological Evidence for SARS-CoV-2 as a Cause of Myocarditis: JACC Review Topic of the Week. *J. Am. Coll. Cardiol.* 2021, 77 (3), 314–325. <http://doi.org/10.1016/j.jacc.2020.11.031>
14. Zhu Z., Wang M., Lin W. et al. Cardiac biomarkers, cardiac injury, and comorbidities associated with severe illness and mortality in coronavirus disease 2019 (COVID-19): A sys-

- tematic review and meta-analysis. *Immun. Inflamm. Dis.* 2021, 9 (4), 1071–1100. <http://doi.org/10.1002/iid3.471>
14. Shi S., Qin M., Shen B. et al. Association of Cardiac Injury With Mortality in Hospitalized Patients With COVID-19 in Wuhan, China. *JAMA Cardiol.* 2020, 5 (7), 802–810. <http://doi.org/10.1001/jamacardio.2020.0950>
 15. Gitto M., Novelli L., Reimers B. et al. Specific characteristics of STEMI in COVID-19 patients and their practical implications. *Kardiol. Pol.* 2022, 80 (3), 266–277. <http://doi.org/10.33963/KP.a2022.0072>
 16. Xiang D., Xiang X., Zhang W. et al. Management and outcomes of patients with OIM-ST during the COVID-19 pandemic in China. *J. Am. Coll. Cardiol.* 2020, 76 (11), 1318–1324. <http://doi.org/10.1016/j.jacc.2020.06.039>
 17. Bangalore S., Halista M. STEMI outcomes in the era of COVID-19: reaffirmation of an unfortunate reality. *EuroIntervention.* 2021, 16 (17), 1379–1380. <http://doi.org/10.4244/EIJV16I17A250>
 18. Garcia S., Dehghani P., Grines C. et al. Initial Findings the North American COVID-19 Myocardial Infarction Registry. *J. Am. Coll. Cardiol.* 2021, 77 (16), 1994–2003. <http://doi.org/10.1016/j.jacc.2021.02.055>
 19. Bhatt A.S., Varshney A.S., Goodrich E.L. et al. Epidemiology and Management of ST-Segment-Elevation Myocardial Infarction in Patients With COVID-19: A Report From the American Heart Association COVID-19 Cardiovascular Disease Registry. *J. Am. Heart Assoc.* 2022, 11 (9), e024451. <http://doi.org/10.1161/JAHA.121.024451>
 20. Garcia S., Dehghani P., Stanberry L. et al. Trends in Clinical Presentation, Management, and Outcomes of STEMI in Patients With COVID-19. *J. Am. Coll. Cardiol.* 2022, 79 (22), 2236–2244. <http://doi.org/10.1016/j.jacc.2022.03.345>
 21. Thakker RA, Elbadawi A, Chatila KF, et al. Comparison of Coronary Artery Involvement and Mortality in STEMI Patients With and Without SARS-CoV-2 During the COVID-19 Pandemic: A Systematic Review and Meta-Analysis. *Curr. Probl. Cardiol.* 2022, 47 (3), 101032. <http://doi.org/10.1016/j.cpcardiol.2021.101032>
 22. Choudry F.A., Hamshere S.M., Rathod K.S. et al. High thrombus burden in patients with COVID-19 presenting with ST-segment elevation myocardial infarction. *J. Am. Coll. Cardiol.* 2020, 76 (10), 1168–1176. <http://doi.org/10.1016/j.jacc.2020.07.022>
 23. Kiris T., Avci E., Ekin T. et al. Impact of COVID-19 outbreak on patients with ST-segment elevation myocardial infarction (STEMI) in Turkey: results from TURSER study (TURKISH St-segment elevation myocardial infarction registry). *J. Thromb. Thrombolysis.* 2022, 53 (2), 321–334. <http://doi.org/10.1007/s11239-021-02487-3>
 24. Koutsoukis A., Delmas C., Roubille F. et al. Acute Coronary Syndrome in the Era of SARS-CoV-2 Infection: A Registry of the French Group of Acute Cardiac Care. *CJC Open.* 2021, 3 (3), 311–317. <http://doi.org/10.1016/j.cjco.2020.11.003>
 25. Marfella R., Paolisso P., Sardu C. et al. SARS-COV-2 colonizes coronary thrombus and impairs heart microcirculation bed in asymptomatic SARS-CoV-2 positive subjects with acute myocardial infarction. *Crit Care.* 25 (1), 217, 2021 06 24.
 26. Rodriguez-Leor O, Cid Alvarez AB, Pérez de Prado A, et al. In-hospital outcomes of COVID-19 ST-elevation myocardial infarction patients. *EuroIntervention.* 2021, 16 (17), 1426–1433. <http://doi.org/10.4244/EIJ-D-20-00935>
 27. Труфанов Г.Е., Грищенко А.С., Декан В.С., Митусова Г.М. COVID-19: методические рекомендации для кабинетов компьютерной томографии. ФГБУ “НМИЦ им. В.А. Алмазова” Минздрава России. http://education.almazovcentre.ru/wp-content/uploads/2020/06/COVID-19_KT_03052020_versia_4.pdf
Trufanov G.E., Grishenkov A.S., Decan V.S., Mitusova G.M. COVID-19: Methodical Guidelines for offices of computer tomography, V.A. Almazov Federal State Budgetary Research Center of the Ministry of Health of the Russian Federation. http://education.almazovcentre.ru/wp-content/uploads/2020/06/COVID-19_KT_03052020_versia_4.pdf (In Russian)
 28. Kite Th.A., Ludman P.F., Gale Ch.P. et al. International Prospective Registry of Acute Coronary Syndromes in patients with COVID-19. *J. Am. Coll. Cardiol.* 2021, 77 (20), 2466–2476. <http://doi.org/10.1016/j.jacc.2021.03.309>
 29. Sianos G., Papafakis M.I., Serruys P.W. Angiographic thrombus burden classification in patients with ST-segment elevation myocardial infarction treated with percutaneous coronary intervention. *J. Invasive Cardiol.* 2010, 22 (10, Suppl. B), 6B–14B.
 30. De Luca G., Debel N., Cercek M. et al. Impact of SARS-CoV-2 positivity on clinical outcome among STEMI patients undergoing mechanical reperfusion: Insights from the ISACS STEMI COVID 19 registry. *Atherosclerosis.* 2021, 332, 48–54. <http://doi.org/10.1016/j.atherosclerosis.2021.06.926>
 31. Montero-Cabezas J.M., Córdoba-Soriano J.G., Díez-Delhoyo F. et al. Angiographic and clinical profile of patients with COVID-19 referred for coronary angiography during SARS-CoV-2 outbreak: results from a collaborative, european, multicenter Registry. *Angiology.* 2022, 73 (2), 112–119. <http://doi.org/10.1177/00033197211028760>
 32. Stefanini G.G., Montorfano M., Trabattoni D. et al. ST-Elevation Myocardial Infarction in Patients With COVID-19: Clinical and Angiographic Outcomes. *Circulation.* 2020, 141 (25), 2113–2116. <http://doi.org/10.1161/CIRCULATIONAHA.120.047525>
 33. Jaiswal V., Almas T., Peng Ang S. et al. Symptomatology, prognosis and clinical findings of STEMI as a ramification of COVID-19: a systematic review and proportion meta-analysis. *Ann. Med. Surg. (Lond.).* 2022, 76, 103429. <http://doi.org/10.1016/j.amsu.2022.103429>

Сведения об авторах [Authors info]

Обручникова Ирина Игоревна – врач отделения рентгенохирургических методов диагностики и лечения ГБУЗ МО “Домодедовская центральная городская больница”, г. Домодедово, Московская обл.

Осипов Андрей Анатольевич – главный врач ГБУЗ МО “Домодедовская центральная городская больница”, г. Домодедово, Московская обл. E-mail: dcgb1@mail.ru

Лобанова Ольга Сергеевна – канд. мед. наук, заместитель главного врача по лечебной работе рентгенохирургических методов диагностики и лечения ГБУЗ МО “Домодедовская центральная городская больница”, г. Домодедово, Московская обл.

Хейчиева Галина Сергеевна – врач отделения рентгенохирургических методов диагностики и лечения ГБУЗ МО “Домодедовская центральная городская больница”, г. Домодедово, Московская обл.

Гинзбург Леонид Моисеевич – канд. мед. наук, заведующий отделением рентгенохирургических методов диагностики и лечения ГБУЗ МО “Домодедовская центральная городская больница”, г. Домодедово, Московская обл.

Церетели Нино Владимировна – канд. мед. наук, заведующая кардиологическим НПЦ интервенционной кардиоангиологии ФГАОУ ВО Первый МГМУ имени И.М. Сеченова Минздрава России (Сеченовский Университет), Москва. <http://orcid.org/0000-0003-1517-5244>. E-mail: ninotsereteli@mail.ru

Чернышева Ирина Евгеньевна – канд. мед. наук, врач-кардиолог, заместитель директора по медицинской части и клинико-экспертной работе НПЦ интервенционной кардиоангиологии ФГАОУ ВО Первый МГМУ имени И.М. Сеченова Минздрава России (Сеченовский Университет), Москва. <http://orcid.org/0000000297070691>

Иоселиани Давид Георгиевич – академик РАН, доктор мед. наук, профессор, заведующий кафедрой интервенционной кардиоангиологии, почетный директор НПЦ интервенционной кардиоангиологии ФГАОУ ВО Первый МГМУ имени И.М. Сеченова Минздрава России (Сеченовский Университет), Москва. ORCID:0000-0001-6425-7428. E-mail: davidgi@mail.ru

* **Адрес для переписки:** Обручникова Ирина Игоревна – 142005 Московская обл., г. Домодедово, мкр. Центральный, ул. Пирогова, 9. Домодедовская центральная городская больница.

Irina I. Obruchnikova – physician, Department of endovascular methods of diagnosis and treatment, State Budgetary Institution of Healthcare of the Moscow region “Domodedovo Central city hospital”, Domodedovo, Moscow region.

Andrey A. Osipov – Head Physician, State Budgetary Institution of Healthcare of the Moscow region “Domodedovo Central city hospital”. E-mail: dcgb1@mail.ru

Olga S. Lobanova – Cand. of Sci. (Med.), Deputy Head Physician for Medical issues, Head of Regional vascular center, State Budgetary Institution of Healthcare of the Moscow region “Domodedovo Central city hospital”.

Galina S. Kheychieva – physician, Department of endovascular methods of diagnosis and treatment, State Budgetary Institution of Healthcare of the Moscow region “Domodedovo Central city hospital”.

Leonid M. Guinzburg – Cand. of Sci. (Med.), Head of the Department of endovascular methods of diagnosis and treatment, State Budgetary Institution of Healthcare of the Moscow region “Domodedovo Central city hospital”.

Nino V. Tsereteli – Cand. of Sci. (Med.), Head of cardiology department, Scientific and Practical Center of Interventional Cardioangiology of the Federal State Autonomous Educational Institution of Higher Education, I.M. Sechenov First Moscow State Medical University (Sechenov University), Moscow. <http://orcid.org/0000-0003-1517-5244>. E-mail: ninotsereteli@mail.ru

Irina E. Chernysheva – Cand. of Sci. (Med.), cardiologist, Deputy Director for Medical Issues and Clinical and Expert work, Scientific and Practical Center of Interventional Cardioangiology, I.M. Sechenov First Moscow State Medical University (Sechenov University), Moscow. <http://orcid.org/0000000297070691>

David G. Iosseliani – Academician of the Russian Academy of Sciences, Doct. of Sci. (Med.), Professor, Head of the Department of Interventional Cardioangiology, Honored Director of the Scientific and Practical Center of Interventional Cardioangiology of the I.M. Sechenov First Moscow State Medical University (Sechenov University), Moscow. <https://orcid.org/0000-0001-6425-7428>. E-mail: davidgi@mail.ru

* **Address for correspondence:** Irina I. Obruchnikova – 9, Pirogova str., Domodedovo, Moscow region 142005, Russian Federation. Domodedovo Central city hospital

Статья получена 30 июля 2022 г.
Manuscript received on July 30, 2022.

Принята в печать 1 октября 2022 г.
Accepted for publication on October 1, 2022.

Эректильная дисфункция: современные методы диагностики и рентгенэндохирургического лечения

М.Е. Лукьянова*

Кафедра интервенционной кардиоангиологии и НПЦ интервенционной кардиоангиологии
ФГАОУ ВО Первый МГМУ имени И.М. Сеченова Минздрава России (Сеченовский Университет),
Москва, Россия

Согласно данным Российского общества урологов, 48,9% мужчин в возрасте от 27 до 77 лет страдают нарушением эректильной функции. В 80% случаев имеются органические причины импотенции, из них примерно половина – васкулогенные. Проведенный нами анализ литературных данных, касающихся методов лечения васкулогенной эректильной дисфункции, показал достаточно высокую эффективность рентгенэндоваскулярных методов лечения сосудистых форм импотенции.

Ключевые слова: эректильная дисфункция, васкулогенная эректильная дисфункция, рентгенэндо-васкулярное лечение

Erectile dysfunction: modern methods of diagnostics and X-ray endosurgery treatment

M.E. Lukyanova*

Department of Interventional Cardioangiology and Scientific and Practical Center for Interventional
Cardioangiology, I.M. Sechenov First Moscow State Medical University (Sechenov University),
Moscow, Russia

According to the Russian Urological Society, 48.9% of men aged 27–77 years suffer from erectile dysfunction. In 80% of cases, there are organic causes of impotence, of which about half are vasculogenic. Our review of literature concerning treatment methods of vasculogenic erectile dysfunction demonstrated a rather high efficacy of endovascular treatment methods for vascular types of impotence.

Keywords: erectile dysfunction, vasculogenic erectile dysfunction, endovascular management

Рентгенэндоваскулярные методы диагностики и лечения получили широкое применение практически во всех направлениях клинической медицины, в том числе в урологии и андрологии (в частности, нарушения эректильной функции). Согласно определению Всемирной организации здравоохранения, эректильная дисфункция (ЭД) – это неспособность достижения и/или поддержания эрекции, достаточной для проведения полноценного полового акта, наблюдающаяся более 3–4 мес (1). Наряду с другими методами в лечении васкулогенной ЭД последнее время широкое применение получили рентгенохирургические методы

диагностики и лечения, способные радикально решить проблему.

ЭД следует рассматривать не только как медицинскую нозологию. Проблема импотенции выходит далеко за пределы медицины, представляя собой совокупность психологических, социальных и демографических аспектов. Следовательно, излечение от ЭД, во-первых, освобождает пациента не только от медицинской проблемы, но и от психологической нагрузки, возникшей в результате заболевания, а во-вторых, восстанавливает способность к воспроизводству потомства у этого человека, что в свою очередь имеет популяционное значение.

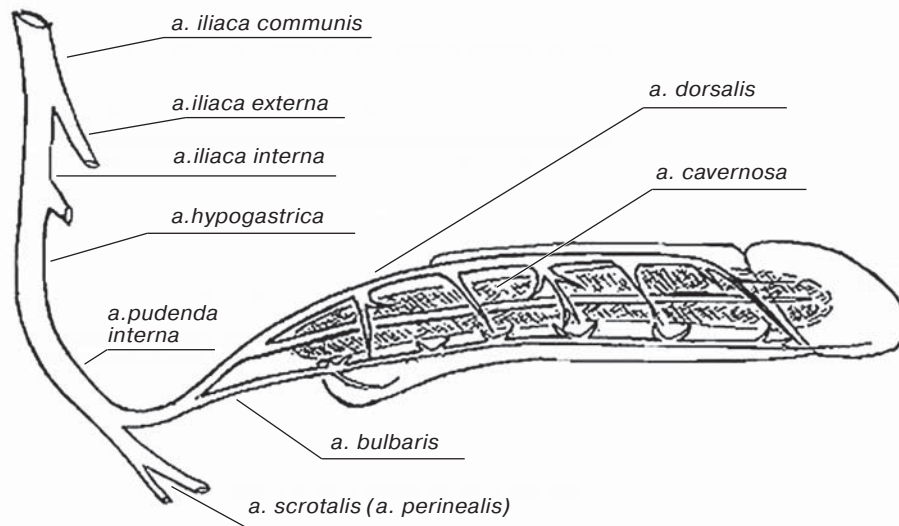


Рис. 1. Анатомия артериального кровоснабжения полового члена. Приведено по Тиктинский О.Л., Михайличенко В.В. Соматогенные сексуальные расстройства: [Электронный ресурс]: URL: https://medbe.ru/materials/andrologiya/somatogennye-seksualnye-rasstroystva/?PAGEN_2=10 (дата обращения 20.08.2022).

Согласно статистическим данным, в общей популяции мужского населения всех возрастов распространенность импотенции составляет примерно 50%. Следует также особо отметить, что среди половозрелых мужчин разных возрастных категорий причины импотенции могут значительно различаться с тенденцией к нарастанию по мере увеличения возраста. Импотенция бывает психогенная (~20%) и органическая (80%). Органическая делится на нейрогенную, гормональную, метаболическую, смешанную и васкулогенную (2). Васкулогенная ЭД, в свою очередь, делится на две кардинально различающиеся по сосудистому компоненту группы: артериальную и венозную. Венозная ЭД обусловлена патологией венозного дренажа (ПВД) и чаще наблюдается у мужчин до 40 лет (3). В более старшем возрасте отмечается либо чисто атерогенная форма, обусловленная атеросклеротическим стенозирующе-окклюзирующим поражением артериальных сосудов, кровоснабжающих половой член, либо смешанная форма, когда к вышеназванной причине заболевания добавляется сахарный диабет (4).

Как уже было отмечено, при артериальном варианте ЭД причиной импотенции является стенозирующе-окклюзирующее поражение артериальных сосудов, кровоснабжающих половой член (рис. 1). К этим сосудам относятся внутренняя подвздошная артерия; внутренняя половая артерия; артерия полового члена; внутренняя (ка-

вернозная) артерия и в меньшей степени дорсальная артерия полового члена. В результате стенозирующего поражения какого-либо из перечисленных сосудов в той или иной степени возникает нарушение кровенаполнения кавернозных тел, т.е. основного механизма эрекции (5). В результате прогрессирования стенозирующе-окклюзирующего атеросклеротического процесса в вышеназванных сосудах половой системы происходят необратимые изменения, заключающиеся в эндотелиальной дисфункции сосудов, фиброзе и склерозе кавернозных тел (6). Артериальная недостаточность, возникшая в результате описанных выше процессов, клинически вначале проявляется замедленным увеличением продолжительности напряжения (так называемая тумесценция) полового члена перед половым актом. В дальнейшем происходит более существенное прогрессирование заболевания, заключающееся в постепенном снижении способности к тумесценции, вплоть до полного ее отсутствия (7).

Чтобы хорошо представить себе механизм второго варианта васкулогенной ЭД, необходимо знать функциональную анатомию венозной системы полового члена (рис. 2). Как известно, венозный отток крови из полового члена после детумесценции осуществляется двумя путями: 1-й путь: от дистальных отделов кавернозных тел отходят эмиссарные и циркулярные вены, которые, образуя подболобочное венозное

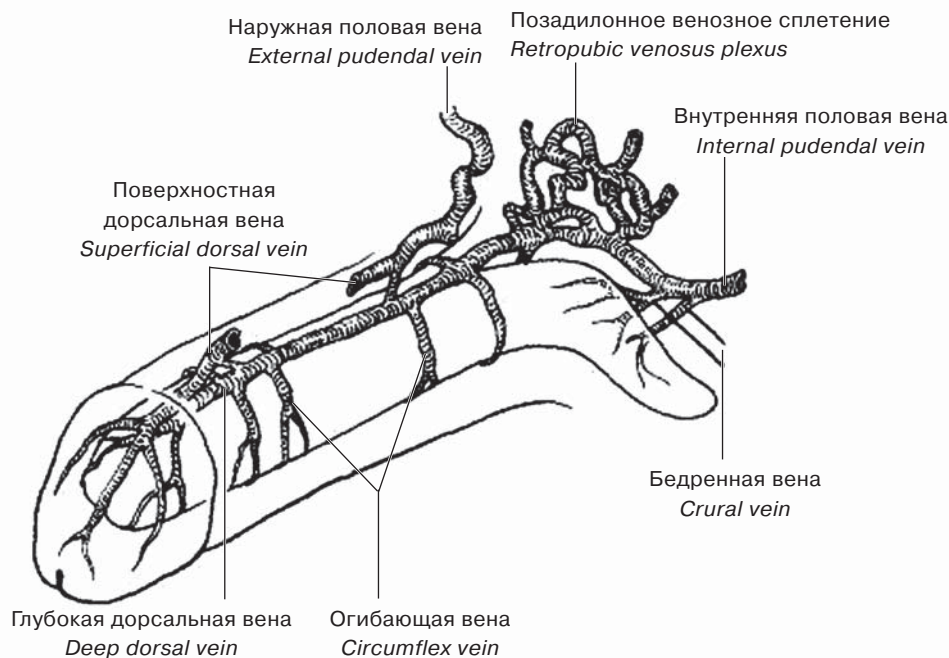


Рис. 2. Анатомия венозной системы полового члена. Цит. по [5].

сплетение, впадают в глубокую дорсальную вену, которая, в свою очередь, дренируется в позадипростатическое сплетение, а оно, далее – в глубокую половую вену и систему внутренних подвздошных вен, и 2-й путь: от проксимальных отделов кавернозных тел отток венозной крови осуществляется посредством глубоких кавернозных вен, которые дренируются в позадипростатическое сплетение (8). Между тем при васкулогенной импотенции происходит патологический преждевременный (до окончания полового акта) сброс венозной крови из кавернозных тел по естественным и, в некоторых случаях, аномально существующим путям венозного оттока в виде эктопических вен и шунтов (9). Преждевременный дренаж клинически проявляется в виде следующих патогномичных признаков: неустойчивая эрекция; ослабление или исчезновение ее в клиностазе и усиление в ортостазе; ранняя и преждевременная детумесценция; детумесценция без эякуляции (7).

Клиническая диагностика основывается на сборе жалоб и анамнеза. В процессе опроса пациента также учитываются возраст, наличие факторов риска атеросклероза, наличие сахарного диабета, курение. При выяснении анамнеза необходимо установить, не были ли у пациента в прошлом частые эксцессы искусственной пролонгации полового акта, которые могут способ-

ствовать возникновению патологического венозного дренажа. Наиболее стандартизированным методом опроса пациента и оценки степени ЭД по клинической картине является опросник международного индекса эректильной дисфункции (см. таблицу). Опросник включает 5 пунктов, описывающих признаки нарушения половой жизни, которые опрашиваемый пациент оценивает в балльной системе. По количеству баллов подтверждаются наличие и степень ЭД (10). По клинко-анамнестической картине еще до применения инструментальных методов диагностики возможно провести предположительную дифференциальную диагностику между артериальной и венозной формами васкулогенной ЭД. Так, для веноокклюдивной ЭД характерными клиническими признаками являются: неустойчивая эрекция; ослабление или исчезновение ее в клиностазе; усиления в ортостазе, а также детумесценция без эякуляции, тогда как для артериальной ЭД характерно медленное увеличение тумесценции полового члена перед процессом полового акта (7, 11).

Следует отметить, что для рентгенэндоваскулярного лечения васкулогенной импотенции необходима точная диагностика характера, тяжести и топика поражения сосудов, ответственных за этот патологический процесс. Для диагностики артериальной ЭД, как правило, используют такие тради-

Таблица. Международный индекс эректильной дисфункции. Шкала степени выраженности эректильной дисфункции (международный индекс эректильной дисфункции, МИЭФ-5)

	Почти никогда или никогда	Редко (реже, чем в половине случаев)	Иногда (примерно в половине случаев)	Часто (более чем в половине случаев)	Почти всегда или всегда
Как часто у вас возникала эрекция при сексуальной активности за последнее время?	1	2	3	4	5
Как часто за последнее время возникающая у вас эрекция была достаточна для введения полового члена (для начала полового акта)?	1	2	3	4	5
При попытке полового акта как часто у вас получалось осуществить введение полового члена (начать половой акт)?	1	2	3	4	5
Как часто за последнее время вам удавалось сохранить эрекцию после начала полового акта?	1	2	3	4	5
Насколько трудно было сохранить эрекцию в течение и до конца полового акта ?	1	2	3	4	5

ционные методы исследования сердечно-сосудистой системы, как УЗИ-доплерография и МСКТ с контрастированием. Они позволяют подтвердить не только сам факт стенозирующе-окклюзирующего поражения артерий, кровоснабжающих половой член, но и определить степень и протяженность этого поражения. А для точной диагностики веногенной ЭД необходима ультразвуковая фармакодоплерография пенильного кровотока. Этот метод, во-первых, позволяет изучить пиковую систолическую скорость кровотока, на основании которого можно исключить либо подтвердить участие артериального компонента в патогенезе ЭД, и, во-вторых, этот метод по косвенным признакам позволяет определить венозную дисфункцию, которая выражается в увеличении конечной диастолической скорости кровотока в кавернозных венах и линейной скорости кровотока в глубокой дорсальной вене; увеличении диаметра глубокой дорсальной вены; в появлении положительной пробы Вальсальвы после инъекции вазоактивного вещества (12, 13). Одним из важных методов диагностики венозной ЭД является МСКТ-фармакокавернозография. С целью исключения ошибочных результатов ультразвуковых методов исследования при МСКТ-фармакокавернозографии используют метод введения вазоактивного вещества. При этом методе исследования используют “искус-

ственное моделирование” процесса ПВД, которое может подтвердить диагноз и точный функционально-анатомический механизм венозной ЭД. Основой данного моделирования является внутрикавернозное введение вазоактивного препарата (простагландин E₁) для искусственного инициирования эрекции. Весь процесс МСКТ, называемый фармакокавернозографией, состоит из следующих этапов: 1) исходное исследование нативной фазы; 2) мероприятия с целью инициирования эрекции с использованием простагландина E₁. В некоторых случаях введение этого препарата является недостаточным для достижения полноценной эрекции, и тогда для увеличения интракавернозного давления дополнительно вводят внутрикавернозно физиологический раствор; 3) завершающим этапом является введение гипоосмолярного разведенного контраста внутрикавернозно с регистрацией процесса с помощью компьютерного томографа (14, 15).

Что касается медикаментозного лечения различных форм ЭД, для этой цели используют препараты-ингибиторы фосфодиэстеразы 5-го типа, в частности силденафил и его более поздние аналоги (16).

Учитывая, что важную роль в патогенезе импотенции играет расстройство васкуляризации полового члена, а именно, нарушение как притока, так и оттока крови, в лече-

нии этой патологии начали использовать методы реваскуляризации полового члена. Первыми процедурами при артериальном варианте ЭД были хирургические вмешательства, направленные на восстановление адекватного артериального кровотока путем создания артерио-артериальных анастомозов между нижней надчревной артерией и внутренней половой артерией. Широкого распространения эти операции не получили в связи с низкой их эффективностью: в 1/4 случаев анастомозы еще в раннем послеоперационном периоде тромбировались, еще в значительной части случаев (~60%) отмечалось неоптимальное функционирование шунтов, и лишь в 30–33% случаев наблюдали успешные результаты (5).

Дальнейшие поиски методов оптимальной реваскуляризации полового члена привели к применению ренгенэндоваскулярных методов лечения импотенции. Как и в любом другом артериальном бассейне, для восстановления адекватного кровотока в артериях, кровоснабжающих половой член, применяют баллонную ангиопластику и стентирование. Если поражение касается внутренней подвздошной артерии, показано проведение процедуры стентирования этого участка с использованием любых стентов, соответствующих диаметру пораженного участка сосуда. При поражении более дистальных отделов артерий, кровоснабжающих половой член, а именно, при поражении внутренней половой артерии и глубокой артерии полового члена, выполняется баллонная ангиопластика пораженного сосуда без стентирования, так как анатомо-функциональные особенности данных артерий не позволяют провести стентирование этого участка (5, 17–19). При многоуровневом сосудистом поражении артериальных сосудов, кровоснабжающих половой член, возможно комбинирование стентирования и баллонной ангиопластики.

При лечении следующего варианта васкулогенной ЭД, а именно ПВД, вначале также стали применять хирургические методы, направленные на перекрытие путей преждевременного оттока венозной крови от каверн путем окклюзии венозных коллекторов. К примеру, при дистальном сбросе крови осуществляли резекцию глубокой дорсальной вены полового члена хирургическим путем, совмещая ее с максимально тщательным лигированием эмиссарных и циркулярных вен. Однако следует отме-

тить, что частота положительных результатов операций на дорсальной вене не превышала 40%. Это было связано со сложностью выделения и перевязки всех венозных коллекторов (имеются в виду эмиссарные, циркулярные и эктопические вены, а также шунты). Даже в тех случаях, когда достигался положительный эффект, он был кратковременным, и в отдаленные сроки патологический сброс крови от каверн возвращался. При другом варианте ПВД, а именно, при проксимальном сбросе, применяли гофрирующие операции на ножках полового члена: через промежностный доступ накладываются дубликатуры белочной оболочки кавернозных тел в области ножек по их вентральной поверхности, что позволяет ограничить венозный отток и повысить интракавернозное давление. Этот тип операций применяется и сегодня в связи с относительно удовлетворительными результатами.

Еще одним методом лечения ПВД, не получившим широкого распространение, являлось лапараскопическое клипирование вен перипростатического сплетения (4, 20, 21).

Следующим этапом в лечении ПВД стала рентгенэндоваскулярная эмболизация позадипростатического сплетения, являющаяся наиболее оптимальным патогенетическим методом коррекции заболевания. Эмболизацию вен сплетения выполняют внутрисосудистыми спиралями. Доступ к дорсальной вене может быть пункционный либо хирургический (инцизионный) через дорсальную вену. Следует отметить, что в случаях проксимального типа венозного сброса возможно использование рентгенэндоваскулярного доступа. Доступ может быть трансфemorальным или транспениальным (пункция дорсальной вены). Однако в тех случаях, когда еще на уровне дооперационного обследования пациента или при контрольной флебографии в процессе операции выявляется смешанный (проксимально-дистальный) характер сброса, производят инцизию дорсальной вены с последующей эмболизацией перипростатического венозного сплетения. Завершают процедуру хирургическим лигированием эмиссарных и циркулярных вен (20–23).

Особо следует остановиться на тех случаях, когда лежащая в основе ПВД венозная патология носит более системный и распространенный характер и может сочетаться с дисфункцией других вен малого таза.

Примерами могут служить варикоцеле вследствие несостоятельности яичковой вены; варикозная болезнь вен таза; синдромы артериовенозного конфликта (к примеру, синдром Щелкунчика и синдром Мея–Тернера). Совершенствование способов лечения венозной ЭД привело к появлению гибридных и комбинированных операций, которые позволяют корригировать одномоментно все вышеназванные патологии. Такие одномоментные операции, во-первых, являются предпочтительными для больных, а, во-вторых, позволяют достичь экономии времени и ресурсов. Примером таких операций являются: рентгенэндоваскулярная антеградная окклюзия вен простатического сплетения в сочетании с рентгенэндоваскулярной ангиопластикой и стентированием общей подвздошной вены; ретроградная трансфеморальная рентгенохирургическая эмболизация вен простатического сплетения в сочетании с ангиопластикой и стентированием общей подвздошной вены; ретроградная рентгенохирургическая эмболизация вен простатического сплетения из трансбазиллярного доступа в сочетании с ангиопластикой и стентированием общей подвздошной вены; эмболизация яичковой вены, ретроградная трансфеморальная рентгенохирургическая эмболизация вен простатического сплетения (20, 24, 25).

В тех случаях, когда у пациентов при диагностическом исследовании, в частности при МСКТ с фармконтрастированием, диагностируются выраженная извитость и варикозное расширение вен, что может затруднять доставку проводника, венозного катетера и внутрисосудистой спирали к месту назначения, можно выполнять эмболизацию венозного сплетения, а при необходимости – его склерозирование. Этот метод лечения используют и в случаях рецидивов ПВД, обусловленных в подавляющем большинстве случаев вариативностью индивидуальной анатомии венозного коллектора, в частности при наличии эктопических вен

или дополнительных шунтов. В таких случаях следует использовать введение веществ, вызывающих склерозирование венозного сплетения. В качестве склерозанта возможно использование 96% этанола, этоксисклерола 3%, бутилцианоакрилата, гистоакрил-липиодола, липиодола, лауромакрогола (4, 20, 23).

Резюмируя проблемы, связанные с диагностикой и лечением ЭД, следует отметить, что ЭД – распространенное заболевание в половозрелой мужской популяции, обусловленное разными факторами, которые подразделяются на психогенные (~20%) и органические (80%). Органические делятся на нейрогенную, гормональную, метаболическую, смешанную и васкулогенную. Следует отметить, что наиболее распространенной является васкулогенная форма ЭД. Благодаря современным возможностям медицины диагностика ЭД не представляет особой сложности и основана на использовании ультразвуковой диагностики и компьютерной томографии. В терапии ЭД используют медикаментозные, хирургические и рентгенэндоваскулярные методы лечения. Наиболее успешно на сегодняшний день в лечении васкулогенной формы ЭД используют методы рентгенэндоваскулярной хирургии, которые позволяют достичь полной и долгосрочной коррекции патологии. Но несмотря на уже имеющиеся достижения в рентгенэндоваскулярной хирургии ЭД, есть ряд вопросов, требующих дальнейшего развития. К таким вопросам следует отнести, во-первых, усовершенствование методов рентгенэндоваскулярного лечения дистальной формы патологического венозного сброса, т.е. достижения полноценной эмболизации эмиссарных и циркулярных вен (венозных коллекторов при дистальной форме ПВД). Во-вторых, усовершенствование рентгенохирургических вмешательств на извитых, эктопических венах, врожденных венозных шунтах. В-третьих, лечение рецидивов ПВД.

Endovascular methods of diagnosis and treatment are widely used virtually in all fields of clinical medicine, including urology and andrology (in particular, in erectile dysfunction). According to the definition of World Health Organization, an erectile dysfunction (ED) is the inability to achieve and/or maintain an erection sufficient for satisfactory sexual intercourse, observed for more than 3–4 months (1). Recently, endovascular methods of diagnosis and treatment become widely used in the treatment of vasculogenic erectile dysfunction, together with other methods, which contributes to the radical solution of this problem.

Erectile dysfunction should be considered not only as a medical nosology. The problem of impotence goes far beyond medicine, representing a combination of psychological, social and demographic aspects. So, ED cure, firstly, relieves the patient not only from medical problem, but also from psychological burden related to the disease, and secondly, restores the reproduction ability, which is of utmost importance for demographics.

According to statistical data, the prevalence of impotence in the general male population of all ages is about 50%. It should be specifically noted that among adult men of various ages, the causes of impotence may vary significantly with a tendency to increase with age. Impotence may be psychogenic (~20%) and organic (80%). Organic cases are divided into neurogenic, hormonal, metabolic, mixed and vasculogenic (2). Vasculogenic ED, in its turn, is divided in two groups that are radically different in

terms of vascular component: arterial and venous. Venous ED is caused by venous drainage disorder (VDD) and is more frequently observed in men aged under 40 (3). At an older age, either atherogenic type is noted, caused by atherosclerotic stenosing-occlusive lesions of arteries supplying the penis, or a mixed type, when diabetes mellitus is added to the above-mentioned cause (4).

As we have already noted, in arterial ED, the cause of impotence is stenotic – occlusive disorder of arterial vessels supplying the penis (Fig. 1). These vessels include internal iliac artery, internal pudendal artery, artery of penis, internal (cavernous) artery and, to a lesser extent, dorsal artery of penis. Due to the stenosis of any of the mentioned vessels, blood filling of cavernous bodies, i.e., main mechanism of erection is impaired (5). The progression of the stenotic -occlusive atherosclerotic process in these vessels of the reproductive system results in irreversible changes, consisting in endothelial vascular dysfunction, fibrosis and sclerosis of the cavernous bodies (6). Arterial insufficiency that appeared as a result of the above the processes, is initially manifested as slowed increase of the duration of penis tension (i.e., tumescence) before sexual intercourse. In the future, the disease progresses more significantly, which is manifested by a gradual decrease of tumescence ability up to its complete absence.

To better imagine the mechanism of the second type of vasculogenic ED, one has to understand the functional anatomy of the penile ve-

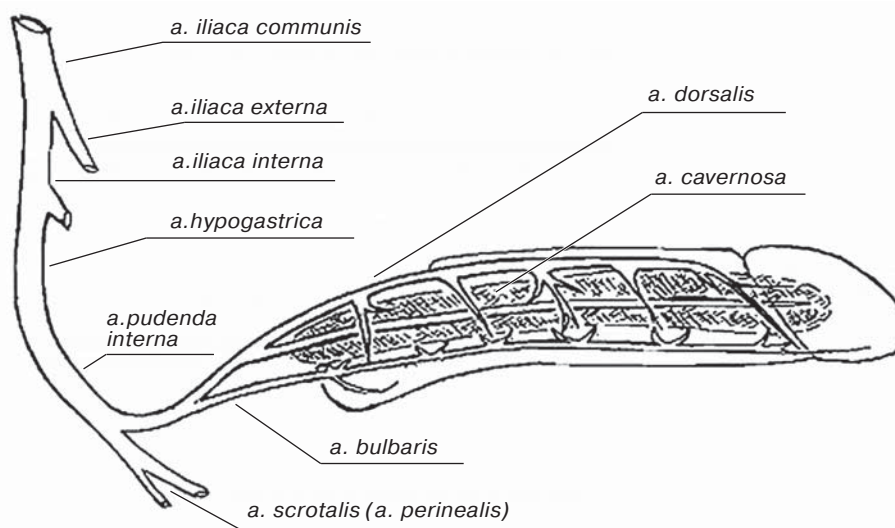


Fig. 1. Anatomy of the arterial blood supply of the penis. [Tiktinsky O.L., Mikhailichenko V.V. Somatogenic sexual disorders. (in Russian) [e-publication] URL: https://medbe.ru/materials/andrologiya/somatogennye-seksualnye-rasstroystva/?PAGEN_2=10]

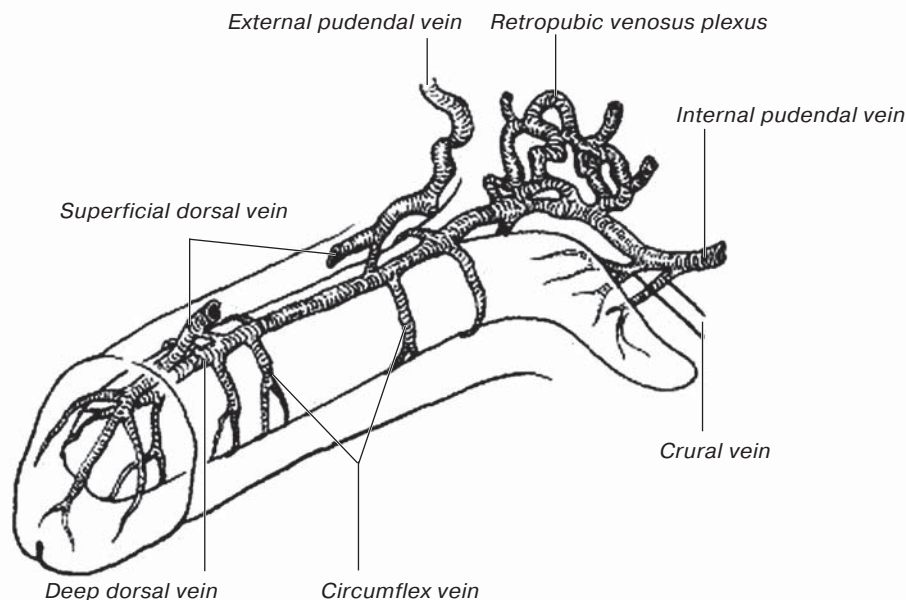


Fig. 2. Anatomy of the penile venous system [5].

nous system (Fig. 2). As known, there are two ways of venous blood outflow from the penis after detumescence. The first way: emissary and circular veins originate from the distal parts of cavernous bodies then form the infrathecal venous plexus draining into the deep dorsal vein, which in turn, drains into retroprostatic plexus, and further - into the deep pudendal vein and the system of internal iliac veins. The second way: the outflow of venous blood from the proximal parts of cavernous bodies is carried out through deep cavernous veins, which drain into the retroprostatic plexus (8). Meanwhile, in case of vasculogenic impotence, a pathological premature (before the end of sexual intercourse) shunting of venous blood from cavernous bodies occurs, through the natural and in some cases, abnormal pathways of venous outflow, such as ectopic veins and bypasses (9). Premature drainage is clinically manifested as the following pathognomonic signs: unstable erection, weakening or disappearance of erection in clinostasis and strengthening in orthostasis; early and premature detumescence, detumescence without ejaculation (7).

Clinical diagnosis is based on the analysis of patient's complaints and medical history. When questioning the patient, it is necessary to consider his age, the presence of risk factors for atherosclerosis, of diabetes mellitus, and of smoking habit. When collecting medical history, it is necessary to find out if the patient frequently practiced artificially prolonged sexual intercourses in the past, which may contribute

to the occurrence of abnormal venous drainage. The most standardized method for interviewing a patient and assessment of ED severity according to the clinical picture is the questionnaire "International Index of Erectile Function" (Table). The questionnaire consists of 5 items describing the signs of sexual dysfunction, which are scored by the interviewed patient. The resulting score helps to assess the presence and the severity of ED (10). Based on the clinical picture and medical history, it is possible to make a presumable differential diagnosis between arterial and venous types of vasculogenic ED, even before the use of instrumental diagnostic methods. Thus, the typical clinical signs of venous occlusive ED are unstable erection, weakening or disappearance of erection in clinostasis and strengthening in orthostasis, as well as detumescence without ejaculation. Whereas arterial ED is characterized by slow increase of penis tumescence before sexual intercourse (7, 11).

It should be noted that X-ray endovascular treatment of vasculogenic impotence requires an accurate diagnostic of nature, severity and topography of vascular disorder responsible for this pathological process. As a rule, arterial ED is diagnosed with such standard methods of cardiovascular system examination as US dopplerography and contrast-enhanced MSCT. These methods allow to confirm not only the presence of stenotic-occlusive lesions of the arteries supplying penis, but also to determine the severity and the extent of this lesion. As for

Table. International Index of Erectile Function, IIEF-5

	Very low/ Almost never or never	Low/Rarely (much less than in a half of cases)	Moderate/ Sometimes (approximately in a half of cases)	High/Often (much more than in a half of cases)	Very high/ Almost always or always
How do you rate your confidence that you could get and keep an erection?	1	2	3	4	5
When you had erections with sexual stimulation, how often were your erections hard enough for penetration?	1	2	3	4	5
During sexual intercourse, how often were you able to maintain your erection after you had penetrated (entered) your partner?	1	2	3	4	5
During sexual intercourse, how difficult was it to maintain your erection to completion of intercourse?	1	2	3	4	5
When you attempted sexual intercourse, how often was it satisfactory for you?	1	2	3	4	5

the accurate diagnosis of venous ED, it necessitates the use of ultrasound pharmacodopplerography of the penile blood flow. Firstly, this method allows to assess the peak systolic velocity, and, hence, to exclude or confirm the participation of arterial component in the ED pathogenesis. Secondly, this method allows to determine venous dysfunction manifested by an increase of the end-diastolic velocity in the cavernous veins and of the linear velocity in the deep dorsal vein, the increase of deep dorsal vein diameter, and by positive Valsalva test after injection of a vasoactive agent (12, 13). MSCT-pharmacocavernosography is one of the important diagnostic methods for venous ED. In order to exclude erroneous results of ultrasound examinations, MSCT pharmacocavernosography utilizes the method of a vasoactive agent injection. This method involves "artificial modeling" of the venous drainage disorder (VDD) process, which can confirm diagnosis and correct functional and anatomical mechanism of venous erectile dysfunction. The basis of this modeling is intracavernous injection of a vasoactive agent (prostaglandin E1) for the artificial initiation of an erection. The entire MSCT process, called pharmacocavernosography, consists of the following stages: 1) initial examination of the native phase; 2) measures to initiate an erection with prostaglandin E1 use. In some cases, administration of this agent is insufficient to achieve a full erection, and then saline is administered intracavernously to in-

crease the intracavernous pressure; 3) at the final stage, a hypoosmolar diluted contrast is administered intracavernously under the control of computer tomography (14, 15).

Medication treatment for different types of ED includes phosphodiesterase type 5 inhibitors, such as sildenafil and its later analogues (16).

Considering an important role of penis vascularization impairment in the pathogenesis of impotence, namely, disorders of both inflow and outflow of blood, methods of penile revascularization started to be used in the treatment of this condition. The first procedures for arterial ED were surgical interventions aimed at the restoration of an adequate arterial blood flow by creating arterio-arterial anastomoses between the inferior epigastric artery and the internal pudendal artery. These interventions were not widely adopted due to their low efficacy: in 1/4 of cases anastomoses were thrombosed in the early postoperative period, in a significant number of cases (~60%), non-optimal functioning of shunts was noted, while successful results were observed only in 30–33% of cases (5).

Further search for the methods of optimal penis revascularization led to the use of endovascular methods for impotence management. As in any other arterial system, balloon angioplasty and stenting are used to restore adequate blood flow in the penis-supplying arteries. In cases of internal iliac artery involvement,

the stenting procedure is indicated with any stents matching the diameter of affected segment of the vessel. When more distal parts of penis-supplying arteries are affected, namely, deep pudendal artery and deep penile artery, the balloon angioplasty of the involved vessel is performed without stenting, because anatomical and functional features of these arteries do not allow stenting this area (5, 17, 18, 19). In case of multilevel vascular lesion of penis-supplying arteries, it is possible to combine stenting with balloon angioplasty.

Another type of vasculogenic ED, namely, VDD, was also treated initially by surgical methods directed to block premature venous outflow from caverns by occlusion of venous collectors. For example, the distal blood shunting was corrected by surgical resection of the deep dorsal penile vein combined with the very thorough ligation of emissary and circular veins. However, it should be noted that the rate of positive results of dorsal vein surgery did not exceed 40%. It was due to the difficulty of isolation and ligation of all venous collectors (that is, emissary, circular and ectopic veins, and shunts as well). Even when a positive effect was achieved, it was short-term, and in the long term, the pathological blood shunting from caverns recurred. In another type of VDD, namely, in proximal shunting, goffering intervention on penis crus was used: through the perineal section, duplications of the tunica albuginea in area of penis crus along their ventral surface are placed, which allows to limit venous outflow and increase intracavernous pressure. This type of interventions is still used today because of its quite satisfactory results.

One more method of VDD treatment, that neither got widespread use, was laparoscopic clipping of periprostatic plexus veins (4, 20, 21).

Next stage in VDD treatment was endovascular embolization of the retroprostatic plexus, which is the most optimal pathogenetic method of correction of this pathology. Embolization of plexus veins is performed by intravascular coils. Access to the dorsal vein may be obtained either by the puncture or surgically (incision) through the dorsal vein. It should be noted that in cases of proximal type of venous shunting, it is possible to use endovascular approach. The approach may be transfemoral or transpenile (puncture of the dorsal vein). However, if when during the preoperative examination or at the control phlebography during surgery, the mixed (proximal-distal) type of the shunting is revealed, the incision of dorsal vein is per-

formed with subsequent embolization of the periprostatic venous plexus. The procedure is finalized by surgical ligation of emissary and circular veins (20, 21, 22, 23).

Of particular note are those cases where the underlying venous pathology causing VDD is more systemic and extended and can be associated with dysfunction of other veins of small pelvis. Examples include varicocele due to incompetence of the testicular vein, varicose disease of pelvic veins; syndromes of arteriovenous conflict (such as Nutcracker syndrome and May-Thurner syndrome). The improvement of the methods of venous ED treatment led to the emergence of hybrid and combined interventions which allow to correct all of the above pathologies simultaneously. Such single-step surgical interventions, firstly, are preferable for patients and, secondly, allow saving time and resources. Examples of such interventions are: endovascular antegrade vein occlusion of the prostatic plexus in combination with endovascular angioplasty and stenting of the common iliac vein; retrograde transfemoral endovascular embolization of the veins of prostatic plexus using transbasilar approach in combination with angioplasty and stenting of common iliac vein; embolization of testicular vein, retrograde transfemoral endovascular embolization of prostatic plexus veins (20, 24, 25).

If during diagnostic tests, particularly contrast-enhanced MSCT, patients are diagnosed with marked venous tortuosity and varicosity, which may impede delivery of guidewire, venous catheter and intravascular coil to the target position, it is possible to perform embolization of the venous plexus and, if necessary, its sclerotherapy. This method of treatment is also used in cases of VDD recurrence caused, in most cases, by variability of individual anatomy of the venous collector in majority of cases, particularly, on the presence of ectopic veins and additional shunts. In such cases, it is reasonable to the administer the agents causing sclerosis of the venous plexus. 96% ethanol, 3% aethoxysklerol, butylcyanoacrylate, hystoacryl-lipiodol, or lauromacrogol may be used as a sclerosant (4, 20, 23).

Summarizing the problems related to ED diagnostics and treatment, it should be noted that erectile dysfunction is a widespread disease in adult male population caused by different factors, which are divided into psychogenic (~20%) and organic (80%) causes. The organic ones are divided into neurogenic, hormonal, metabolic, mixed, and vasculogenic. It should

be noted that the most prevalent is vasculogenic type of ED. Due to the modern medical options, ED diagnosis is not particularly difficult and is based on the use of ultrasound and computed tomography. For the ED treatment, pharmacological, surgical and endovascular methods are used. To date, endovascular methods are considered the most successful means of vasculogenic ED treatment, they allow to achieve the complete and long-term correction of this condition. However despite the existing achievements in endovascular surgery for ED,

there are some issues requiring further development. These issues include, firstly, improvement of endovascular methods of treatment for the distal type of abnormal venous shunting treatment, i.e., achievement of the complete embolization of emissary and circular veins (venous collectors in case of distal VDD). Secondly, improvement of endovascular interventions on tortuous, ectopic veins, congenital venous shunts is necessary. Thirdly, it is necessary to improve the methods used for the treatment of VDD recurrence.

Список литературы [References]

- World Health Organization. Men, ageing and health: achieving health across the life span. 1999: 41.
- Российское общество урологов: Клинические рекомендации. Эректильная дисфункция. 2021: 6–7. Russian urologist society Clinical recommendations. Erectile dysfunction. 2021: 6–7. (In Russian)
- Nguyen H.M.T., Gabrielson A.T., Hellstrom W.J.G. Erectile Dysfunction in Young Men-A Review of the Prevalence and Risk Factors. *Sex. Med. Rev.* 2017, 5 (4), 508–520. <http://doi.org/10.1016/j.sxmr.2017.05.004>
- DeVries J.J., Zimmer K.L., Walsh M.E. Coexistence of vasculogenic erectile dysfunction and peripheral artery disease. *J. Vasc. Nurs.* 2020, 38 (3), 160–162. <http://doi.org/10.1016/j.jvn.2020.07.005>.
- Жуков О.Б., Васильев А.В., Жуматаев М.Б. Новые методы лечения васкулогенной эректильной дисфункции. *Андрология и генитальная хирургия.* 2018, 19 (2), 8–68. <http://doi.org/10.17650/2070-9781-2018-19-2-58-68>
- Zhukov O.B., Vasilyev A.E., Zhumataev M.B. New treatment approaches for vasculogenic erectile dysfunction. *Andrology and Genital Surgery.* 2018, 19 (2), 58–68. <https://doi.org/10.17650/2070-9781-2018-19-2-58-68> (In Russian)
- Matsui H., Sopko N.A., Hannan J.L., Hannan J.L. Pathophysiology of erectile dysfunction. *Curr. Drug Targets.* 2015, 16 (5), 411–419. <http://doi.org/10.2174/138945011605150504114041>
- Калинченко С.Ю., Тюзиков И.А. Практическая андрология. М.: Практическая медицина, 2009, 199–203. Kalinchenko S.Yu., Tyuzikov I. A. Practical andrology. M.: Practicheskaya Meditsina (Practical medicine), 2009, 199–203. (In Russian)
- Курбатов Д.Г., Лепетухин А.Е., Дубский С.А., Ситкин И.И. Рентгенэндоваскулярная окклюзия вен простатического сплетения – новая альтернативная технология в лечении веногенной эректильной дисфункции. *Consilium medicum.* 2014, 16 (7), 16–21. Kurbatov D.G., Lepetukhin A.E., Dubskiy S.A., Sitkin I.I. Rentgenendovaskulyarnaya okklyuziya ven prostاتichesкого spleniya – novaya al'ternativnaya tekhnologiya v lechenii venogennoy erektil'noy disfunktsii. *Consilium medicum.* 2014, 16 (7), 16–21. (In Russian)
- Kim E.D., Owen R.C., White G.S et al. Endovascular treatment of vasculogenic erectile Dysfunction. *Asian J. Androl.* 2015, 17 (1), 40–43. <http://doi.org/10.4103/1008-682x.143752>
- Rosen R.C., Cappelleri J.C., Gendrano N. The International Index of Erectile Function (IIEF): a state-of-the-science review. *Int. J. Impot. Res.* 2002, 14 (4), 226–244. <http://doi.org/10.1038/sj.ijir.3900857>
- Ludwig W., Phillips M. Organic causes of erectile dysfunction in men under 40. *Urol. Int.* 2014, 92 (1), 1–6. <http://doi.org/10.1159/000354931>
- Каприн А.Д., Костин А.А., Круглов Д.П., Попов С.В., Кульченко Н.Г., Мангутов Ф.Ш. Современные методы инструментальной диагностики васкулогенной эректильной дисфункции. *Инструментальная и клиническая урология.* 2016, 3, 102–110. Kaprin A.D., Kostin A.A., Kruglov D.P., Popov S.V., Kul'chenko N.G., Mangutov F.Sh. Modern methods of instrumental diagnostics of vasculogenic erectile dysfunction. *Experimental and Clinical Urology.* 2016, 3, 102–110. (In Russian)
- Sikka S.C., Hellstrom W.J.G., Brock G. Standardization of vascular assessment of erectile dysfunction: standard operating procedures for duplex ultrasound. *J. Sex. Med.* 2013, 10 (1), 120–129. <http://doi.org/10.1111/j.1743-6109.2012.02825.x>
- Tianhe Ye., Jun Li., Lingli Li., Lian Yang. Computed tomography cavernosography combined with volume rendering to observe venous leakage in young patients with erectile dysfunction. *Br. J. Radiol.* 2018, 91 (1091), 20180118. <http://doi.org/10.1259/bjr.20180118>
- Попов С.В., Орлов И.Н., Гарачах И.Н. Собственный опыт применения мультиспиральной динамической компьютерной фармакокавернозографии в диагностики веногенной эректильной дисфункции. *Экспериментальная и клиническая урология.* 2019, 4, 74–79. <http://doi.org/10.29188/2222-8543-2019-11-4-74-79>
- Popov S.V., Orlov I.N., Garapach I.A., Grin E.A., Malevich S.M., Gulko A.M., Topuzov T.M., Kyzlasov P.S. Own experience in the use of multispiral dynamic computer pharmacocavernosography in the diagnosis of venogenic erectile dysfunction. *Experimental and clinical urology.* 2019, 4, 74–79. <http://doi.org/10.29188/2222-8543-2019-11-4-74-79> (In Russian)
- Goldstein I., Burnett A.L., Rosen R.C. et al. The Serendipitous Story of Sildenafil: An Unexpected Oral Therapy for Erectile Dysfunction. *Sex Med. Rev.* 2019, 7 (1), 115–128. <http://doi.org/10.1016/j.sxmr.2018.06.005>

17. Sangiorgi G., Pizzuto A., Diehm N. Endovascular therapy for erectile dysfunction: current knowledge and future perspectives. *Minerva Cardiol. Angiol.* 2021, 69 (5), 579–595. <http://doi.org/10.23736/S2724-5683.20.05136-1>
18. Piegza M., Paterak M., Błachut M., Piegza J. Modern endovascular treatment methods for erectile dysfunction: a critical analysis. *Wiad Lek.* 2020, 73 (9, cz. 2), 2049–2055. <http://doi.org/10.36740/WLek202009229>
19. Benaragama K.S., Singh A.A., Taj T. Erectile Dysfunction in Peripheral Vascular Disease: Endovascular Revascularization as a Potential Therapeutic Target. *Vasc. Endovasc. Surg.* 2020, 54 (8), 707–711. <http://doi.org/10.1177/1538574420952923>
20. Капто А.А., Колединский А.Г. Эмболизация вен простатического сплетения в лечении веногенной эректильной дисфункции. *Экспериментальная и клиническая урология.* 2019, 1, 90–94. <http://doi.org/10.29188/2222-8543-2019-11-1-90-94>
 Kapto A.A., Koledinskiy A.G. Embolization of the veins of the prostatic plexus in the treatment of venous erectile dysfunction (clinical cases). *Experimental and clinical urology.* 2019, 1, 90–94. <http://doi.org/10.29188/2222-8543-2019-11-1-90-94> (In Russian)
21. Курбатов Д.Г., Лепетухин А.Е., Дубский С.А., Ситкин И.И. Применение методов ангиохирургии в лечении веногенной эректильной дисфункции. *Урология.* 2013, 6, 40–46.
 Kurbatov D.G., Lepetukhin A.E., Dubsky S.A., Sitkin I.I. Application of methods of angiosurgery for the treatment of venogenic erectile dysfunction. *Urologiia.* 2013, 6, 40–46. (In Russian)
22. Doppalapudi S.K., Wajswol E., Shukla P.A. Endovascular Therapy for Vasculogenic Erectile Dysfunction: A Systematic Review and Meta-Analysis of Arterial and Venous Therapies. *J. Vasc. Interv. Radiol.* 2019, 30 (8), 1251–1258.e2. <http://doi.org/10.1016/j.jvir.2019.01.024>
23. Hoppe H., Diehm N. Percutaneous Treatment of Venous Erectile Dysfunction. *Front. Cardiovasc. Med.* 2021, 7, 626943. <http://doi.org/10.3389/fcvm.2020.626943>
24. Капто А.А. Комбинированные рентгенхирургические операции в лечении веногенной эректильной дисфункции. *Урологические ведомости.* 2019, 9 (S), 43–44.
 Kapto A.A. Combined radiosurgical interventions in the treatment of venogenic erectile dysfunction. *Urologicheskiye vedomosti (Urological journal).* 2019, 9 (S), 43–44. (In Russian)
25. Povelitsa E.A., Bystrenkov A.V., Shesternya A.M., Parkhomenko O.V. Endovascular correction of venogenic erectile dysfunction in May–Thurner syndrome (clinical case). *Andrology and genital surgery.* 2019, 20 (4), 45–51. <http://doi.org/10.17650/2070-9781-2019-20-4-45-51>

Сведения об авторах [Authors info]

Лукьянова Марина Евгеньевна – ассистент кафедры интервенционной кардиоангиологии ФГАОУ ВО Первый МГМУ имени И.М. Сеченова Минздрава России (Сеченовский Университет), Москва.

* **Адрес для переписки:** Лукьянова Марина Евгеньевна – 101000 Москва, Сверчков пер., 5. Научно-практический центр интервенционной кардиоангиологии.

Marina E. Lukyanova – Assistant Lecturer at the Department of Interventional Cardioangiology, Federal Research and Practical Center of Interventional Cardioangiology, I.M. Sechenov First Moscow State Medical University (Sechenov University), Moscow.

* **Address for correspondence:** Marina E. Lukyanova – 5, Sverchkov pereulok, Moscow 101000, Russia. Moscow City Center of Interventional Cardioangiology.

Статья получена 16 августа 2022 г.
Manuscript received on August 16, 2022.

Принята в печать 1 октября 2022 г.
Accepted for publication on October 1, 2022.