

Международный
журнал
интервенционной
кардиоангиологии

ISSN 1727-818X (Print)
ISSN 2587-6198 (Online)

№ 67
2021

International Journal
of Interventional
Cardioangiology

Читайте в номере:


Влияние реvascularизации
внутренней сонной артерии
путем стентирования
или эндартерэктомии на
микроциркуляцию глаза
(по данным оптической
когерентной томографии)


Д.Г. Иоселиани, Н.С. Боша, Т.С. Сандодзе,
А.В. Азаров, С.П. Семитко

Read in this issue:

The effects of internal carotid artery
revascularization via stenting
or carotid endarterectomy
on ocular microcirculation
(measured by optical
coherence tomography)

D.G. Iosseliani, N.S. Boshia, T.S. Sandodze,
A.V. Azarov, S.P. Semitko





PUTNIY

Стент коронарный
с лекарственным покрытием
«Сиролимус»


Регистрационное удостоверение
№ РЗН 2020-12264 от 09.10.2020



RAMA

Катетер Коронарный
Баллонный

Регистрационное удостоверение
№ РЗН 2021-13781 от 24.03.2021



NC RAMA

Катетер Коронарный
Баллонный

Регистрационное удостоверение
№ РЗН 2021-13781 от 24.03.2021



NASH

Стент коронарный
кобальт-хромовый

Регистрационное удостоверение
№ РЗН 2020-12315 от 14.10.2020



GRASPER

СТЕНТ-РЕТРИВЕР

СТЕНТ-РЕТРИВЕР ПРЕДНАЗНАЧЕН ДЛЯ УДАЛЕНИЯ ТРОМБОВ ИЗ СОСУДОВ ГОЛОВНОГО МОЗГА ПРИ ЛЕЧЕНИИ ИШЕМИЧЕСКОГО ИНСУЛЬТА



Совместимый микрокатетер 0.021" (0.53 мм) для Grasper размерного ряда GS40LL и 0.027" (0.69 мм), для Grasper размерного ряда GS60LL



Нитиновый сетчатый каркас с оптимальной радиальной жесткостью хорошо повторяет контуры сосуда



Толкатель толщиной 0.41 мм и длиной 180 см для лучшей проводимости



Рентгеноконтрастные метки для лучшей визуализации

**БОЛЬШЕ
СПАСЕННЫХ
ЖИЗНЕЙ**

630090, Новосибирская область,
рабочий поселок Кольцово, ул. Технопарковая, д. 6
Тел.: 8 (383) 363-48-90

127055, г. Москва, ул. Суцешская, 27, стр. 2
Тел.: 8 (495) 374-99-07

www.angioline.ru

МЕЖДУНАРОДНЫЙ ЖУРНАЛ ИНТЕРВЕНЦИОННОЙ КАРДИОАНГИОЛОГИИ

№ 67-2021

Научно-практическое
издание Российского
научного общества
интервенционных
кардиоангиологов.
Год основания – 2002

Подписка
по интернет-версии
Объединенного каталога
«Пресса России» на сайтах
www.pressa-rf.ru
www.akc.ru
Подписной индекс E82182

Адрес в Интернете:
www.ijic.ru

Адрес редакции:
101000 Москва,
Сверчков пер., 5
Тел. (495) 624 96 36
Факс (495) 624 67 33

Переводы статей:
Бюро переводов МЕДТРАН

Оригинал-макет:
Издательство ВИДАР

Верстка:
Ю.А. Кушель

Корректор:
Т.И. Луковская

Редакция выражает
особую признательность
доктору и художнику
Георгию Гигинейшвили
за предоставленную
возможность размещения
на обложке журнала его
работы “Интервенционная
кардиоангиология”

Главный редактор Д.Г. Иоселиани

Заместители главного редактора:

А.В. Азаров (Москва)
А.М. Бабунашвили (Москва) – председатель РНОИК
С.П. Семитко (Москва)

Члены редколлегии

Д.А. Асадов (Москва)	А.Г. Колединский (Москва)
Э.Н. ДеМария (Сан-Диего, США)	А.Н. Самко (Москва)
В.В. Демин (Оренбург)	Ю.В. Суворова (Санкт-Петербург)
Д.В. Кандыба (Санкт-Петербург)	Н.В. Церетели (Москва)
И.А. Ковальчук (Москва)	Б.Е. Шахов (Нижний Новгород)
Я. Ковач (Лейчестер, Великобритания)	А. Эрглис (Рига, Латвия)

Редакционный совет

М.С. Аронов (Москва)	В.В. Кучеров (Обнинск)
Ю.В. Белов (Москва)	Б. Майер (Берн, Швейцария)
И.З. Борукаев (Нальчик)	В.В. Майсков (Москва)
И.В. Бузаев (Уфа)	С. Мета (Майами, США)
А. Ваханян (Париж, Франция)	Ж. Марко (Тулуза, Франция)
Ю.Д. Волынский (Москва)	А.Б. Миронков (Москва)
Ж.-Ш. Верне (Бордо, Франция)	М.К. Морис (Париж, Франция)
С.Л. Грайнс (Нью-Йорк, США)	С.-Дж. Парк (Сеул, Республика Корея)
Д.Г. Громов (Москва)	А.В. Покровский (Москва)
К. ДиМарио (Флоренция, Италия)	Ш. Сайто (Камакура, Япония)
Б.И. Долгушин (Москва)	П. Серраюс (Роттердам, Нидерланды)
Х. Зиверт (Франкфурт-на-Майне, Германия)	В.Е. Синицын (Москва)
В.А. Иванов (Красногорск)	И.И. Ситкин (Москва)
В.Н. Ильин (Москва)	В.К. Сухов (Санкт-Петербург)
О.Г. Каракулов (Пермь)	О.Е. Сухоруков (Москва)
М. Келтаи (Будапешт, Венгрия)	Л.С. Уанн (Милуоки, США)
Т.В. Кислухин (Самара)	Ж. Фажаде (Тулуза, Франция)
С.Б. Кинг (Атланта, США)	А.Ф. Хамидуллин (Казань)
К.Л. Козлов (Санкт-Петербург)	И.Е. Чернышева (Москва)
Л.С. Коков (Москва)	В.Н. Шиповский (Москва)
А. Коломбо (Милан, Италия)	

Ответственный секретарь
Е.Д. Богатыренко (Москва)

ISSN 1727-818X



9 771727 818001

INTERNATIONAL JOURNAL OF INTERVENTIONAL CARDIOANGIOLOGY

№ 67-2021

**“International Journal
of Interventional
Cardioangiology”
peer-reviewed scientific
and practical journal.
Founded in 2002**

Address of the Editions:

101000, Moscow,
Sverchkov per., 5
Phone (+7 495) 624 96 36
Fax (+7 495) 624 67 33

Website: www.ijic.ru

Translation:

Translation bureau
MEDTRAN

Prepared by:

VIDAR Publishing House

Computer makeup:

Yu. Kushel

Corrector:

T. Lukovskaya

Special gratitude to
George Guigineishvili,
doctor and artist,
for the offered opportunity
to put the photocopy
of his painting
“Interventional
Cardioangiology”
on the cover
of the magazine

Editor-in-Chief D.G. Iosseliani

Deputies Editors-in-Chief

A.V. Azarov (Moscow)
A.M. Babunashvili (Moscow) – President of RSICA
S.P. Semitko (Moscow)

Members of the Editorial Board

D.A. Asadov (Moscow)	A.G. Koledinsky (Moscow)
A.N. DeMaria (San Diego, USA)	A.N. Samko (Moscow)
V.V. Demin (Orenburg)	Yu.V. Suvorova (St. Petersburg)
D.V. Kandyba (St. Petersburg)	B.E. Shakhov (Nizhny Novgorod)
I.A. Kovalchuk (Moscow)	N.V. Tsereteli (Moscow)
J. Kovac (Leicester, United Kingdom)	A. Erglis (Riga, Latvia)

Editorial Council

M.S. Aronov (Moscow)	V.V. Kucherov (Obninsk)
Yu.V. Belov (Moscow)	B. Meier (Bern, Switzerland)
I.Z. Borukaev (Nalchik)	V.V. Mayskov (Moscow)
I.V. Buzaev (Ufa)	S. Mehta (Miami, USA)
A. Vahanian (Paris, France)	J. Marco (Toulouse, France)
Yu.D. Volynsky (Moscow)	A.B. Mironkov (Moscow)
J.Ch. Vernhet (Bordeaux, France)	M.C. Morice (Paris, France)
C.L. Grines (Atlanta, USA)	S.J. Park (Seoul, Republic of Korea)
D.G. Gromov (Moscow)	A.V. Pokrovsky (Moscow)
C. Di Mario (Florence, Italy)	S. Saito (Kamakura, Japan)
B.I. Dolgushin (Moscow)	P.W. Serruys (Rotterdam, the Netherlands)
H. Sievert (Frankfurt –on-Main, Germany)	V.E. Sinitsyn (Moscow)
V.A. Ivanov (Krasnogorsk)	I.I. Sitkin (Moscow)
V.N. Ilyin (Moscow)	V.K. Sukhov (St. Petersburg)
O.G. Karakulov (Perm)	O.E. Sukhorukov (Moscow)
M. Keltai (Budapest, Hungary)	L.S. Wann (Milwaukee, USA)
T.V. Kislukhin (Samara)	J. Fajadet (Toulouse, France)
S.B. King III (Atlanta, USA)	A.F. Khamudullin (Kazan)
K.L. Kozlov (St. Petersburg)	I.E. Chernysheva (Moscow)
L.S. Kokov (Moscow)	V.N. Shipovsky (Moscow)
A. Colombo (Milan, Italy)	

Executive Editor

E.D. Bogatyrenko

ISSN 1727-818X



9 771727 818001

Правление Российского научного общества интервенционных кардиоангиологов

Председатель

Бабунашвили А.М., Москва

Заместители председателя

Иоселиани Д.Г., Москва

Шахов Б.Е., Нижний Новгород

Члены правления

Азаров А.В., Москва

Араблинский А.В., Москва

Арустамян С.Р., Москва

Асадов Д.А., Москва

Балацкий О.А., Саратов

Бирюков С.А., Рязань

Бобков Ю.А., Москва

Болотов П.А., Москва

Борукаев И.З., Нальчик

Волков С.В., Москва

Волынский Ю.Д., Москва

Ганюков В.И., Кемерово

Громов Д.Г., Москва

Демин В.В., Оренбург

Долгушин Б.И., Москва

Ерошкин И.А., Одинцово

Жолковский А.В., Ростов-на-Дону

Зырянов И.П., Тюмень

Иванов А.В., Красногорск

Иванов В.А., Красногорск

Иванов П.А., Чита

Каракулов О.Г., Пермь

Кислухин Т.В., Самара

Клестов К.Б., Ижевск

Коваленко И.Б., Белгород

Ковальчук И.А., Москва

Козлов К.Л., Санкт-Петербург

Козлов С.В., Екатеринбург

Коков Л.С., Москва

Колединский А.Г., Москва

Коротков Д.А., Сыктывкар

Куртасов Д.С., Москва

Кучеров В.В., Москва

Лопотовский П.Ю., Красногорск

Мазаев В.П., Москва

Майсков В.В., Москва

Матчин Ю.Г., Москва

Миронков А.Б., Москва

Миронков Б. Л., Москва

Осиев А.Г., Москва

Павлов П.И., Ханты-Мансийск

Петросян К.В., Москва

Плеханов В.Г., Иваново

Поляков К.В., Хабаровск

Пурсанов М.Г., Москва

Самко А.Н., Москва

Семитко С.П., Москва

Ситкин И.И., Москва

Столяров Д.П., Красноярск

Суворова Ю.В., Санкт-Петербург

Сухов В.К., Санкт-Петербург

Сухоруков О.Е., Москва

Таразов П.Г., Санкт-Петербург

Тедеев А.К., Беслан

Хамидуллин А.Ф., Казань

Чеботарь Е.В., Нижний Новгород

Чернышева И.Е., Москва

Честухин В.В., Москва

Шарабрин Е.Г., Нижний Новгород

Шиповский В.Н., Москва

Шукуров Б. М., Волгоград

101000 Москва, Сверчков пер., 5

Научно-практический центр интервенционной кардиоангиологии

(секретарь РНОИК Е.Д. Богатыренко)

Тел.: +7 (495) 624-96-36, +7 (495) 625 32 16

Факс: +7 (495) 624-67-33

E-mail : elenita712@gmail.com

www.rnoik.ru

ПОЧЕТНЫЕ ЧЛЕНЫ Российского научного общества интервенционной кардиоангиологии

ВАХАНЯН Алек	Париж (Франция)
ВОЛЫНСКИЙ Юрий	Москва (РФ)
ГРАЙНС Синди Л.	Детройт (Мичиган, США)
ДЕМАРИЯ Энтони Н.	Сан-Диего (Калифорния, США)
ДОРРОС Джеральд	Феникс (Аризона, США)
ИОСЕЛИАНИ Давид	Москва (РФ)
КАТЦЕН Барри Т.	Майами (Флорида, США)
КИНГ Спенсер Б., III	Атланта (Джорджия, США)
КОЛОМБО Антонио	Милан (Италия)
КОНТИ Ч. Ричард	Гейнсвил (Флорида, США)
ЛЮДВИГ Йозеф	Эрланген (Германия)
МАЙЕР Бернхард	Берн (Швейцария)
МОРИС Мари-Клод	Париж (Франция)
ПРОКУБОВСКИЙ Владимир	Москва (РФ)
РИЕНМЮЛЛЕР Райнер	Грац (Австрия)
СЕРРАЮС Патрик В.	Роттердам (Нидерланды)
СИГВАРТ Ульрих	Женева (Швейцария)
СИМОН Рюдигер	Киль (Германия)
СУХОВ Валентин	Санкт-Петербург (РФ)
ФАЖАДЕ Жан	Тулуза (Франция)
ХОЛМС Дэвид Р.-мл.	Рочестер (Миннесота, США)
ШАХНОВИЧ Александр	Нью-Йорк (Нью-Йорк, США)
ЭРГЛИС Андрейс	Рига (Латвия)

Board of the Russian Society of Interventional Cardioangiology

President

Babunashvili A.M., Moscow

Vice-Presidents

Iosseliani D.G., Moscow

Shakhov B.E., Nijny Novgorod

Members

Azarov A.V., Москва
Arablinsky A.V., Moscow
Arustamian S.P., Moscow
Asadov D.A., Moscow
Balatsky O.A., Saratov
Biriukov S.A., Riazan
Bobkov Yu.A., Moscow
Bolotov P.A., Moscow
Borukaev I.Z., Nalchik
Volkov S.V., Moscow
Volynsky Yu.D., Moscow
Ganiukov V.I., Kemerovo
Gromov D.G., Moscow
Demin V.V., Orenburg
Dolgushin B.I., Moscow
Eroshkin I.A., Odinstovo
Zholkovsky A.V., Rostov-on-Don
Zyrianov I.P., Tiumen
Ivanov A.V., Krasnogorsk
Ivanov V.A., Krasnogorsk
Ivanov P.A., Chita
Karakulov O.G., Perm
Kislukhin T.V., Samara
Klestov K.B., Izhevsk
Kovalenko I.B., Belgorod
Kovalchuk I.A., Moscow
Kozlov K.L., St. Petersburg

Kozlov S.V., Yekaterinburg
Kokov L.S., Moscow
Koledinsky A.G., Moscow
Korotkov D.A., Syktyvkar
Kurtasov D.S., Moscow
Kucherov V.V., Moscow
Lopotovsky P.Yu., Krasnogorsk
Mazaev V.P., Moscow
Mayskov V.V., Moscow
Matchin Yu.G., Moscow
Mironkov A.B., Moscow
Mironkov B.L., Moscow
Osiev A.G., Moscow
Pavlov P.I., Khanty-Mansisk
Petrosian K.V., Moscow
Plekhanov V.G., Ivanovo
Polyakov K.V., Khabarovsk
Pursanov M.G., Moscow
Samko A.N., Moscow
Semitko S.P., Moscow
Sitkin I.I., Moscow
Stolyarov D.P., Krasnoyarsk
Suvorova Yu.V., St. Petersburg
Sukhov V.K., St. Petersburg
Sukhorukov O.E., Moscow
Tarazov P.G., St. Petersburg
Tedeev A.K., Beslan
Khamidullin A.F., Kazan
Chebotar E.V., Nijny Novgorod
Chernysheva I.E., Moscow
Chestukhin V.V., Moscow
Sharabrin E.G., Nijny Novgorod
Shipovsky V.N., Moscow
Shukurov B.M., Volgograd

Russia, 101000, Moscow, Sverchkov per., 5
Moscow City Center of Interventional Cardioangiology
(Secretary of RSICA E. Bogatyrenko)
Phone: +7 (495) 624 96 36, +7 (495) 625 32 16
Fax+7 (495) 624-67-33
E-mail : elenita712@gmail.com
Website: www.rnoik.ru

HONORARY MEMBERS of Russian Society of Interventional Cardioangiology

COLOMBO Antonio	Milan, Italy
CONTI, C. Richard	Gainesville, Florida, USA
DEMARIA Anthony N.	San-Diego, California, USA
DORROS Gerald	Phoenix, Arizona, USA
ERGLIS Andrejs	Riga, Latvia
FAJADET Jean	Toulouse, France
GRINES Cindy L.	Detroit, Michigan, USA
HOLMES David R., Jr.	Rochester, Minnesota, USA
IOSSELIANI David	Moscow, Russian Federation
KATZEN, Barry T.	Miami, USA
KING Spencer B., III	Atlanta, Georgia, USA
LUDWIG Josef	Erlangen, Germany
MEIER Bernhard	Bern, Switzerland
MORICE Marie-Claude	Paris, France
PROKUBOVSKY Vladimir	Moscow, Russian Federation
RIENMULLER Rainer	Graz, Austria
SERRUYS Patrick W.	Rotterdam, Netherlands
SHAKNOVICH Alexander	New York, New York, USA
SIGWART Ulrich	Geneva, Switzerland
SIMON Rudiger	Kiel, Germany
SUKHOV Valentin	St. Petersburg, Russian Federation
VAHANIAN Alec	Paris, France
VOLYNSKY Youry	Moscow, Russian Federation

СОДЕРЖАНИЕ

ИНТЕРВЕНЦИОННАЯ КАРДИОЛОГИЯ

Проксимальный и дистальный лучевые доступы при проведении эндоваскулярных вмешательств у больных с ОКС

*А.Л. Каледин, И.Н. Кочанов, В.Н. Ардеев, Т.Я. Бурак,
С.С. Селецкий, Р.О. Головчанский, П.С. Подметин* 10

Наш опыт устранения дислокации и миграции стентов во время эндоваскулярных вмешательств на коронарных артериях

Б.М. Шукуров, В.И. Кравцов, В.Н. Уфимцев 26

ИНТЕРВЕНЦИОННАЯ АНГИОЛОГИЯ

Влияние реваскуляризации внутренней сонной артерии путем стентирования или эндартерэктомии на микроциркуляцию глаза (по данным оптической когерентной томографии)

Д.Г. Иоселиани, Н.С. Боша, Т.С. Сандодзе, А.В. Азаров, С.П. Семитко 37

КЛИНИЧЕСКОЕ НАБЛЮДЕНИЕ

Чрескожное коронарное вмешательство у пациента с острым инфарктом миокарда, осложненным полной поперечной блокадой

Г.Р. Аскерханов, А.А. Дубаев, М.Н. Садыки, И.А. Бадышев, М.А. Дадашева 49

ЮБИЛЕЙ

70 лет Борису Ивановичу Долгушину 55

CONTENTS

INTERVENTIONAL CARDIOANGIOLOGY

- Proximal and distal radial access for endovascular interventions in patients with ACS
*A.L. Kaledin, I.N. Kochanov, V.N. Ardeev, T.Ya. Burak,
S.S. Seletskiy, P.O. Golovchanskyi, P.S. Podmetin* 10
- Our experience with the management of dislocation and migration of stents
during endovascular interventions on coronary arteries
B.M. Shukurov, V.I. Kravtsov, V.N. Ufimtsev 26

INTERVENTIONAL ANGIOLOGY

- The effects of internal carotid artery revascularization via stenting
or carotid endarterectomy on ocular microcirculation
(assessed by optical coherence tomography)
D.G. Iosseliani, N.S. Boshva, T.S. Sandodze, A.V. Azarov, S.P. Semitko 37

CLINICAL CASE

- Percutaneous Coronary Intervention (PCI) in a patient with acute myocardial infarction
complicated by complete atrioventricular heart block
G.R. Askerkhanov, A.A. Dubaev, M.N. Sadyki, I.A. Badyshev, M.A. Dadasheva 49

ANNIVERSARY

- Boris I. Dolgushin 70th anniversary 55

Yukon Chrome PC

10 ЛЕТ
БЕЗОПАСНОСТИ

NGS-07.020

На правах рекламы. Товар сертифицирован.
Регистрационное удостоверение № PZN.2021/14899 от 21.07.2021

- Уникальная микропористая поверхность стента PEARL Surface обеспечивает ускоренную эндотелизацию и способствует снижению риска тромбозов и рестенозов
- Стент с 10-летней историей клинических наблюдений, подтвердивших его эффективность и безопасность
- Входит в список наиболее изученных стентов нового поколения с лекарственным покрытием, рекомендованных ESC/EACTS для реваскуляризации миокарда

Информация предназначена для медицинских и фармацевтических работников.
Для получения более подробной информации обращайтесь в ООО «Стентекс»

ПРОИЗВОДИТЕЛЬ

translumina

Translumina GmbH («Транслюмина ГмбХ»)
Neue Rottenburger Strasse 50 72379 Hechingen
Germany, (Нойе Ротенбургер штрассе 50, 72379,
Хехинген, Германия)

+49 7471 98 94-0, +49 7471 98 94-380
info@translumina.de, www.translumina.de

ПОСТАВЩИК / УПОЛНОМОЧЕННЫЙ ПРЕДСТАВИТЕЛЬ ПРОИЗВОДИТЕЛЯ НА ТЕРРИТОРИИ РФ

STENTEX

ООО «Стентекс»
Россия, 121205, город Москва,
территория Сколково
инновационного центра, ул. Сикорского, д. 11

+7 (495) 800-77-71, +7 (495) 276-04-06
info@stentex.ru, www.stentex.ru

Проксимальный и дистальный лучевые доступы при проведении эндоваскулярных вмешательств у больных с ОКС

А.Л. Каледин^{1*}, И.Н. Кочанов¹, В.Н. Ардеев^{1, 2}, Т.Я. Бурак¹,
С.С. Селецкий¹, Р.О. Головчанский¹, П.С. Подметин¹

¹ ФГБОУ ВО «Северо-Западный государственный медицинский университет им. И.И. Мечникова», Санкт-Петербург, Россия

² ГБУЗ ЛО «Всеволожская КМБ», Всеволожск, Ленинградская обл., Россия

Цель исследования: сравнение эффективности и безопасности дистального и проксимального лучевых доступов при проведении коронарных эндоваскулярных вмешательств у больных с острым коронарным синдромом с оценкой “non-inferiority”/“superiority” дистального лучевого доступа.

Материал и методы. Проведен анализ у 476 больных с острым коронарным синдромом. Сравнивались эффективность и безопасность лучевых артериальных доступов в дистальных отделах (анатомическая табакерка и тыл кисти) и в проксимальном отделе (предплечье) в период госпитализации. Эффективность оценивалась по следующим параметрам: техническая неудача катетеризации лучевой артерии и конверсия доступа, время катетеризации артерии доступа, время от поступления больного в рентгеноперационную до проведения манипуляций на инфарктсвязанной артерии. Безопасность оценивалась по наличию или отсутствию локальных геморрагических осложнений, повреждению стенки лучевой артерии и посткатетеризационной окклюзии лучевой артерии.

Выводы. У больных с острым коронарным синдромом при проведении эндоваскулярных вмешательств дистальный лучевой доступ по показателю “эффективность” был не хуже по сравнению с проксимальным лучевым доступом, а по показателю “безопасность” – лучше. Конверсия доступа чаще встречалась при дистальном лучевом доступе. Время катетеризации лучевой артерии при проксимальном и дистальном лучевых доступах не имело достоверного отличия. Локальные геморрагические осложнения чаще наблюдались при дистальном лучевом доступе. Частота окклюзий лучевой артерии при проксимальном лучевом доступе была выше. Длительность эндоваскулярного коронарного вмешательства не влияла на риск возникновения посткатетеризационной окклюзии лучевой артерии.

Ключевые слова: лучевая артерия, анатомическая табакерка, тыл кисти, острый коронарный синдром, окклюзия лучевой артерии

Proximal and distal radial access for endovascular interventions in patients with ACS

A.L. Kaledin^{1*}, I.N. Kochanov¹, V.N. Ardeev^{1, 2}, T.Ya. Burak¹,
S.S. Seletskiy¹, P.O. Golovchanskyi¹, P.S. Podmetin¹

¹ I.I. Mechnikov NorthWestern State Medical University; 47 Piskarevskiyi prospekt, Saint-Petersburg, 191015, Russian Federation

² Vsevolzhskaya Clinical Interdistrict Hospital, 20 Koltushskoe shosse, Vsevolzhsk, 188643, Russian Federation

Objective. To compare efficacy and safety of distal and proximal radial accesses during coronary endovascular interventions in patients with acute coronary syndrome with a “non-inferiority”/“superiority” assessment of the distal radial access.

Materials and methods. The analysis was performed in 476 patients with acute coronary syndrome. The efficacy and safety of radial arterial accesses in the distal parts (anatomical snuffbox and back of the hand) and in the proximal part (forearm) during hospitalization were compared. Efficacy was assessed by the following parameters: technical failure of radial artery catheterization and access conversion, time of access artery catheterization, time from patient admission to the X-ray operating room to manipulations on the infarct-associated artery. Safety was assessed by the presence or absence of local hemorrhagic complications, damage of the radial artery wall, and post-catheterization occlusion of the radial artery.

Conclusions. *In patients with acute coronary syndrome, endovascular interventions with the distal radial access were non-inferior to the proximal radial access in terms of “efficacy”, and superior in terms of “safety”. Access conversion was observed more frequently with distal radial access. The time of radial artery catheterization with proximal or distal radial accesses did not differ significantly. Local hemorrhagic complications were observed more frequently with distal radial access. Incidence of radial artery occlusions was higher with proximal radial access. Duration of endovascular coronary intervention did not affect the risk of post-catheterization occlusion of the radial artery.*

Keywords: *radial artery, anatomical snuffbox, back of the hand, acute coronary syndrome, radial artery occlusion*

Сокращения

ДЛД – дистальный лучевой доступ

ЛА – лучевая артерия

ЛААТ – лучевая артерия анатомической табакерки

ЛАП – лучевая артерия предплечья

ЛАТК – лучевая артерия тыла кисти

ЛД – лучевой доступ

ОКС – острый коронарный синдром

ОКСбпST – острый коронарный синдром без подъема сегмента ST

ОКСпST – острый коронарный синдром с подъемом сегмента ST

ПКОЛА – посткатетеризационная окклюзия лучевой артерии

ПЛД – проксимальный лучевой доступ

Краткий тезис

Оценивалась эффективность и безопасность дистального и проксимального лучевых доступов у 476 больных с острым коронарным синдромом. Дистальный лучевой доступ по показателю “эффективность” был не хуже по сравнению с проксимальным лучевым доступом, а по показателю “безопасность” – лучше. Конверсия доступа чаще встречалась при дистальном лучевом доступе. Время катетеризации лучевой артерии при проксимальном и дистальном лучевых доступах не имело достоверного отличия. Локальные геморрагические осложнения чаще наблюдались при дистальном лучевом доступе. Частота окклюзий лучевой артерии при проксимальном лучевом доступе была выше. Длительность эндоваскулярного коронарного вмешательства не влияла на риск возникновения посткатетеризационной окклюзии лучевой артерии.

Введение

Лучевой артериальный доступ прочно закрепил свои позиции при эндоваскулярном лечении коронарных артерий, и связано это, в первую очередь, с безопасностью лучевого доступа (ЛД). В связи с этим ЛД рассма-

тривается как метод по умолчанию при эндоваскулярных коронарных процедурах (1, 2).

Поиск альтернативы традиционному ЛД (проксимальный лучевой доступ – ПЛД), при котором катетеризируется лучевая артерия предплечья (ЛАП), привел к разработке иных вариантов катетеризации лучевой артерии (ЛА). Одним из таких вариантов стала катетеризация лучевой артерии в области анатомической табакерки (ЛААТ) (3), другим – лучевой артерии тыла кисти (ЛАТК) (4) (рис. 1).

Отличительным свойством дистального ЛД (ДЛД) от ПЛД является то, что при ДЛД место катетеризации ЛА расположено дистальнее отхождения ветви ЛА, формирующей поверхностную ладонную дугу. Это позволяет минимизировать риск тромбоза и окклюзии ЛАП в случае окклюзии ЛААТ или ЛАТК, так как антеградный кровоток по ЛАП может быть сохранен за счет оттока по поверхностной ладонной дуге (4).

ЛААТ и ЛАТК, хотя и относятся к единому артериальному бассейну, имеют отличительные свойства. ЛААТ имеет четкие анатомические ориентиры, фиксированное положение на “костной” основе, что, вероятно, может быть причиной возникновения посткатетеризационной окклюзии лучевой артерии (ПКОЛА) в месте ее катетеризации при проведении механической компрессии во время гемостаза. При катетеризации ЛАТК, где артерия окружена мягкими тканями, вероятность компрессионного компонента возникновения ПКОЛА меньше, однако ее топографо-анатомические характеристики делают катетеризацию ЛА более сложной (4). Следует отметить, что ранее было описано использование ДЛД именно с целью реканализации ПКОЛА предплечья (5).

В нашем отделении с 2013 г. ДЛД рутинно используется для проведения эндоваскулярных вмешательств, осваивается и оптимизируется техника пункции и катетериза-

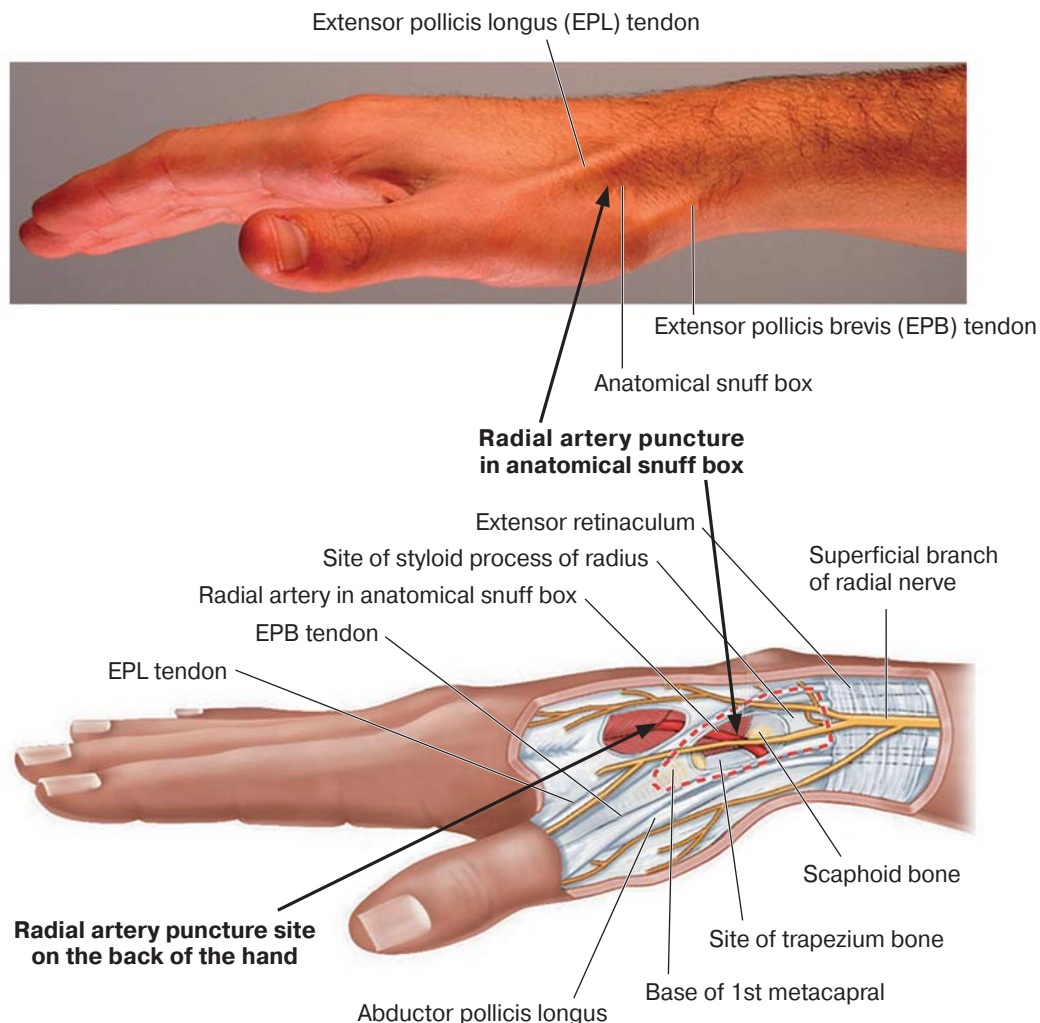


Рис. 1. Место катетеризации ЛА кисти (указано черными стрелками). Приведено по www.anatomynote.com

ции ЛААТ и ЛАТК, проводится анализ осложнений, связанных с этими доступами (3). В данном исследовании проводится анализ ЛД у больных с острым коронарным синдромом (ОКС).

Цель исследования: сравнение эффективности и безопасности дистального и проксимального лучевых доступов при проведении коронарных эндоваскулярных вмешательств у больных с ОКС с оценкой “non-inferiority”/“superiority” ДЛД.

Задачи

1. Оценить эффективность ДЛД с точки зрения неудачи катетеризации ЛА и конверсии доступа, времени катетеризации ЛА, времени “стол-баллон”.

2. Оценить безопасность ДЛД с точки зрения частоты развития локальных осложнений (геморрагические осложнения, повреждение стенки артерии, ПКОЛА).

3. Исследовать зависимость длительности эндоваскулярного вмешательства и риска возникновения ПКОЛА.

Материал и методы

Дизайн исследования

Это проспективное нерандомизированное одноцентровое исследование пациентов с ОКС, перенесших эндоваскулярное коронарное вмешательство с использованием ПЛД и ДЛД. Сравнивались эффективность и безопасность лучевых артериальных доступов в дистальных отделах (анатомическая табакерка и тыл кисти) и в проксимальном отделе (предплечье) в период госпитализации.

В период 2019–2020 гг. в исследование было включено 496 больных с ОКС. Из них 259 больных с ОКС с подъемом сегмента ST (ОКСпST) и 237 больных с ОКС без подъема сегмента ST (ОКСбпST). Исключено из

исследования 20 больных. Анализ проведен у 476 больных (251 больной с ОКСпST и 225 больных с ОКСбпST). Процедура проводилась врачами, имеющими опыт более 300 катетеризаций ЛАП и ЛА кисти.

Предварительная оценка перед исследованием

Пальпаторно проводилась оценка пульсации ЛА на предплечье и пульсация артерии в локтевой ямке. Выбор артерии доступа осуществлялся по следующему принципу. При наличии хорошо определяемой (пальпаторно) пульсации ЛА на тыле кисти выбором места катетеризации ЛА являлся тыл кисти. При отсутствии пульсации ЛА на тыле кисти оценивалась пульсация ЛААТ. При наличии пульсации ЛААТ проводилась ее катетеризация. При отсутствии пульсации ЛААТ и наличии пульсации проксимального отдела ЛА проводилась ее катетеризация на предплечье.

Эффективность оценивалась по следующим параметрам: техническая неудача катетеризации ЛА и конверсия доступа, время катетеризации ЛА, время от поступления больного в рентгеноперационную до проведения манипуляций на инфарктсвязанной артерии (время “стол–баллон”).

В случае неудачной попытки катетеризации ЛА или невозможности проведения эндоваскулярного коронарного вмешательства через катетеризированную ЛА проводилась конверсия доступа. Выделены два варианта конверсии доступа:

1) неудачная попытка пункции и катетеризации ЛА. В случае если при конверсии доступа использовалась ЛА на другой руке или катетеризация проводилась в другом месте ЛА, больной включался в исследование. Если ЛА не использовалась, больной исключался из исследования;

2) невозможность завершить процедуру из-за анатомических и физиологических характеристик артерий верхней конечности после успешной катетеризации ЛА (коронарная ангиография проводилась через ЛА, чрескожное коронарное вмешательство – не через ЛА, больной исключался из исследования).

Из исследования исключено 20 больных с конверсией доступа.

Время катетеризации ЛА оценивалось с момента пункции артерии до заведения интродьюсера в артерию и получения тока крови из интродьюсера. Смена доступа про-

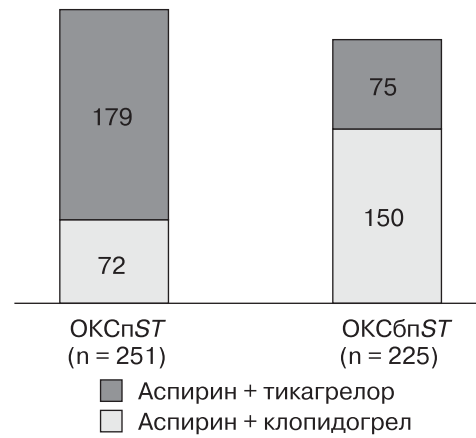


Рис. 2. Использование антиагрегантной терапии в зависимости от вида ОКС.

водилась в случае, если время пункции ЛА превышало 3 мин (6).

Чтобы исключить факторы, не зависящие от рентгенохирургической службы, нами было принято решение провести оценку времени “стол–баллон”. Начало отсчета времени начиналось с момента, когда больной укладывался на операционный стол.

Безопасность оценивалась по показателям локальных осложнений: геморрагические осложнения, повреждение стенки ЛА (диссекция артерии, пульсирующая гематома, атриовентрикулярная фистула) и ПКОЛА. Локальные геморрагические осложнения оценивались по шкале EASY Hematoma Classification.

Катетеризация ЛА проводилась по методике Сельдингера под местной анестезией раствором лидокаина 1% – 5,0 мл. Пункция артерии осуществлялась с использованием метода прокалывания двух стенок артерии или передней стенки артерии. После установки интродьюсера в ЛА через него в артерию вводился раствор нитроглицерина в дозе 100 мкг с целью профилактики спазма ЛА (исключение в случае гипотонии – систолическое артериальное давление менее 90 мм рт.ст.). Нефракционированный гепарин в дозе перед проведением коронарной ангиографии – 50 Ед/кг, при чрескожном коронарном вмешательстве – 100 Ед/кг массы тела. Использовался интродьюсер с гидрофильным покрытием. Размер интродьюсера и инструмента для эндоваскулярного вмешательства – 6 Fr. Антиагрегантная терапия осуществлялась назначением комбинации аспирина, клопидогреля или аспирина, тикагрелора (рис. 2).

Таблица 1. Артерия доступа у больных с ОКС

Артерия доступа	ОКСпСТ n = 251	ОКСбпСТ n = 225	Всего n = 476
ЛАП, n (%)	167 (66,5)	144 (64)	311 (65,3)
ЛААТ, n (%)	43 (17,1)	50 (22,2)	93 (19,6)
ЛАТК, n (%)	41 (16,4)	31 (13,8)	72 (15,1)

Во всех случаях интродьюсер удалялся непосредственно после завершения эндоваскулярного коронарного вмешательства. Гемостаз осуществлялся наложением давящей повязки. Контроль артерии доступа осуществлялся на 1–3-й день после процедуры, наличие или отсутствие ПКЛА, повреждение стенки артерии оценивалось с использованием ультразвукового исследования.

Критерии исключения:

- осложненное течение ОКС (кардиогенный шок, тяжелые нарушения ритма и проводимости);
- отсутствие определяемой пальпаторно пульсации ЛА;
- ранее проводимая катетеризация ЛА;
- АКШ в анамнезе;
- отказ пациента.

ПЛД был использован у 311 больных, ДЛД – у 165 больных. Артерия доступа у больных ОКС представлена в табл. 1.

Статистическая обработка полученных результатов представлена средним значением \pm стандартное отклонение, статистическая значимость была установлена на уровне $p < 0,05$ и была определена с помощью t-критерия Стьюдента и дисперсионного анализа.

Результаты

В табл. 2 приведены основные характеристики всех 476 пациентов. Средний возраст пациентов около 66 лет. Большинство из них – мужчины. Чаще пациенты имели ОКСпСТ – 52,7%, ОКСбпСТ – 47,3%.

Конверсия доступа в результате неудачной попытки пункции и катетеризации ЛА возникла у 28 больных. Конверсия доступа в результате невозможности завершить процедуру из-за анатомических и физиологических характеристик артерий верхней конечности после успешной катетеризации ЛА отмечена у 2 больных. Варианты конверсии доступа представлены в табл. 3.

Таким образом, конверсия доступа при ПЛД произошла у 18 (5,8%) больных, при ДЛД – у 12 (7,2%) больных. Это свидетельствует о том, что при хорошо определяемой

Таблица 2. Исходные характеристики 476 больных

Клинические характеристики	Показатели
Возраст, годы	66 \pm 9,3
Мужчины, n (%)	316 (66,4)
ОКСпСТ, n (%)	251 (52,7)
ОКСбпСТ, n (%)	225 (47,3)
Коронарная ангиография, n (%)	21 (4,4)
Коронарная ангиография + чрескожное коронарное вмешательство, n (%)	455 (95,6)
Аспирин + клопидогрель, n (%)	222 (46,6)
Аспирин + тикагрелор, n (%)	254 (53,4)
Эптифибатид, n (%)	29 (6,1)
Тромболитическая терапия (догоспитальный этап), n (%)	3 (0,6)

Таблица 3. Варианты конверсии доступа у больных с ОКС

Конверсия доступа ЛА	Количество n = 30 (6%)	
ЛАТК \rightarrow ЛААТ	1	Включены в исследование n = 10 (2%)
ЛАТК \rightarrow ЛАП	1	
ЛАП \rightarrow ЛАП	2	
ЛААТ \rightarrow ЛАП	6	
ЛАТК \rightarrow бедренная артерия	1	Исключение из исследования n = 20 (4%)
ЛАТК \rightarrow локтевая артерия	1	
ЛААТ \rightarrow локтевая артерия	2	
ЛАП \rightarrow локтевая артерия	12	
ЛАП \rightarrow плечевая артерия	2	
ЛАП \rightarrow бедренная артерия	2	

пульсации ЛА риск ее неудачной катетеризации при ДЛД незначительно выше, чем при ПЛД.

Анализ зависимости времени катетеризации ЛА при ПЛД и ДЛД (исключены случаи конверсии доступа) не показал достоверного отличия ($p = 0,78$): время катетеризации ЛАП составило 47,1 с, при ДЛД – 47,4 с. При сравнении среднего времени катетеризации ЛАП и времени катетеризации ЛААТ и ЛАТК также не было получено достоверного отличия (рис. 3).

Показатели времени катетеризации артерии доступа в зависимости от вида ОКС представлены на рис. 4. Достоверных отличий времени катетеризации артерии доступа у больных с ОКСпСТ и ОКСбпСТ отмечено не было (ЛАП: $p = 0,49$; ЛААТ: $p = 0,39$; ЛАТК: $p = 0,5$).

Была проведена оценка времени “стол-баллон” в зависимости от артерии доступа. Не было выявлено достоверных отличий времени “стол-баллон” при ПЛД и ДЛД ($23,2 \pm 10$ мин и $21,8 \pm 9,9$ мин соответствен-

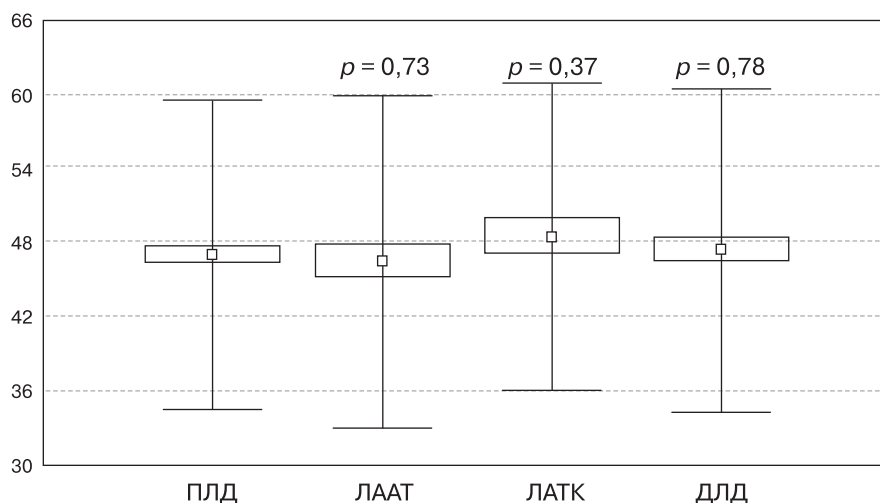


Рис. 3. Сравнение времени катетеризации ПЛД и ДЛД.

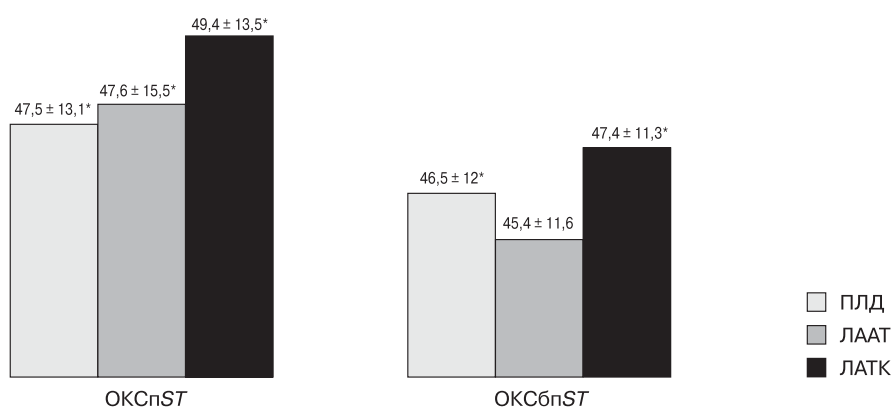


Рис. 4. Время пункции (с) артерии доступа в зависимости от вида ОКС. *Данные представлены средним значением и стандартным отклонением.

Таблица 4. Зависимость времени “стол–баллон” и места доступа ЛА

Артерия доступа		Время “стол–баллон”, мин			
		ОКСпST	ОКСбпST	всего	p
ПЛД		19,9 ± 6*	27,2 ± 8*	23,2 ± 10*	0,16
ДЛД		18,1 ± 5,6*	25,9 ± 8,1*	21,8 ± 9,9*	
	ЛААТ	17,9 ± 5,4*	25,8 ± 8,1*	21,9 ± 10,1*	0,3
	ЛАТК	18,2 ± 5,9*	26 ± 8*	21,6 ± 9,8*	0,24

* Данные представлены средним значением и стандартным отклонением.

но ($p = 0,15$). При сравнении времени “стол–баллон” у больных с ПЛД и с доступами ЛААТ и ЛАТК значимых отличий также выявлено не было (ЛААТ – $21,9 \pm 10,1$ мин ($p = 0,3$), ЛАТК – $21,6 \pm 9,8$ мин ($p = 0,21$)).

При оценке зависимости времени “стол–баллон” от места доступа ЛА и вида ОКС были получены следующие результаты (табл. 4).

Гемостаз при всех вариантах катетеризации ЛА осуществлялся наложением давя-

щей повязки. Длительность гемостаза (снятие повязки) составила в среднем 635 мин.

Контроль артерии доступа на предмет местных осложнений проведен у 449 (94,3%) больных, из них с ОКСпST – 210 (93,3%), ОКСбпST – 239 (95,2%). Выбыли из контроля доступа больные с летальностью в 1-е сутки, экстренным кардиохирургическим лечением, в связи с отказом.

Локальные геморрагические осложнения при ПЛД и ДЛД представлены на рис. 5.

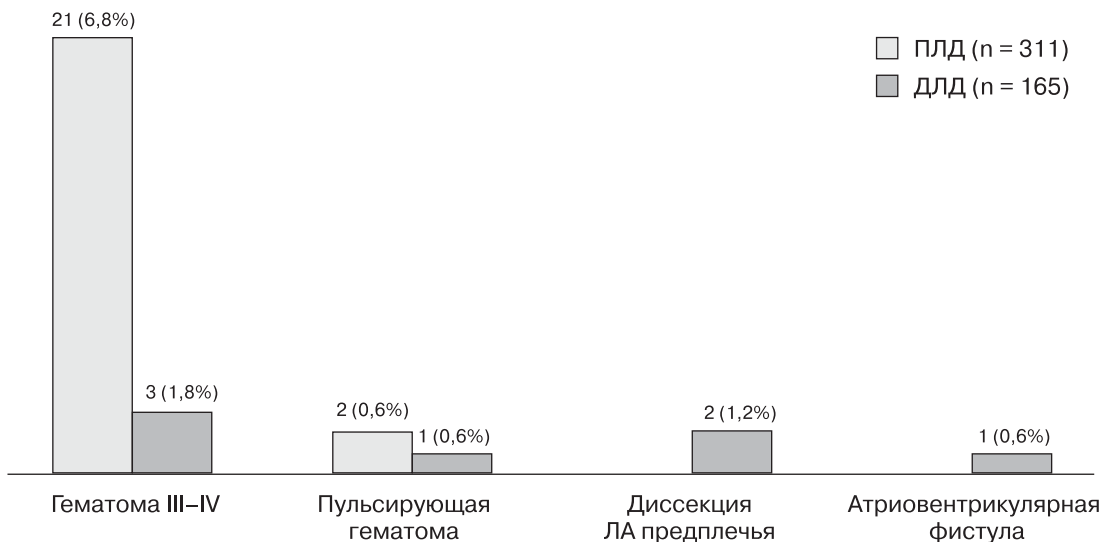


Рис. 5. Локальные геморрагические осложнения при катетеризации ЛА в проксимальном и дистальном отделах.

Таблица 5. Локальные осложнения при катетеризации ЛА

Осложнения	ОКСнST (n = 210)			ОКСбпST (n = 239)			Всего n = 449
	ЛАП	ЛААТ	ЛАТК	ЛАП	ЛААТ	ЛАТК	
Гематома III–IV, n (%)	16 (7,6)			5 (2,1)	1 (0,4)	2 (0,8)	24 (5,3)
Пульсирующая гематома, n (%)			1 (0,5)	2 (0,8)			3 (0,7)
Диссекция ЛА, n (%)		1 (0,5)	1 (0,5)				2 (0,5)
Атриовентрикулярная фистула, n (%)		1 (0,5)					1 (0,2)

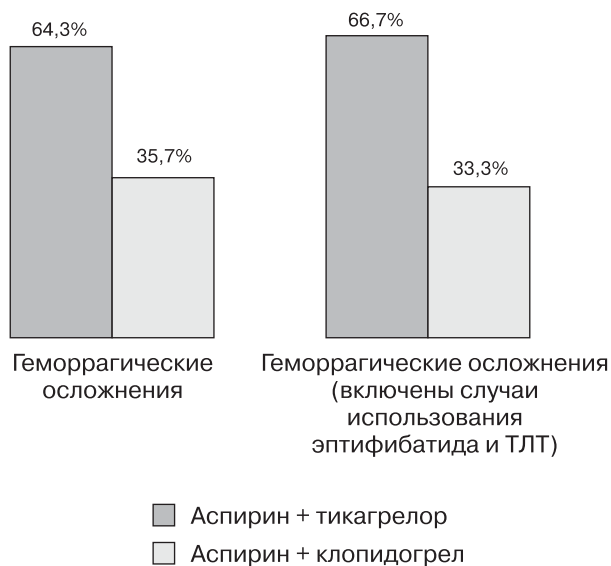


Рис. 6. Локальные геморрагические осложнения у больных с ОКС в зависимости от комбинации антиагрегантной терапии. ТЛТ – тромболитическая терапия.

Анализ геморрагических осложнений показал, что частота гематом III–IV (по шкале EASY Hematoma Classification) при ПЛД, в отличие от ДЛД, встречалась чаще более чем в 3 раза. Другие локальные осложнения ЛА, такие как диссекция, атриовентрикулярная фистула, были зафиксированы только при ДЛД. Частота случаев возникновения посткатетеризационных пульсирующих гематом была одинаковой.

Локальные осложнения при катетеризации ЛА в зависимости от вида ОКС представлены в табл. 5.

При анализе локальных геморрагических осложнений было выявлено, что при назначении комбинации “аспирин + тикагрелор” отмечалось более частое развитие различных форм геморрагических осложнений по сравнению с комбинацией “аспирин + клопидогрель”. В случаях использования дополнительно тромболитических препаратов или блокаторов IIb/IIIa риск возникновения локальных геморрагических осложнений в комбинация “аспирин + тикагрелор” увеличивался (рис. 6).

Таблица 6. Длительность эндоваскулярного коронарного вмешательства и риск развития ПКОЛА на предплечье

Риск развития ПКОЛА на предплечье	Длительность эндоваскулярного коронарного вмешательства, мин	
	Окклюзия ЛА	59,8 ± 19,4*
Кровоток по ЛА сохранен	59,1 ± 17,4*	

*Данные представлены средним значением и стандартным отклонением.

Анализ ПКОЛА показал следующие результаты. Окклюзия ЛА была выявлена у 23 (4,8%) больных: при ПЛД – у 21 (6,8%) больного, при ДЛД – у 2 (1,2%) больных. Окклюзии при ДЛД были представлены 1 случаем окклюзии ЛАП с сохраненным кровотоком по ЛА кисти при катетеризации ЛААТ и 1 случаем локальной окклюзии ЛА на кисти с сохраненным кровотоком ЛАП при катетеризации ЛАТК. Таким образом, окклюзия ЛА на предплечье при ДЛД встречалась у 0,6% больных. В связи с малым количеством окклюзий ЛА при ДЛД сравнение этого осложнения при доступе ЛААТ и ЛАТК не проводилось.

Проведен анализ связи между длительностью эндоваскулярного коронарного вмешательства у больных с ОКС и риском развития окклюзии ЛА на предплечье (табл. 6).

Таким образом, длительность эндоваскулярного коронарного вмешательства не влияла на риск возникновения ПКОЛА у больных с ОКС.

Обсуждение

Наш опыт демонстрирует осуществимость доступа к дистальному отделу ЛА у больных с ОКС. У этого доступа есть ряд преимуществ. Прежде всего, снижение опасности окклюзии ЛА в месте “традиционной” пункции на предплечье. В этой зоне отсутствует пункционная травма, нет повреждения сосудистой стенки интродьюсером и какой-либо травмы, связанной с длительным сдавлением гемостатической повязкой. Поскольку не меняется антеградный кровоток через поверхностную ладонную дугу, ЛАП в случае окклюзии участка, расположенного в анатомической табакерке или тыле кисти, не тромбируется. Это имеет значение для пациентов, которым требуется

выполнение нескольких радиальных интервенционных вмешательств либо нуждающихся в шунтировании коронарных артерий с планируемым использованием ЛА как шунта. Важно отметить, что у больных с ОКС используется более “агрессивная” антикоагулянтная и антиагрегантная терапия, и ДЛД в этом плане более привлекателен из-за меньшего риска возникновения местных геморрагических осложнений. Другим преимуществом ДЛД является комфорт гемостаза благодаря поверхностному расположению ЛА, не требующему использования специальных гемостатических устройств. Если пациент сгибает запястье, качество гемостаза не страдает, поскольку компрессия осуществляется на ладонной стороне кисти. Сдавление при гемостазе незначительное, не приводит к отеку кисти, так как крупные вены не пережимаются в процессе гемостаза, и хорошо переносятся пациентами. Имея данную технику в арсенале, оператор теоретически может сократить количество переходов от ЛД к другим артериальным доступам, а также снизить потребность в более проксимальной пункции ЛА, что, как известно, является более рискованным в связи с особенностями анатомии. Дистальная катетеризация ЛА для проведения коронарных вмешательств является осуществимым и безопасным методом. Эта методика заслуживает всестороннего изучения, поскольку она дает преимущество как пациентам, так и операторам.

Выводы

1. Результаты исследования показали, что у больных с ОКС при проведении эндоваскулярных вмешательств ДЛД по показателю “эффективность” был не хуже по сравнению с ПЛД, а по показателю “безопасность” – лучше.
2. Конверсия доступа чаще встречалась при ДЛД.
3. Время катетеризации ЛА и время “стол-баллон” при ПЛД и ДЛД не имели достоверных отличий. При этом время катетеризации ЛАТК по сравнению с другими вариантами доступа было наибольшим.
4. Частота посткатетеризационных гематом при ДЛД была ниже по сравнению с ПЛД. Частота окклюзий ЛА при ПЛД была выше, чем при ДЛД.
5. Длительность эндоваскулярного коронарного вмешательства не влияла на риск возникновения окклюзии ЛА.

Abbreviations

- dRA – distal radial access
 RA – radial artery
 RAAS – radial artery of the anatomical snuff-box
 RFA – radial forearm artery
 RABH – radial artery of the back of the hand
 RAc – radial access
 ACS – acute coronary syndrome
 NSTEMI-ACS – non-ST elevation acute coronary syndrome
 STEMI-ACS – ST-segment elevation acute coronary syndrome
 PCORA – post-catheterization occlusion of the radial artery
 pRA – proximal radial access

Brief abstract

Efficacy and safety of the distal and proximal radial accesses were evaluated in 476 patients with acute coronary syndrome. Distal radial access was non-inferior to the proximal radial access in terms of “efficacy”, and superior in terms of “safety”. Access conversion was observed more frequently with distal radial access. The time of radial artery catheterization with proximal or distal radial accesses did not differ significantly. Local hemorrhagic complications were observed more frequently with distal radial access. Incidence of radial artery occlusions was higher with proximal radial access. Duration of endovascular coronary intervention did not affect the risk of post-catheterization occlusion of the radial artery.

Introduction

The radial artery access has firmly consolidated its position in the endovascular treatment of coronary arteries, and first of all this is due to the safety of the radial access (RAc). Consequently, RAc is considered as the default approach for endovascular coronary procedures (1, 2).

The search for an alternative way to traditional RAc (proximal radial access – pRA), in which the radial forearm artery (RFA) is catheterized, has resulted in the development of other options for radial artery (RA) catheterization. One of these options was the catheterization of the radial artery in the area of the anatomical snuffbox (RAAS) (3), the other involved the radial artery of the back of the hand (RABH) (4) (Fig. 1)

The feature differentiating distal RA (dRA) from the pRA is that in dRA the RA catheterization site is located distal to the origin of the RA branch, forming the superficial palmar arch. This allows us to minimize the risk of thrombosis and occlusion of the RFA in case of occlusion of RAAS or RABH, since antegrade blood flow in the RFA can be maintained due to outflow along the superficial palmar arch (4).

Although RAAS and RABH belong to the same arterial bed, they have distinctive properties. RAAS has clear anatomical landmarks, a fixed position on a “bone” basis, which can likely cause a post-catheterization occlusion of the radial artery (PCORA) at the site of its catheterization during mechanical compression in hemostasis. During RABH catheterization, where the artery is surrounded by soft tissues, the probability of the PCORA occurrence due to compression is less, however, its topographic and anatomical characteristics make RA catheterization more difficult (4). It should be noted that the use of dRA has been previously described specifically for the purpose of recanalization of the forearm PCORA (5).

In our department, dRA has been routinely used for endovascular interventions since 2013; technique of puncture and catheterization of RAAS and RABH is mastered and optimized, and complications associated with these approaches are analyzed (3). This study analyzes RAc in patients with acute coronary syndrome (ACS).

Purpose

To compare efficacy and safety of distal and proximal radial accesses during coronary endovascular interventions in patients with ACS with a “non-inferiority”/ “superiority” assessment of the dRA.

Objectives

1. To evaluate dRA efficacy in terms of failure of the RA catheterization and access conversion, time of the RA catheterization, time “table-to-balloon”.
2. To evaluate dRA safety in terms of the incidence of local complications (hemorrhagic complications, damage of the artery wall, PCORA).
3. To investigate the relationship between duration of endovascular intervention and the risk of PCORA occurrence.

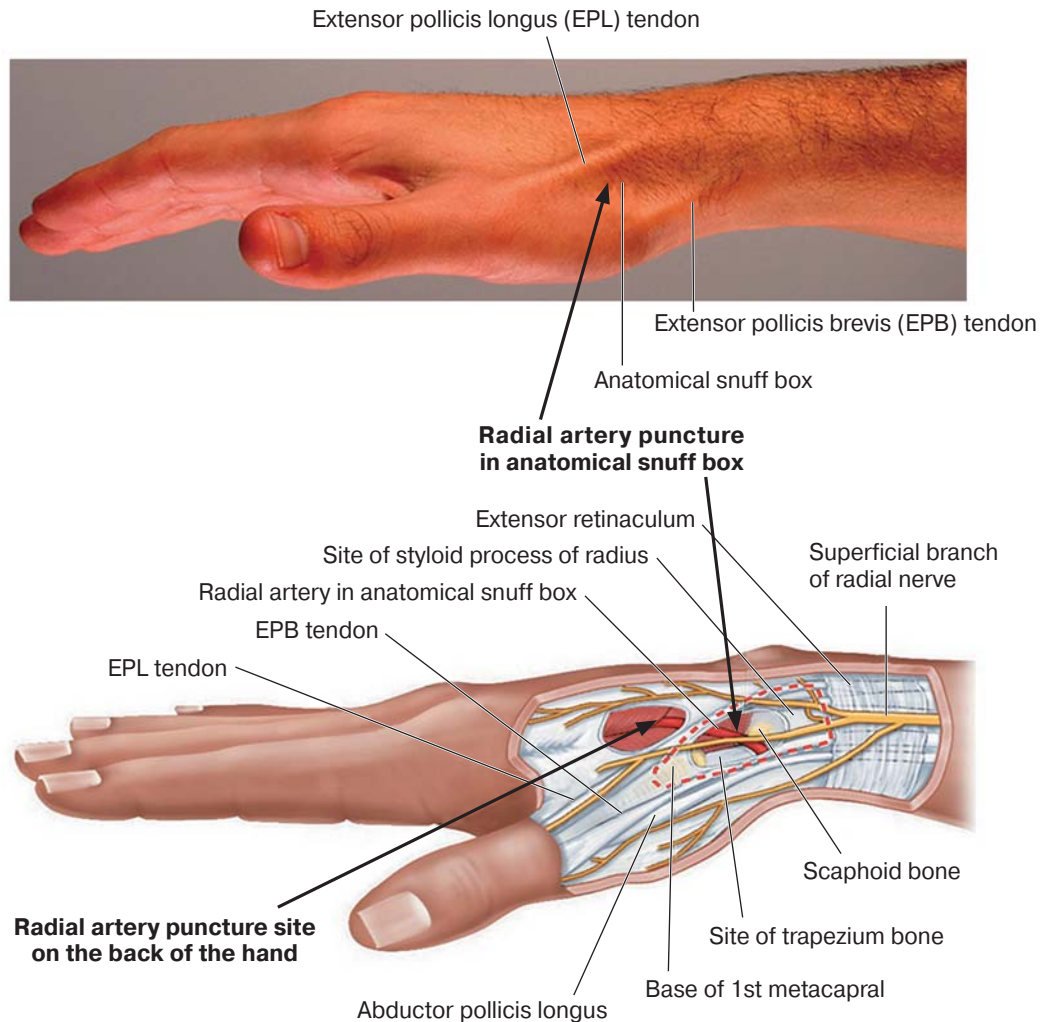


Fig. 1. Catheterization site of the RA of the hand (indicated by black arrows). Quoted from www.anatomynote.com

Materials and methods

Study design

This is a prospective, non-randomized, single-center study of patients with ACS who underwent endovascular coronary intervention using pRA and dRA. The efficacy and safety of radial arterial accesses in the distal parts (anatomical snuffbox and back of the hand) and in the proximal part (forearm) during hospitalization were compared.

During the period 2019–2020, 496 patients with ACS were included into the study. 259 of them were the ACS with ST-segment elevation (STE-ACS) patients, and 237 patients had non-ST elevation ACS (NSTEMI-ACS). Twenty patients were excluded from the study. Analysis was performed in 476 patients (251 patients with STE-ACS and 225 patients with NSTEMI-ACS). The procedure was carried out by doctors who had completed over 300 catheterizations of the RFA and the hand RA.

Preliminary assessment before the study

RA pulsation on the forearm and arterial pulsation in the ulnar fossa were assessed by palpation. The access artery was selected according to the following principle. In the presence of a well-defined (by palpation) RA pulsation on the back of the hand, this place was selected as the site of RA catheterization. In the absence of RA pulsation on the back of the hand, RA pulsation in the anatomical snuffbox was assessed. In the presence of RA pulsation in the anatomical snuffbox, its catheterization was performed. In the absence of RA pulsation in the anatomical snuffbox and the presence of pulsation of the proximal RA, catheterization was performed on the forearm.

Efficacy was assessed by the following parameters: technical failure of RA catheterization and access conversion, time of RA catheterization, time from patient admission to the X-ray

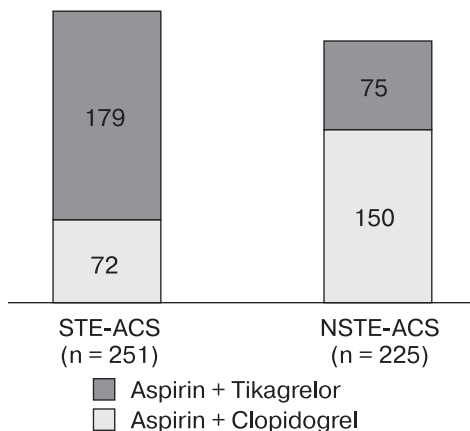


Fig. 2. The use of antiplatelet therapy depending on the type of ACS.

operating room to manipulations on the infarct-associated artery (time “table-to-balloon”).

In case of an unsuccessful attempt of the RA catheterization or inability to perform endovascular coronary intervention through the catheterized RA, the access conversion was conducted. Two access conversion options were selected:

1. Unsuccessful attempt of the RA puncture and catheterization. If during the access conversion RA on the other arm was used or catheterization of another place of the RA was performed, the patient was included in the study. If the RA was not used, the patient was excluded from the study.

2. Inability to complete the procedure due to anatomical and physiological properties of the upper limb arteries after successful RA catheterization (coronary angiography was performed through the RA, and percutaneous coronary intervention was conducted not through the RA, the patient was excluded from the study).

Twenty patients with access conversion were excluded from the study.

The time of RA catheterization was assessed from the moment of artery puncture to insertion of the introducer into the artery and obtaining a blood flow through the introducer. The change of access was performed if the RA puncture time exceeded 3 minutes (6).

To exclude factors beyond the control of the X-ray surgery service, we decided to evaluate the “table-to-balloon” time. The countdown began from the moment when the patient was placed on the surgery table.

Safety was assessed by incidence of local complications: hemorrhagic complications, damage of the RA wall (arterial dissection, pul-

Table 1. Access artery in patients with ACS

Access artery	STE-ACS n = 251	NSTEMI-ACS n = 225	Total n = 476
RFA, n (%)	167 (66.5)	144 (64)	311 (65.3)
RAAS, n (%)	43 (17.1)	50 (22.2)	93 (19.6)
RABH, n (%)	41 (16.4)	31 (13.8)	72 (15.1)

sating hematoma, A-V fistula), and PCORA. Local hemorrhagic complications were assessed by the “EASY Hematoma Classification” scale.

RA catheterization was performed using a Seldinger technique under local anesthesia with 5.0 ml of 1% lidocaine solution. Puncture of the artery was carried out using the method of puncturing the two walls of the artery or the anterior wall of the artery. After insertion of the introducer into the RA, a nitroglycerin solution at a dose of 100 µg was injected through the introducer into the artery to prevent RA spasm (except in case of hypotension, when systolic blood pressure is less than 90 mm Hg). Unfractionated heparin was administered at a dose of 50 U/kg before coronary angiography, and in case of percutaneous coronary intervention – at a dose of 100 U/kg of body weight. A sheath introducer with hydrophilic coating was used. The size of the sheath introducer and the instrument for endovascular intervention – 6 Fr. Antiplatelet therapy was carried out by prescribing a combination of Aspirin and Clopidogrel or Aspirin and Ticagrelor (Fig. 2).

NSTEMI-ACS – non-ST elevation acute coronary syndrome; STE-ACS – ST-segment elevation acute coronary syndrome.

In all cases, the introducer was removed immediately after the completion of endovascular coronary intervention. Hemostasis was carried out by applying a compression bandage. The access artery was monitored on Day 1–3 after the procedure, the presence or absence of PCORA and damage of the arterial wall were assessed via ultrasound examination.

Exclusion criteria:

1. Complicated ACS (cardiogenic shock, severe rhythm and conduction disorders);
2. Absence of the RA pulsation defined by palpation;
3. Previous RA catheterization;
4. Previous CABG;
5. Patient refusal.

pRA was used in 311 patients, dRA – in 165 patients. Access artery in patients with ACS is presented in the Table 1.

Statistical processing of the obtained results is represented by the mean ± standard devia-

Table 2. Baseline characteristics of 476 patients

Clinical characteristics	Parameters
Age, years	66 ± 9.3
Males, n (%)	316 (66.4)
ST-ACS n (%)	251 (52.7)
NST-ACS n (%)	225 (47.3)
Coronary angiography n (%)	21 (4.4)
Coronary angiography + percutaneous coronary intervention n (%)	455 (95.6)
Aspirin + Clopidogrel n (%)	222 (46.6)
Aspirin + Ticagrelor n (%)	254 (53.4)
Eptifibadite n (%)	29 (6.1)
Thrombolytic therapy (prehospital phase) n (%)	3 (0.6)

tion, the statistical significance was established at $p < 0.05$ and determined using Student's t-test and analysis of variance.

Results

The main characteristics of all 476 patients are presented in the Table 2. The mean age of the patients was 66 years. Most of them were males. Most of the patients had acute coronary syndrome with ST segment elevation (ST-ACS 52.7%; NST-ACS 47.3%).

Access conversion as a result of an unsuccessful attempt of puncture and RA catheterization occurred in 28 patients. Access conversion as a result of the inability to complete the procedure due to anatomical and physiological characteristics of the upper limb arteries after successful RA catheterization was registered in 2 patients. Table 3 shows variants of the access conversion.

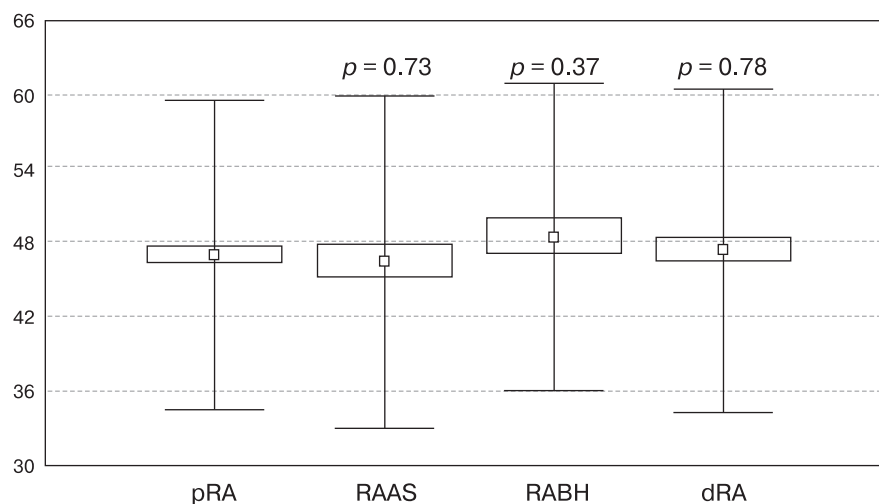
Table 3. Variants of the access conversion in ACS patients

Access conversion RA	Quantity n = 30 (6%)	
RABH → RAAS	1	Included in the study n = 10 (2%)
RABH → RFA	1	
RFA → RFA	2	
RAAS → RFA	6	
RABH → femoral artery	1	Excluded from the study n = 20 (4%)
RABH → ulnar artery	1	
RAAS → ulnar artery	2	
RFA → ulnar artery	12	
RFA → brachial artery	2	
RFA → femoral artery	2	

Thus, the access conversion for pRA occurred in 18 patients (5.8%), and for dRA – in 12 patients (7.2%). This suggests that with a well-defined RA pulsation, the risk of its unsuccessful catheterization for dRA is only slightly higher than for pRA.

Analysis of the time of RA catheterization via pRA and dRA (cases of access conversion are excluded) did not demonstrate a significant difference ($p = 0.78$): the time of RFA catheterization was 47.1 sec, for pRA it constituted 47.4 sec. Comparison of the mean time of RFA catheterization and time of RAAS and RABH catheterization did not demonstrate significant difference as well (Fig. 3).

Parameters of access artery catheterization time depending on the type of ACS are presented in Figure 4. There were no significant differences in the time of access artery catheterization in patients with NSTE-ACS and NSTE-

**Fig. 3.** Comparison of the catheterization time via pRA and dRA.

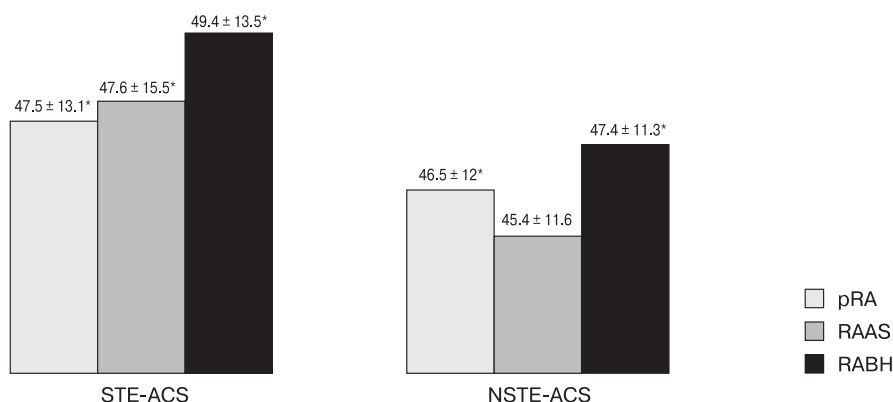


Fig. 4. Time of puncture (sec) of the access artery depending on the type of ACS. Note: * data are presented by average values ±SD.

ACS (RFA: p = 0.49; RAAS: p = 0.39; RABH: p = 0.5).

The “table-to-balloon” time was assessed depending on the access artery. There were no significant differences in the “table-to-balloon” time for pRA and dRA (23.2 ± 10 minutes and 21.8 ± 9.9 minutes, respectively (p = 0.15). When comparing the “table-to-balloon” time in patients with pRA and with RAAS and RABH accesses, no significant differences were also revealed (RAAS - 21.9 ± 10.1 minutes (p = 0.3), RABH – 21.6 ± 9,8 minutes (p = 0.21).

Assessment of the dependence of “table-to-balloon” time from the RA access site and the type of ACS demonstrated the following results (Table 4).

Hemostasis in all variants of RA catheterization was performed by applying a compression bandage. The duration of hemostasis (until removal of the bandage) was 635 minutes in average.

The access artery was monitored for local complications in 449 patients (94.3%). 210 (93.3%) of them were patients with STE-ACS, and 239 (95.2%) of them were patients with NSTEMI-ACS. Patients with lethal outcome on the first day, emergency cardiac surgery, as well as withdrawn patients were excluded from the access monitoring.

Local hemorrhagic complications in pRA and dRA are presented in Figure 5.

Analysis of hemorrhagic complications showed that the incidence of III-IV hematomas (according to the EASY Hematoma Classification scale) via pRA was more than 3 times higher than via dRA. Other local complications of RAc, such as dissection and A-V fistula, were reported only for dRA. The incidence of post-catheterization pulsatile hematomas was the same.

Local complications during RA catheterization, depending on the type of ACS, are presented in Table 5.

Analysis of the local hemorrhagic complications revealed that prescription of Aspirin + Ticagrelor combination was associated with the more frequent development of various hemorrhagic complications in comparison with combination Aspirin + Clopidogrel. In case of using additional thrombolytic drugs or IIb/ IIIa blockers, risk of local hemorrhagic complications with the combination Aspirin + Ticagrelor increased (Fig. 6).

PCORA analysis demonstrated the following results. RA occlusion was revealed in 23 patients (4.8%): in 21 (6.8%) patients with pRA, and in 2 (1.2%) patients with dRA. With DRA, occlusions were represented by one case of

Table 4. Dependence of the “table-to-balloon” time from the RA access site

Access artery		“Table-to-balloon” time, min				
		ST-ACS	NST-ACS	total	p-value	
pRA		19.9 ± 6*	27.2 ± 8*	23.2 ± 10*	0.16	
dRA		18.1 ± 5.6*	25.9 ± 8.1*	21.8 ± 9.9*		
		RAAS	17.9 ± 5.4*	25.8 ± 8.1*	21.9 ± 10.1*	0.3
		RABH	18.2 ± 5.9*	26 ± 8*	21.6 ± 9.8*	0.24

* data are presented by average values ±SD.

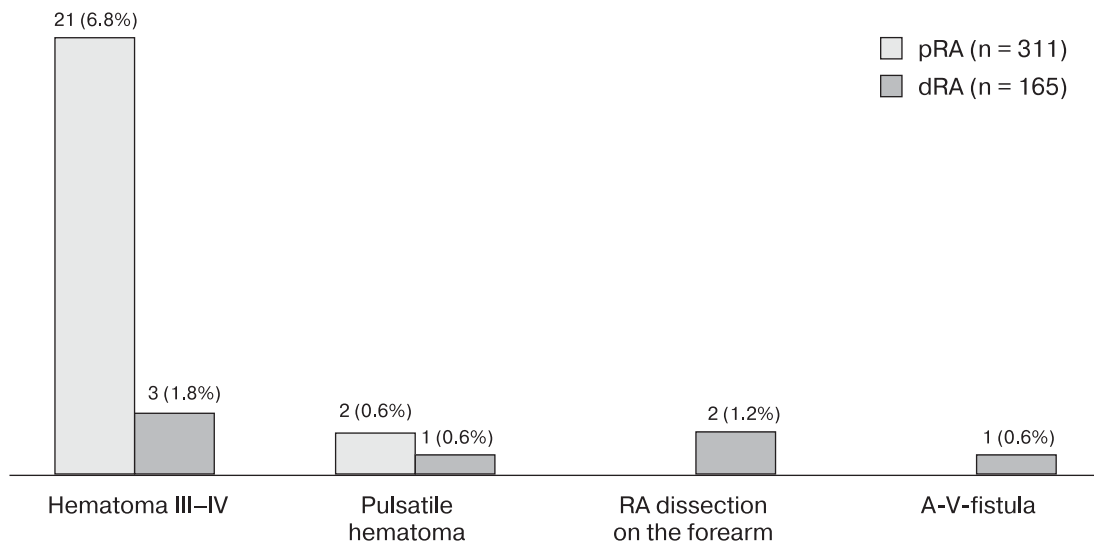


Fig. 5. Local hemorrhagic complications during RA catheterization in the proximal and distal parts.

Table 5. Local complications during RA catheterization

Complications	STE-ACS (n = 210)			NSTE-ACS (n = 239)			Total n = 449
	RFA	RAAS	RABH	RFA	RAAS	RABH	
Hematoma III-IV, n (%)	16 (7.6)			5 (2.1)	1 (0.4)	2 (0.8)	24 (5.3)
Pulsatile hematoma, n (%)			1 (0.5)	2 (0.8)			3 (0.7)
RA dissection, n (%)		1 (0.5)	1 (0.5)				2 (0.5)
A-V fistula, n (%)		1 (0.5)					1 (0.2)

RFA occlusion with preserved blood flow in the RA of the hand during RAAS catheterization and by one case of local RA occlusion on the hand with preserved blood flow in the RFA during RABH catheterization. Thus, RA occlusion in

the forearm was observed in 0.6% of patients with dRA. Given the small number of RA occlusions with dRA, this complication was not compared with RAAS and RABH accesses.

The analysis of the relationship between the duration of endovascular coronary intervention in ACS patients and the risk of RA occlusion in the forearm was performed (Table 6).

Thus, duration of endovascular coronary intervention had no effect on the risk of PCORA in ACS patients.

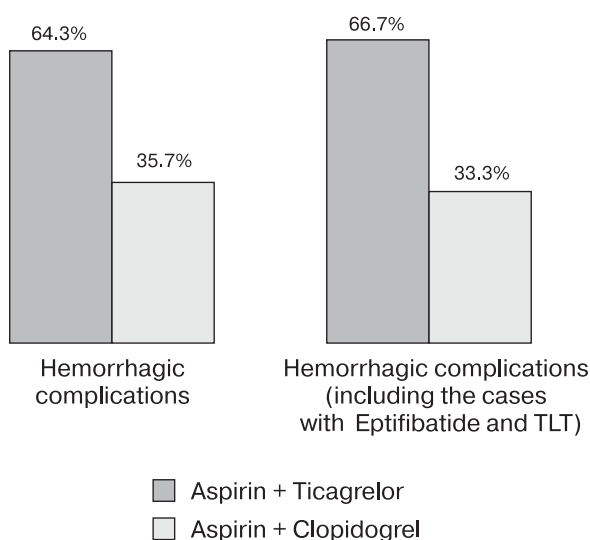


Fig. 6. Local hemorrhagic complications in ACS patients depending on the combination of antiplatelet drugs. TLT – thrombolytic therapy.

Table 6. Duration of endovascular coronary intervention and the risk of PORA in the forearm

Risk of PCORA in the forearm	Duration of endovascular coronary intervention, min	
RA occlusion	59.8 ± 19.4*	p = 0.12
Blood flow in the RA is preserved	59.1 ± 17.4*	

* Data are presented by average values ±SD.

Discussion

Our experience demonstrates the feasibility of access to the distal RA in ACS patients. This access has several advantages. First of all, it reduces the risk of RA occlusion at the “traditional” puncture site on the forearm. In this area there is no puncture trauma, no damage to the vascular wall by the introducer, and no kind of injury associated with prolonged compression with a hemostatic bandage. Since the antegrade blood flow through the superficial palmar arch does not change, no thrombosis occurs in the RFA in case of occlusion of the area located in the anatomical snuffbox or in the back of the hand. This is important for patients who require multiple radial interventions or who need coronary artery bypass grafting when the use of radial artery as a shunt is planned. It should be noted that more “aggressive” anticoagulant and antiplatelet therapy is used in ACS patients, and distal radial access is more attractive in this regard because of the lower risk of local hemorrhagic complications. Another advantage of dRA is comfortable hemostasis due to the superficial location of the RAc which does not require special hemostatic devices. If the patient flexes the wrist, the quality of hemostasis is not affected since the compression is applied on the palmar side of the hand. Compression during hemostasis is insignificant and well tolerated by patients, it does not lead to swelling of

the hand, as large veins are not pinched. Equipped with this technique, the surgeon can theoretically reduce the number of transitions from RAc to other arterial accesses, as well as reduce the need for a more proximal RA puncture, which is known to be more risky due to the anatomical features. Distal RA catheterization for the coronary interventions is a feasible and safe method. This technique deserves a comprehensive examination as it is beneficial both for the patients and surgeons.

Conclusions

1. The study results showed that during endovascular interventions in ACS patients distal radial access was non-inferior to the proximal radial access in terms of “efficacy”, and superior in terms of “safety”.

2. Access conversion was more common with dRA.

3. The time of RA catheterization and the “table-to-balloon” time for pRA and dRA did not differ significantly. At that, the time of RABH catheterization was the longest in comparison with other access options.

4. The incidence of post-catheterization hematomas in dRA was lower than in pRA. The frequency of RA occlusions for pRA was higher than for dRA.

5. Duration of endovascular coronary intervention did not affect the risk of RA occlusion.

Список литературы [References]

1. Kiemeneij F., Laarman G.J., Odekerken D. et al. A randomized comparison of percutaneous transluminal coronary angioplasty by the radial, brachial and femoral approaches: the access study. *J. Am. Coll. Cardiol.* 1997, 29 (6), 1269–1275.
2. Agostoni P., Biondi-Zoccai G.G., de Benedictis M.L. et al. Radial versus femoral approach for percutaneous coronary diagnostic and interventional procedures; Systematic overview and meta-analysis of randomized trials. *J. Am. Coll. Cardiol.* 2004, 44 (2), 349–356.
3. Каледин А.Л., Кочанов И.Н., Селецкий С.С. и др. Особенности артериального доступа в эндоваскулярной хирургии у больных пожилого возраста. *Успехи геронтологии*. 2013, 27, 1: 115–119.
Kaledin A.L., Kochanov I.N., Seletskiy S.S. et al. Peculiarities of arterial access in endovascular surgery in elderly patients. *Uspekhi gerontologii (Advances in gerontology)*. 2013, 27, 1: 115–119. (In Russian)
4. Каледин А.Л., Кочанов И.Н., Подметин П.С. и др. Дистальный отдел лучевой артерии при эндоваскулярных вмешательствах. *Эндоваскулярная хирургия*. 2017, 4 (2), 125–133.
Kaledin A.L., Kochanov I.N., Podmetin P.S., Seletskiy S.S. et al. Distal radial artery in endovascular interventions. *Endovascular surgery*. 2017, 4 (2), 125–133. (In Russian)
5. Бабунашвили А.М., Дундуа Д.П., Карташов Д.С. Реканализация поздней окклюзии лучевой артерии после трансрадиальных интервенционных процедур: новая техника для интервенционных кардиологов, практикующих лучевой доступ. *Международный журнал интервенционной кардиоангиологии*. 2013, 35, 22–23.
Babunashvili A.M., Dundua D.P., Kartashov D.S. Recanalization of the late radial artery occlusion after transradial interventions: a novel technique for interventional cardiologists practicing radial access. *Mezhdunarodnyj zhurnal interventtsionnoj kardioangiologii (International journal of interventional cardiology)*. 2013; 35: 22–23. (In Russian)
6. Rao S.V., Tremmel J.A., Gilchrist I.C. et al.; Society for Cardiovascular Angiography and Intervention's Transradial Working Group. Best practices for transradial angiography and intervention: a consensus statement from the society for cardiovascular angiography and intervention's transradial working group. *Catheter Cardiovasc. Interv.* 2014, 83 (2), 228–236. <https://doi.org/10.1002/ccd.25209>

Сведения об авторах [Authors info]

Каледин Александр Леонидович – канд. мед. наук, хирург ФГБОУ ВО “Северо-Западный государственный медицинский университет им. И.И. Мечникова”, Санкт-Петербург. <https://orcid.org/0000-0003-0581-6132>

Кочанов Игорь Николаевич – канд. мед. наук, заведующий отделением ФГБОУ ВО “Северо-Западный государственный медицинский университет им. И.И. Мечникова”, Санкт-Петербург. <https://orcid.org/0000-0002-3499-1792>

Ардеев Владимир Николаевич – заведующий отделением ГБУЗ ЛО “Всеволожская КМБ”, Всеволожск, Ленинградская обл. <https://orcid.org/0000-0003-2723-0511>

Бурак Тарас Ярославович – канд. мед. наук, кардиолог ФГБОУ ВО “Северо-Западный государственный медицинский университет им. И.И. Мечникова”, Санкт-Петербург. <https://orcid.org/0000-0003-2591-2738>

Селецкий Сергей Сергеевич – сердечно-сосудистый хирург ФГБОУ ВО “Северо-Западный государственный медицинский университет им. И.И. Мечникова”, Санкт-Петербург. <https://orcid.org/0000-0001-6982-9501>

Головчанский Роман Олегович – специалист по рентгенэндоваскулярной диагностике и лечению ФГБОУ ВО “Северо-Западный государственный медицинский университет им. И.И. Мечникова”, Санкт-Петербург. <https://orcid.org/0000-0002-6585-5750>

Подметин Петр Сергеевич – специалист по рентгенэндоваскулярной диагностике и лечению ФГБОУ ВО “Северо-Западный государственный медицинский университет им. И.И. Мечникова”, Санкт-Петербург. <https://orcid.org/0000-0001-8612-9136>

* **Адрес для переписки:** Каледин Александр Леонидович – Тел.: +7-931-209-29-50. E-mail: alkaledin@mail.ru

Aleksandr L. Kaledin – Cand. of Sci. (Med.), surgeon, I.I. Mechnikov NorthWestern State Medical University, Saint-Petersburg. <https://orcid.org/0000-0003-0581-6132>

Igor N. Kochanov – Cand. of Sci. (Med.), Head of the Department, I.I. Mechnikov NorthWestern State Medical University, Saint-Petersburg. <https://orcid.org/0000-0002-3499-1792>

Vladimir N. Ardeev – Head of the Department, Vsevolzhskaya Clinical Interdistrict Hospital, Leningrad region. <https://orcid.org/0000-0003-2723-0511>

Taras Ya. Burak – Cand. of Sci. (Med.), cardiologist, I.I. Mechnikov NorthWestern State Medical University, Saint-Petersburg. <https://orcid.org/0000-0003-2591-2738>

Sergey S. Seletskyi – cardiovascular surgeon, I.I. Mechnikov NorthWestern State Medical University, Saint-Petersburg. <https://orcid.org/0000-0001-6982-9501>

Petr S. Podmetin – specialist on radioendovascular diagnostics and treatment, I.I. Mechnikov NorthWestern State Medical University, Saint-Petersburg. orcid.org/0000-0001-8612-9136

Roman O. Golovchanskyi – specialist on radioendovascular diagnostics and treatment, I.I. Mechnikov NorthWestern State Medical University, Saint-Petersburg. orcid.org/0000-0002-6585-5750

* **Address for correspondence:** Aleksandr L. Kaledin – Phone: +7-931-209-29-50. E-mail: alkaledin@mail.ru

Статья получена 3 декабря 2021 г.
Manuscript received on December 3, 2021.

Принята в печать 31 января 2022 г.
Accepted for publication on January 31, 2022.

Наш опыт устранения дислокации и миграции стентов во время эндоваскулярных вмешательств на коронарных артериях

Б.М. Шукуров*, В.И. Кравцов, В.Н. Уфимцев

Клиника № 1 Волгоградского ГМУ, Волгоград, Россия

В статье проанализированы 4 случая дислокации и миграции стентов, которые возникли во время выполнения эндоваскулярных вмешательств по реваскуляризации миокарда при ишемической болезни сердца. Выявлены причины возникновения подобных осложнений, а также описаны эндоваскулярные методы, которые применялись при их лечении. На основе анализа собственного опыта сделаны выводы и даны рекомендации.

Ключевые слова: дислокация коронарного стента, миграция коронарного стента, стентирование коронарных артерий, ишемическая болезнь сердца, система доставки коронарного стента

Our experience with the management of dislocation and migration of stents during endovascular interventions on coronary arteries

B.M. Shukurov*, V.I. Kravtsov, V.N. Ufimtsev

Clinic No. 1, Volgograd State Medical University, Volgograd, Russia

The article analyzes 4 cases of dislocation and migration of stents that occurred during the endovascular interventions for myocardial revascularization in coronary heart disease. The causes of such complications have been identified, and endovascular methods that were used for their management are described. Based on the analysis of our own experience, conclusions are drawn and recommendations are given.

Keywords: coronary stent dislocation, coronary stent migration, coronary artery stenting, coronary artery disease, coronary stent delivery system

Введение

Эндоваскулярные вмешательства на коронарном русле при ишемической болезни сердца (ИБС) применяются в клинической практике все чаще. С каждым годом расширяются показания к применению транслюминальной баллонной ангиопластики (ТЛБАП) и стентирования у все более сложных больных, которые совсем недавно считались неоперабельными с точки зрения как технических возможностей выполнения вмешательства, так и высокого риска возникновения осложнений. Разработка новых инструментов и технологий расширяет горизонты выполнения подобных операций, в частности при выраженном кальцинозе коронарных артерий, их извитости и неудобной геометрии углов отхождения и т.п. Однако, с другой стороны,

использование новых технологий сопряжено с повышением риска и все же не дает полной гарантии от возникновения осложнений во время операций. К числу таких осложнений относятся дислокация стента с системы доставки и миграция стентов. Хотя подобные осложнения не являются частыми “спутниками” эндоваскулярных вмешательств (1–4), связанные с ними потенциальные угрозы, вплоть до летального исхода, бесспорно, заслуживают детального изучения и разработки методов лечения. По нашему мнению, прямое и честное рассмотрение каждого случая подобных осложнений является залогом успеха и выработки правильного алгоритма действий.

Каждый хирург при возникновении осложнений во время операции задается вопро-

сами: Почему это случилось и как предотвратить подобное в будущем? Как бороться с этими осложнениями с наименьшими потерями для больного?

В своей работе мы попытались ответить на эти вопросы на основании анализа собственного опыта.

До ноября 2020 г. нами были выполнены эндоваскулярные вмешательства на коронарном русле 1918 пациентам с ИБС. Из них с острым коронарным синдромом было 1399, плановые коронарные вмешательства выполнены 519 пациентам. Возраст больных колебался от 35 до 87 лет, среди них было 73% мужчин и 27% женщин.

Мы наблюдали 4 случая дислокации стентов с системы доставки с последующей миграцией; это составило 0,21 % от всех вмешательств. Приводим краткое описание этих случаев.

Наблюдение №1. Пациент К., 63 года, поступил в плановом порядке с диагнозом: ИБС. Стенокардия напряжения II–III ФК. Атеросклероз коронарных артерий. Критический стеноз проксимального сегмента ПМЖВ 80%. Больной поступил для плановой реваскуляризации миокарда. Операция выполнялась по стандартной методике через правую лучевую артерию с использованием стандартных катетеров доставки и проводников. После предварительной преддилатации зоны стеноза баллонным катетером 2,5–20 мм под давлением 14 атм при контрольной КГ: имеется остаточный стеноз 60%. Попытки завести стент с лекарственным покрытием (л/п) 2,75–18 мм безуспешны, при попытках извлечь систему доставки произошла дислокация стента с баллонного катетера с дальнейшей миграцией в проксимальную треть (пр/3) второй диагональной ветви (ДВ2) ПМЖВ. Попытки завести второй проводник в ДВ2 через просвет стента безуспешны. Проводник заведен в обход стента, выполнена дилатация заведенным вне просвета стента баллонным катетером 2,5–20 мм пр/3 ДВ2. Стент раздавлен, мигрировал в дистальный сегмент ДВ2, она проходима, кровотоков TIMI III. Мигрировавший стент хорошо фиксирован, не создает препятствий кровотоку. Выполнена повторная ТЛБАП стеноза ПМЖВ баллонным катетером с диаметром баллона 3,0 × 15 мм под давлением 10 атм. При контрольной КГ: остаточный стеноз менее 40%. Выполнено стентирование стентом с л/п 2,75 × 18 мм. При контрольной КГ: без остаточных стенозов, кровотоков по всем артериям ЛКА сохранен. Послеоперационный период протекал без осложнений. Больной выписан в

удовлетворительном состоянии после контрольного обследования. Данных об ишемии миокарда нет.

Наблюдение №2. Пациентка В., 70 лет, поступала в экстренном порядке. Диагноз: ИБС. Острый инфаркт миокарда с подъемом сегмента ST (5 ч после начала заболевания). Стандартная методика операции через правый радиальный доступ. I. Выполнена коронарография: эшелонированные стенозы до 90% дистального сегмента (в области верхушки ЛЖ, диаметр менее 2 мм) ПМЖВ. Стеноз устья ЗБВ ОВ до 60%. Критический стеноз устья ОВ до 80%. Тромботическая окклюзия дистального сегмента ПКА. Выполнена реканализация, ТЛБАП со стентированием ПКА и ЗМЖВ стентом без л/п 2,5 × 30 мм (кровотоков в ПКА TIMI III, в ЗМЖВ TIMI I). После этого смена гайд-катетера, выполнено стентирование проксимального сегмента и устья ОВ стентом без л/п 3,5 × 26 мм (под давлением 12 атм). При контрольной КГ: отмечается миграция стента в область ствола ЛКА, но стент остался на проводнике и мигрировал на гайд-катетер по наружной его окружности, где относительно фиксирован. Система доставки удалена, заведен второй проводник, выполнено повторное стентирование ОВ стентом без л/п 3,5 × 26 мм (под давлением 18 атм). При контрольной КГ: отмечается миграция первого стента на наружной окружности гайд-катетера, прилегание второго имплантированного стента к ОВ неплотное. Выполнена постдилатация стента ОВ баллонным катетером 4,0 × 15 мм под давлением 12 атм. Проксимальный сегмент ОВ без остаточных стенозов, прилегание стента к артерии хорошее. Далее баллонный катетер 4,0 × 15 мм раздут максимальным давлением перед гайд-катетером в аорте, на котором находится мигрировавший стент, и единым блоком все инструменты низведены до правой плечевой артерии. Выполнена ТЛБАП низведенного стента в плечевой артерии под давлением 16 атм. Расчетный диаметр раздутого стента составил 4,5 мм. При контрольной АГ: артерии правой верхней конечности проходимы, стент фиксирован, диссекции или перфорации нет.

Наблюдение №3. Пациент К., 63 года. Диагноз: ИБС. Инфаркт миокарда заднебоковой области ЛЖ. Конкурирующий диагноз: тромбоэмболия легочных артерий (ТЭЛА). Пациенту выполнена ангиопульмонография в режиме дигитальной субтракционной ангиографии – легочные артерии проходимы, данных о наличии ТЭЛА не выявлено. Выполнена коронарография (правый лучевой доступ), выявлены гемодинамиче-

ски незначимые стенозы дистального сегмента ПМЖВ и ОВ, ср/3 и д/3 ВТК 2 до 50%, гемодинамически незначимый стеноз устья ПКА до 50%, окклюзия дистального сегмента ПКА (кровоток TIMI I). Выполнена реканализация с последующей ТЛБАП дистального сегмента ПКА с переходом на устья ЗБВ и ЗМЖВ. Попытки завести стент с лекарственным покрытием 2,5 × 23 мм через проксимальный сегмент ПКА безуспешны. При попытке завести стент обратно в катетер произошла его дислокация с баллонного катетера системы доставки. По оставшемуся в просвете стента проводнику за стент заведен баллонный катетер 1,5 × 15 мм, раздут под давлением 16 атм, попытки повторно завести стент в гайд-катетер безуспешны. Система низведена единым блоком до интродьюсера, попытки завести стент в интродьюсер радиальной артерии безуспешны. Стент остался в радиальной артерии. Стент удален с помощью системы Amplatz Goose Neck Snare Kit 6 F из правой лучевой артерии ипсилатеральным доступом. Контрольная ангиография: лучевая артерия проходима, диссекции или перфорации нет. При контрольной КГ: ПКА и ее ветви проходимы, кровоток TIMI III.

Через 4 мес после операции пациент повторно поступил для контрольной коронарографии. Результаты КГ: ангиографическая картина ЛКА прежняя. ПКА проходима, имеются гемодинамически незначимые стенозы устья до 50%, дистального сегмента с переходом на устья ЗБВ и ЗМЖВ менее 50%. Правая лучевая артерия проходима.

Наблюдение №4. Пациент С., 63 года, поступил в плановом порядке с диагнозом: распространенный атеросклероз аорты и ее ветвей, коронарных артерий, брахиоцефальных артерий, артерий нижних конечностей IIБ стадии. Данные КГ: стенозы устья и ср/3 ПМЖВ 50%. Стеноз среднего сегмента ОВ 75% в бифуркации с ВТК1 (Medina 1:0:1). Состояние после ТЛБАП, стентирования проксимального сегмента ПКА (2 стента), стеноз в стенте в ср/3 60%. Субокклюзия дистального сегмента ПКА. Каротидная АГ: стеноз правой ВСА 85%. Стеноз левой ВСА до 70%. Сначала выполнено стентирование ВСА самораскрывающимся стентом Carotid Wallstent 7 × 40 мм. При контрольной АГ сонные артерии проходимы, без остаточных стенозов. Затем выполнена катетеризация устья ПКА гайд-катетером JR4, заведен коронарный проводник и выполнена предилатация дистального и среднего сегментов ПКА под давлением 12–14 атм, после чего сегменты после дилатации с остаточными стенозами до 60%, диссекции и дистальной эмболии нет, кро-

воток TIMI III. При попытках провести стент 2,75 × 18 мм в область дистального стеноза миграция комплекса “гайд-катетер, проводник и стент” в аорту. Инструменты удалены. Смена гайд-катетера на AR 2 6 F. Вновь выполнена ТЛБАП ПКА дистального и среднего сегментов баллонным катетером Колибри 2,5 × 15 мм, на проводнике заведенным глубоко в ЗМЖВ. Остаточных стенозов нет. С целью покрытия стеноза дистального сегмента ПКА заведен стент с лекарственным покрытием 2,75 × 18 мм, раскрыт под давлением 12 атм. При контрольной КГ: зона стентирования ПКА в дистальной части без остаточных стенозов, в среднем сегменте in-stent стеноз ПКА 50–60%. Решено выполнить повторное стентирование этого сегмента. При проведении стента 2,75 × 18 мм в средний сегмент ПКА миграция гайд-катетера, проводника и стента на системе доставки в аорту. При этом произошла дислокация стента с баллонного катетера, однако он остался на коронарном проводнике в слабофиксированной позиции. Для захвата стента и его удаления бедренным доступом справа заведена система Amplatz Goose Neck Snare Kit 6 F. При заведении петли произошла миграция стента с проводника, вероятнее всего, в аорту. При рентгеноскопии стент в церебральных, висцеральных сосудах, сосудах малого таза и периферических артериях и в левом желудочке не визуализируется. Учитывая стабильную гемодинамику, отсутствие характерного для эмболии симптомокомплекса, от дальнейших манипуляций решено воздержаться.

Обсуждение и выводы

Дислокация коронарных стентов является сравнительно редким осложнением. По данным литературы (1–3), его частота колеблется от 0,15 до 2% (в нашем случае 0,21%). Большинство авторов связывают возникновение подобных осложнений с техническими сложностями во время коронарных вмешательств, сложной анатомией коронарного русла (4–8). Непреднамеренное смещение стента с системы доставки происходит в основном на этапах проведения системы доставки со стентом либо при извлечении после неудачной попытки позиционирования стента, как правило, в анатомически сложные сегменты коронарных артерий с выраженным кальцинированием целевого сосуда (9, 10–13).

Мы попытались провести анализ причин встреченных нами осложнений с тем, чтобы предотвратить в последующем подобные события. Именно анализ причин не-

преднамеренного смещения стента с системы доставки, по нашему мнению, имеет решающее значение, ибо борьба с этим осложнением намного сложнее, чем профилактики.

Наши наблюдения подтверждают данные о том, что сложная ангиоархитектоника коронарного русла может быть фактором, который должен заставлять быть особо осторожным при коронарных вмешательствах. Например, в наблюдении №4 к дислокации стента с системы доставки привела не сложность его проведения в место сужения как таковая, а проблема с надежной фиксацией проводникового катетера в устье ПКА с ненадежной фиксацией всей системы доставки. Даже замена гайд-катетера, как казалось, на более подходящий по анатомии не смогла предотвратить смещение стента и его потерю в дальнейшем, когда из коронарной артерии сместился весь набор эндоваскулярных инструментов.

Обращает на себя внимание, что в трех из четырех наблюдавшихся нами случаев непреднамеренная дислокация произошла именно в момент выведения системы доставки со стентом после неудачной попытки стентирования целевого сосуда. Основываясь на нашем опыте, нельзя сказать, что у описанных больных была очень сложная анатомия целевых коронарных артерий. В одном случае, скорее, имела место косвенная сложность, связанная с установкой проводникового катетера в устье ПКА. Это наводит на мысль о том, что даже при кажущейся анатомической простоте выполнения стентирования целевого сосуда необходимо иметь стабильную, хорошо фиксированную систему направляющих катетеров и проводников.

В другом случае дислокации стента с системы доставки (наблюдение №1), по нашему мнению, была допущена ошибка при выполнении ТЛБАП с последующей попыткой стентирования. Выполненная баллонная ангиопластика не дала желаемого эффекта, и после нее наблюдался остаточный стеноз 60% диаметра сосуда. Логично было бы выполнить повторную ТЛБАП большим диаметром и более высоким давлением и затем произвести проведение стента. В этих условиях попытка завести стент в зону выраженного остаточного стеноза на фоне имевшегося кальциноза не увенчалась успехом, а попытка вывести систему доставки из недостаточно расширенного сегмента приве-

ла к осложнению. Повторная ТЛБАП катетером большего диаметра с успешным стентированием подтверждает мысль о том, что стентирование необходимо проводить в подготовленном к этому сегменте сосуда, а поспешность может привести к осложнению.

Третий случай дислокации стента (наблюдение №3) наблюдался при выведении системы доставки из ПКА на фоне кальциноза проксимального сегмента целевой артерии до места стентирования в дистальной трети. В этом случае, по нашему мнению, на фоне использования относительно длинного (23 мм) и недостаточно эластичного стента произошло заклинивание кальцинированной бляшки с стратами стента в момент выведения системы доставки. Это и привело к дислокации стента.

Таким образом, два из трех наблюдавшихся осложнений были связаны с недооценкой наличия препятствия на пути движения стента, как при его заведении в коронарный сосуд, так, в особенности, и при его выведении, когда, казалось бы, не должно быть никаких технических сложностей. Возможно, ослабление внимания оператора во время выведения системы доставки стента из "особо сложной" зоны, когда, казалось бы, опасность уже миновала, и приводит к осложнению.

Еще один случай (наблюдение №4) связан, по нашему мнению, с недооценкой другой технической особенности, а именно, плохой фиксацией доставляющих проводниковых систем, что, по сути дела, привело к тем же последствиям, что и в предыдущих случаях.

В наблюдении №2 имел место совершенно иной механизм дислокации стента, связанный с тем, что размер подобранного стента оказался неадекватным. Использование стента, чей диаметр был меньше диаметра стентируемой артерии, привело к его дислокации в ствол ЛКА и затем на гайд-катетер уже после имплантации в ОВ.

Как показывает наш опыт, наиболее часто непреднамеренная дислокация стента с системы доставки происходит при недооценке технических сложностей на этапах стентирования (как, например, наличие стеноза и кальциноза на пути продвижения стента) или недооценки сложных анатомических условий. Наиболее опасным моментом является именно этап извлечения эндоваскулярных инструментов после неу-

давшегося проведения в зону стеноза. Концентрация внимания в это время не должна ослабевать.

Для борьбы с возникшими осложнениями, связанными с дислокацией и миграцией стентов, мы применяли разные стратегии лечения в зависимости от места нахождения мигрировавшего стента, наших технических возможностей и клинической целесообразности. Разные подходы к устранению дислокации и миграции стентов описаны и в литературе; они включают как эндоваскулярные (6, 9, 10, 14, 15, 17), так и хирургические методы (так называемую большую хирургию) (8, 16).

Мы исходили из того, что клиническое состояние больного и прогноз являются приоритетными в выборе тактики ведения больных. Нами было применено удаление стента петлей в одном случае, раздавливание стента в диагональной ветви ПМЖВ в одном случае, фиксация стента в плечевой артерии периферическим стентом в одном случае. В одном случае стент был потерян, по всей видимости, в периферическом артериальном русле без клинических последствий.

Итак, нами были применены различные подходы. Казалось бы, наилучшим выходом является извлечение мигрировавшего стента из сосудистого русла, и это представляется оптимальным вариантом. Но при этом необходимо учитывать возможные ятрогенные последствия, связанные с эндоваскулярным извлечением, которые могут оказаться намного опаснее по своим клиническим исходам. Когда извлечение не связано с высоким риском возникновения осложнений, несомненно, его необходимо применить. В иных случаях, на наш взгляд, надо выполнить наименее опасное эндоваскулярное вмешательство, даже если оно будет не оптимально. Например, в наблюдении №1 мы не стали пытаться извлечь мигрировавший стент в диагональную артерию, так как это было связано с повышенным риском повреждения ПМЖВ и ствола ЛКА. Наоборот, применив методику “раздавливания” стента, нам удалось провести его в дистальную часть диагональной ветви ПМЖВ и устранить опасность повреждения магистральных коронарных артерий, хотя даже возможный тромбоз ДВ нам показался оправданным выходом в данной ситуации.

Наблюдения №2 и №3 были связаны с устранением осложнения после низведения мигрировавшего стента в перифериче-

ские артерии, где также были применены два подхода, исходя из клинической пользы и опасности ятрогенного повреждения. В одном случае, когда это было технически возможно и легко, стент был удален; в другом, когда удаление сочли сложным и опасным, стент был фиксирован в стенке плечевой артерии периферическим стентом. Такой подход позволил нам избежать тяжелых осложнений у всех этих больных, что наводит на мысль о правильности выбранной стратегии. Наблюдение №4 также является уникальным в нашем опыте, так как не потребовало каких-либо манипуляций из-за миграции стента в периферическое русло нижних конечностей. Нами были предприняты все меры рентгенологической и ультразвуковой визуализации и поиска стента в церебральных, висцеральных, коронарных и магистральных периферических сосудистых системах, которые не дали результата. Отсутствие клинических данных о наличии осложнений, связанных с миграцией стента, и отсутствие данных о его нахождении в “опасных” локациях дало возможность не предпринимать агрессивного лечения. В дальнейшем больной был выписан в удовлетворительном состоянии.

Таким образом, все случаи возникновения осложнений, связанных с непреднамеренной дислокацией и миграцией стентов во время эндоваскулярных вмешательств, имели благоприятный исход. Выбранная стратегия лечения была оправдана и эффективна.

Отвечая на вопросы, поставленные нами в начале данной работы, мы пришли к следующим выводам:

1. Причинами возникновения непреднамеренной дислокации и миграции стентов во время эндоваскулярной реваскуляризации коронарных артерий может быть недооценка наличия анатомических и технических сложностей как во время заведения системы доставки в целевой сосуд, так (и особенно) во время извлечения инструментов после неудачной попытки их проведения.

2. Стентирование тяжелых форм ригидных и кальцинированных поражений коронарных артерий необходимо проводить после достижения оптимального результата ТЛБАП и не пытаться проводить стент при наличии остаточного стеноза.

3. Одним из методов профилактики непреднамеренной дислокации и миграции коронарных стентов является надежная

фиксация инструментов доставки (гайд-катетеры, проводники и т.д).

4. Методы устранения возникших дислокаций и миграций стентов должны выби-

раться, исходя из клинической пользы, с одной стороны, и ятрогенного риска возникновения осложнений при их лечении, с другой стороны.

Endovascular coronary interventions for coronary artery disease are used in the clinical practice with an increasing frequency. Every year, the indications for use of transluminal balloon angioplasty (TLBAP) and stenting in more and more challenging patients, who were recently considered inoperable both due the technical possibilities of the intervention and a high risk of complications, are extending. Development of new tools and technologies expands the horizons for such interventions, in particular, in marked calcification of the coronary arteries, their tortuosity and inconvenient geometry of the origin angles, etc. But, on the other hand, the use of novel technologies is associated with an increased risk and still does not provide an absolute guarantee that complications will not occur during procedures. These complications include dislocation of the stent from the delivery system and migration of the stents. Although such complications are not frequent "companions" of endovascular interventions (1–4), the potential threats associated with them, including death, undoubtedly deserve detailed study and development of treatment methods. In our opinion, a direct and honest consideration of each case of such complications is the key to success and development of correct algorithm of actions.

When complications occur during a procedure, every surgeon wonders: why did it happen and how to prevent it in the future? How to deal with these complications with the minimum loss for the patient?

In this article, we tried to answer these questions based on the analysis of our experience.

Until November 2020, we performed endovascular coronary interventions in 1918 patients with CAD. 1399 of them had acute coronary syndrome; elective coronary interventions were performed in 519 patients. Patients' age ranged from 35 to 87 years; there were 73% of men and 27% of women.

We observed 4 cases of stent dislocation from the delivery system with subsequent migration; it constituted 0.21% of all interventions. Here is a brief description of these cases.

Case 1. Patient K., 63 years old, was routinely admitted with a diagnosis: CAD. Exertional angina of the II-III FC. Coronary atherosclerosis. Critical 80% stenosis of the proximal LAD. The patient was admitted for the elective myocardial revascularization. The intervention was performed according to the standard technique through the right radial artery using standard delivery catheters and guidewires. After preliminary pre-dilation of the stenosis area with a balloon catheter 2.5–20 mm at a pressure of 14 atm, control CAG showed residual stenosis of 60%. Attempts to introduce a drug-eluting stent (DES) 2.75–18 mm were unsuccessful. Attempts to retrieve the delivery system resulted in the stent dislodgement from the balloon catheter, with further migration to the proximal third (pr/3) of the second diagonal branch (DB2) of the LAD. Attempts to introduce the second guidewire into DB2 through the stent lumen were unsuccessful. The guidewire was introduced bypassing the stent, dilatation of the proximal third of DB2 was performed with a balloon catheter 2.5–20 mm inserted outside the stent lumen. The stent was crushed, and it migrated to the distal segment of DB2 which was patent with TIMI III blood flow. The migrated stent was well fixed and did not obstruct the blood flow. A repeated TLBAP of LAD stenosis was performed with a balloon catheter with a balloon diameter of 3.0×15 mm under the pressure of 10 atm. Control CAG showed residual stenosis less than 40%. Stenting was performed with a drug-eluting stent 2.75×18 mm. Control CAG: no residual stenoses, blood flow is preserved in all LCA arteries. The postoperative period was unremarkable. The patient was discharged in satisfactory condition after the control examination. No signs of myocardial ischemia.

Case 2. Patient V, 70 years old, was admitted on emergency basis. Diagnosis: CAD. Acute myocardial infarction with ST-segment elevation (5 hours after the disease onset). Standard surgical technique through the right radial access. I. Coronary angiography was performed: echeloned stenoses up to 90% of the distal segment of the LAD (in the area of the LV apex, diameter less than 2 mm). Stenosis of the orifice of PLA LCX up to 60%. Critical stenosis of the LCX orifice up to 80%. Thrombotic occlusion

of the distal RCA. Recanalization was performed, TLBAP with stenting of the RCA and PIV with a non-drug-eluting stent 2.5×30 mm (TIMI III blood flow in the RCA, TIMI I blood flow in the PIV). After that, the catheter guide was changed, stenting of the LCX proximal segment and orifice was performed with a non-drug-eluting stent 3.5×26 mm (under the pressure of 12 atm.). Control CAG: migration of the stent to the LMCA region is noted, but the stent remained on the guidewire and migrated to the guide catheter along its outer surface where it was relatively fixated. The delivery system was retrieved, a second guidewire was introduced, and re-stenting of the LCX was performed with a non-drug-eluting stent 3.5×26 mm (under the pressure of 18 atm.). Control CAG: migration of the first stent on the outer surface of the guide catheter is noted, attachment of the second implanted stent to the LCX was not tight. Post-dilation of the LCX stent was performed with a balloon catheter 4.0×15 mm under the pressure of 12 atm. There were no residual stenoses in the proximal LCX, the stent was well attached to the artery. Then the balloon catheter 4.0×15 was inflated with a maximum pressure in front of the guide catheter in the aorta, on which the migrated stent was located, and all instruments were pushed down to the right brachial artery in a single block. TLBAP of the pushed down stent in the brachial artery was performed under the pressure of 16 atm. The estimated diameter of the inflated stent was 4.5 mm. Control CAG: arteries of the right upper limb are patent, the stent is fixed, there is no dissection or perforation.

Case 3. Patient K. 63 years old. Diagnosis: CAD. Myocardial infarction of the posterior lateral area of the LV. Concomitant diagnosis: Pulmonary embolism (PE). The patient underwent pulmonary angiography in the mode of digital subtraction angiography – pulmonary arteries are patent, no evidence of PE was found. Coronary angiography (right radial access) was performed, hemodynamically insignificant stenoses of the distal LAD and LCX, middle third and distal third of OMB 2 up to 50% were revealed, hemodynamically insignificant stenosis of the RCA orifice up to 50% was registered, as well as occlusion of the distal RCA (TIMI I blood flow). Recanalization was performed, followed by TLBAP of the distal RCA with transition to the orifices of the PLA and PIV. Attempts to introduce a drug eluting stent 2.5×23 mm through the proximal RCA were unsuccessful. When trying to insert the stent back into the catheter, it was dislodged from the balloon catheter of the delivery system. A balloon catheter 1.5×15 mm was introduced by the guidewire remaining in the lumen of the stent, and inflated under

the pressure of 16 atm. Attempts to reinsert the stent into the guide catheter were unsuccessful. The system was pushed down as a single unit to the introducer; attempts to insert the stent into the radial artery introducer were unsuccessful. The stent has remained in the radial artery. The stent was retrieved from the right radial artery through the ipsilateral access using the Amplatz Goose Neck Snare Kit 6F. Control angiography: The radial artery is patent; there is no dissection or perforation. Control CAG: RCA and its branches are patent, TIMI III blood flow is observed.

In four months after the intervention, the patient was re-admitted for control coronary angiography. CAG results: The LCA angiographic characteristics are the same. The RCA is patent, there are hemodynamically insignificant stenoses of the orifice up to 50%, and of the distal segment with transition to the PLA and PIV orifices less than 50%. The right radial artery is patent.

Case 4. Patient S., 63 years old, was routinely admitted with the following diagnosis: advanced atherosclerosis of aorta and its branches, coronary arteries, brachiocephalic arteries, arteries of the lower extremities, stage II B. CAG results: 50% stenoses of the orifice and middle third of the LAD. 75% stenosis of the LCX in the bifurcation with OMB1 (Medina 1:0:1). Condition after TLBAP, stenting of the proximal RCA (2 stents), 60% in-stent stenosis in the middle third. Subocclusion of the distal RCA. Carotid AG: 85% stenosis of the right ICA. 70% stenosis of the left ICA. Initially, stenting of the ICA was performed with the self-expanding stent Carotid Wallstent 7×40 mm. Control angiography: carotid arteries are patent, no residual stenosis. Then the catheterization of the right coronary artery orifice with the guide catheter JR4 was performed, the coronary guidewire was inserted, and the distal and middle segments of the RCA were pre-dilated under the pressure of 12–14 atm. After that, residual stenosis up to 60% was observed in the segments after dilatation with no signs of dissection or distal embolism and TIMI III blood flow. When trying to introduce the stent 2.75×8 mm into the area of distal stenosis, the “guide-catheter, guidewire and stent” complex has migrated into the aorta. The instruments were retrieved. The guide-catheter was changed to AR 2 6F. TLBAP of the distal and middle segments of RCA was performed again with a balloon catheter Colibri 2.5×15 mm on the guidewire introduced deep into the PIV. No residual stenoses were registered. In order to manage the stenosis of the distal RCA, a drug-eluting stent 2.75×18 mm was inserted and opened under the pressure of 12 atm. Control coronary angiography: stenting area in the distal RCA is without

residual stenosis, and in the middle segment there is an in-stent RCA stenosis of 50–60%. It was decided to re-stent this segment. When the stent 2.75×18 mm was inserted into the middle segment of the RCA, the guide catheter, guidewire and stent migrated with delivery system to the aorta. At that, the stent dislocated from the balloon catheter, but it remained on the coronary guidewire in a poor fixated position. The system Amplatz Goose Neck Snare Kit 6F was inserted through the right femoral access to capture and retrieve the stent. When the loop was inserted, the stent migrated from the guidewire, most likely into the aorta. X-ray has not visualized the stent in the cerebral, visceral, pelvic and peripheral arteries, and in the left ventricle. Given the stable hemodynamics, the absence of a symptom complex typical for embolism, it was decided not to perform further manipulations.

Discussion and conclusions.

Dislocation of coronary stents is a relatively rare complication. According to published data (1–3), the incidence ranges from 0.15% to 2% (in our case, 0.21%). Most authors associate such complications with technical challenges during coronary interventions and complicated anatomy of the coronary vasculature (4–8). Most commonly, an unintentional displacement of the stent from the delivery system occurs when introducing the delivery system with the stent, or retrieving after an unsuccessful attempt to position the stent, as a rule, in anatomically complicated segments of the coronary arteries with marked calcification of the target vessel (9, 10–13).

We tried to analyze the causes of the complications we encountered in order to prevent similar events in the future. In our opinion, namely analyzing the causes of the unintentional displacement of the stent from the delivery system is of critical importance because to treat this complication is much more difficult than to prevent it.

Our observations confirm the evidences that the complicated angioarchitecture of the coronary vasculature may be a factor for a special caution in coronary interventions. For example, in case No. 4, stent dislocation from the delivery system was caused not by the difficulty of its insertion into the stenosed site, but by the problem with reliable fixation of the guide catheter in the right coronary artery orifice in addition to the poor fixation of the delivery system as a whole. Even the replacement of the guide catheter, which seemed to be more suitable in terms of anatomy, could not prevent the dis-

placement of the stent and its further loss when the entire set of endovascular instruments was dislodged from the coronary artery.

It is noteworthy that in three out of four observed cases, unintentional dislocation occurred exactly at the moment of retrieval of the delivery system with a stent after an unsuccessful attempt of stenting the target vessel. Based on our experience, it cannot be said that the patients described had very challenged anatomy of the target coronary arteries. In one case there was rather a circumstantial difficulty associated with the installation of a guide catheter in the RCA orifice. This suggests that even with the seeming anatomical simplicity of the target vessel stenting, it is necessary to have a stable, well-fixed system of guiding catheters and guidewires.

In another case of the stent dislodgement from the delivery system (case No. 1), in our opinion, an error was made during TLBAP procedure with a subsequent stenting attempt. After balloon angioplasty the desired effect was not achieved, and the residual stenosis was 60% of the vessel diameter. It would have been logical to perform a repeated TLBAP using a larger diameter and higher pressure and then to introduce the stent. In this setting, an attempt to introduce the stent into the area of marked residual stenosis against the background of existing calcification was unsuccessful, and an attempt to retrieve the delivery system from an insufficiently extended segment led to the complication. Repeated TLBAP with a larger-diameter catheter resulted in the successful stenting, which confirms the idea that stenting should be performed in a vessel segment prepared for this, and hurriedness can lead to complications.

The third case of stent dislocation (case No. 3) was observed when the delivery system was retrieved from the right coronary artery against the background of calcification of the proximal segment of the target artery till the stenting site in the distal third. In this case, in our opinion, when a relatively long (23 mm) and insufficiently elastic stent was used, the calcified plaque jammed with stent strata at the moment of the delivery system retrieval. This led to the stent dislocation.

Thus, two of the three observed complications were associated with an underestimation of an obstacle in the way of the stent movement, both during its insertion into the coronary vessel, and, in particular, during its retrieval when, as it would have seemed, there should

be no technical difficulties. Weakening of the surgeon's concentration during the retrieval of the stent delivery system from the "especially challenging" area when, as it would have seemed, the danger has already eased off, may result in complications.

Another case (case No. 4) is associated, in our opinion, with another underestimated technical feature, namely, poor fixation of the delivering guide systems, which, in fact, resulted in the same consequences as in the previous cases.

In case No. 2, there was a completely different mechanism of stent dislocation, associated with inadequate size of the selected stent. The use of a stent with lesser diameter than the diameter of the target artery has led to its dislocation into the main LCA and then, after implantation to the LCX, on the guide catheter.

According to our experience, an unintentional stent dislocation from the delivery system occurs most commonly when the technical difficulties at the stages of stenting (such as stenosis or calcification on the way of the stent movement) or the challenging anatomical settings are underestimated. The most dangerous moment is the stage of retrieval of the endovascular instruments after a failed introduction into the stenosis area. At this moment, concentration of attention should not decrease.

To manage complications associated with the stent dislocation and migration, we used different treatment strategies depending on the migrated stent location, our technical capabilities and clinical feasibility. Various approaches to manage stent dislocations and migrations are described in the literature as well; they include both endovascular (6, 9, 10, 14, 15, 17) and surgical methods (so called "major surgery") (8, 16).

We assumed that the patient's clinical condition and prognosis are priorities for the choice of patient management. We have retrieved the stent using the loop in one case, crushed the stent in the diagonal branch of the LAD in the second case, and fixed the stent in the brachial artery with a peripheral stent in the third case. In one case, the stent was lost, most likely in the peripheral arterial vessels, without clinical consequences.

So, we have used different approaches. It would seem that the best solution is to retrieve the migrated stent from the vascular bed, and this seems to be the best option. However, it is necessary to consider possible iatrogenic consequences associated with endovascular retrieval, which can be much more dangerous

in terms of their clinical outcomes. When retrieval is not associated with a high risk of complications, it certainly should be used. Otherwise, in our opinion, it is necessary to perform the least dangerous endovascular intervention, even if it would be not optimal. For example, in case No. 1, we did not try to retrieve the stent migrated into the diagonal artery, since this was associated with an increased risk of damage to the LAD and main LCA. On the contrary, using the technique of the stent "crushing", we have managed to introduce it into the distal diagonal branch of the LAD and eliminate the danger of damage to the main coronary arteries, although in this situation even a possible DB thrombosis seemed to us a justified solution.

Cases No. 2 and No. 3 were associated with the elimination of complications after pushing down the migrated stent into the peripheral arteries. In these cases, two approaches were used as well, based on the clinical benefit and the risk of iatrogenic damage. In one case, when it was technically possible and easy, the stent was retrieved; in another, when retrieval was considered difficult and dangerous, the stent was fixed in the wall of the brachial artery with a peripheral stent. This approach allowed us to avoid serious complications in all these patients, which suggests that the chosen strategy was correct. Case No. 4 is also unique in our experience, since it did not require any manipulations due to the stent migration into peripheral vessels of the lower extremities. We have used all means of X-ray and ultrasound imaging to search for a stent in the cerebral, visceral, cardiac and major peripheral vascular systems, which did not bring any result. Absence of clinical evidences of complications associated with the stent migration and absence of evidences on its presence in "dangerous" locations made it possible not to perform aggressive treatment. Later the patient was discharged in a satisfactory condition.

Thus, all cases of complications associated with unintentional stent dislocation and migration during endovascular interventions had a favorable outcome. The chosen treatment strategy was justified and effective.

Answering the questions, that we have raised at the beginning of this article, we made the following conclusions:

1. Underestimation of the anatomical and technical difficulties both during insertion of the delivery system into the target vessel and (especially) during instruments retrieval after

an unsuccessful introduction attempt may be the reasons for unintentional stent dislocation and migration during endovascular revascularization of the coronary arteries.

2. Stenting of severe rigid and calcified lesions of the coronary arteries should be performed after an optimal TLBAP result has been achieved and the attempt to introduce a stent should not be performed in the presence of residual stenosis.

3. One of the methods preventing unintentional dislocation and migration of the coronary stents is a reliable fixation of delivery instruments (guide catheters, guidewires, etc.).

4. In case of stent dislocation and migration, methods of its eliminating should be selected based on the clinical benefit, on the one hand, and on the risk of iatrogenic complications during the treatment, on the other hand.

Список литературы [References]

1. Brilakis E.S., Best P.J., Elesber A.A. et al. Incidence, retrieval methods, and outcomes of stent loss during percutaneous coronary intervention: a large single-center experience. *Catheter Cardiovasc. Interv.* 2005, 66 (3), 333–340. <http://doi.org/10.1002/ccd.20449>
2. Colkesen A.Y., Baltali M., Acil T. et al. Coronary and systemic stent embolization during percutaneous coronary interventions: a single center experience. *Int. Heart J.* 2007, 48 (2), 129–136. <http://doi.org/10.1536/ihj.48.129>
3. Dunning D.W., Kahn J.K., O'Neill W.W. The long-term consequences of lost intracoronary stents. *J. Interv. Cardiol.* 2002, 15 (5), 345–348. <http://doi.org/10.1111/j.1540-8183.2002.tb01066.x>
4. Kammler J., Leisch F., Kerschner K., et al. Long-term follow-up in patients with lost coronary stents during interventional procedures. *Am. J. Cardiol.* 2006, 98 (3), 367–369. <http://doi.org/10.1016/j.amjcard.2006.01.105>
5. Nikolsky E., Gruberg L., Pechersky S. Stent deployment failure: reasons, implications, and short- and long-term outcomes. *Catheter Cardiovasc. Interv.* 2003, 59 (3), 324–328. <http://doi.org/10.1002/ccd.10543>
6. Elsner M., Peifer A., Kasper W. Intracoronary loss of balloon-mounted stents: successful retrieval with a 2 mm- "Microsnare"-device. *Catheter Cardiovasc. Diagn.* 1996, 39 (3), 271–276.
7. Meisel S.R., DiLeo J., Rajakaruna M. et al. A technique to retrieve stents dislodged in the coronary artery followed by fixation in the iliac artery by means of balloon angioplasty and peripheral stent deployment. *Catheter Cardiovasc. Interv.* 2000, 49 (1), 77–81. [http://doi.org/10.1002/\(sici\)1522-726x\(200001\)49:1<77::aid-ccd17>3.0.co;2-y](http://doi.org/10.1002/(sici)1522-726x(200001)49:1<77::aid-ccd17>3.0.co;2-y)
8. Erez E., Herz I., Snir E. et al. Surgical removal of stent entrapped in proximal left coronary artery system. *Ann. Thorac. Surg.* 1996, 62 (3), 884–885. [https://doi.org/10.1016/S0003-4975\(96\)00289-5](https://doi.org/10.1016/S0003-4975(96)00289-5)
9. Прозоров С.А. Современные подходы к профилактике, оценке и лечению осложнений эндоваскулярных вмешательств на коронарных артериях. Часть III. Потеря и миграция коронарного стента при эндоваскулярных вмешательствах (обзор литературы и собственные наблюдения). *Журнал им. Н.В. Склифосовского. Неотложная медицинская помощь.* 2014, 4, 19–24.
10. Prozorov S.A. Modern approaches to the prevention, assessment and treatment of the complications of endovascular interventions on the coronary arteries. Part III. Loss and migration of a coronary stent during endovascular interventions (literature review and own observations). *Russian Sklifosovsky Journal "Emergency Medical Care".* 2014, 4, 19–24. (In Russian)
10. Berder V., Bedossa M., Gras D. et al. Retrieval of a lost coronary stent from the descending aorta using a PTCA balloon and biopsyforceps. *Catheter Cardiovasc. Diagn.* 1993, 28 (4), 351–353.
11. Douard H., Besse P., Broustet J.P. Successful retrieval of a lost coronary stent from the descending aorta using a loop basketintravascular retriever set. *Catheter Cardiovasc. Diagn.* 1998, 44 (2), 224–226.
12. Eeckhout E., Stauffer J.C., Goy J.J. Retrieval of a migrated coronary stent by means of an alligator forceps catheter. *Catheter Cardiovasc. Diagn.* 1993, 30 (2), 166–168.
13. Jang J.H., Woo S.I., Yang D.H., et al. Successful coronary stent retrieval from the ascending aorta using a gooseneck snare kit. *Korean J. Intern. Med.* 2013, 28 (4), 481–485. <http://doi.org/10.3904/kjim.2013.28.4.481>
14. Eggebrecht H., Haude M., von Birgelen C. et al. Nonsurgical retrieval of embolized coronary stents. *Catheter Cardiovasc. Interv.* 2000, 51 (4), 432–440. [http://doi.org/10.1002/1522-726x\(200012\)51:4<432::aid-ccd12>3.0.co;2-1](http://doi.org/10.1002/1522-726x(200012)51:4<432::aid-ccd12>3.0.co;2-1)
15. Ngow H. Stent dislodgement in left anterior descending coronary artery and successful deployment with two parallel wires and a small balloon. *Kardiol. Pol.* 2009, 67 (9), 1040–1042.
16. Bedossa M., Breton H.L., Leclercq C. et al. Loss of a stent in the left main coronary artery and secondary migration into the left circumflex artery needing surgical extraction. Apropos of a case. *Arch. Mal. Coeur Vaiss.* 1996, 89 (12), 1677–1680.
17. Yang D.H., Woo S.I., Kim D.H. et al. Two dislodged and crushed coronary stents: treatment of two simultaneously dislodged stents using crushing techniques. *Korean J. Intern. Med.* 2013, 28 (6), 718–723. <http://doi.org/10.3904/kjim.2013.28.6.718>

Сведения об авторах [Authors info]

Шукуров Баходур Максудович – доктор мед. наук, профессор кафедры кардиологии, сердечно сосудистой и торакальной хирургии Института непрерывного медицинского и фармакологического образования ФГБОУ ВО ВолгГМУ, специалист по рентгенэндоваскулярным диагностике и лечению отделения лучевой диагностики Клиники №1 ВолгГМУ, Волгоград.

Кравцов Василий Игоревич – врач первой категории, специалист по рентгенэндоваскулярным диагностике и лечению отделения лучевой диагностики Клиники № 1 ВолгГМУ, Волгоград.

Уфимцев Владимир Сергеевич – врач высшей категории, врач сердечно-сосудистый хирург отделения сердечно сосудистой хирургии Клиники №1 ВолгГМУ, Волгоград.

* **Адрес для переписки:** Шукуров Баходур Максудович – 400079 Волгоград, ул. Никитина, 64. Клиника №1 ВолгГМУ.
Тел.: +7-44242-05-79. E-mail: dbeb@inbox.ru

Bahodur M. Shukurov – Doct. of Sci. (Med.), Professor of the Department of Cardiology, Cardiovascular and Thoracic Surgery of the Institute of Continuing Medical and Pharmacological Education of the Federal State Budgetary Educational Institution of Higher Education Volgograd State Medical University, specialist in X-ray endovascular diagnostics and treatment of the Department of Radiology Diagnostics of the Clinic No. 1 at the Volgograd State Medical University, Volgograd.

Vasiliy I. Kravtsov – first category doctor, specialist in X-ray endovascular diagnostics and treatment of the Department of Radiology Diagnostics at the Clinic No. 1 of the Volgograd State Medical University, Volgograd.

Vladimir S. Ufimtsev – doctor of the highest category, cardiovascular surgeon of the Department of Cardiovascular Surgery of the Clinic No. 1 at the Volgograd State Medical University, Volgograd.

* **Address for correspondence:** 64, Nikitina str., Volgograd 400079, Russian Federation. Volgograd Clinic No.1 of the Volgograd State Medical University. Phone: +7-44242-05-79. E-mail: dbeb@inbox.ru

Статья получена 20 ноября 2021 г.
Manuscript received on November 20, 2021.

Принята в печать 31 января 2022 г.
Accepted for publication on January 31, 2022.

Влияние реваскуляризации внутренней сонной артерии путем стентирования или эндартерэктомии на микроциркуляцию глаза (по данным оптической когерентной томографии)

Д.Г. Иоселиани¹, Н.С. Боша¹, Т.С. Сандодзе¹, А.В. Азаров², С.П. Семитко^{1*}

¹ Кафедра интервенционной кардиоангиологии и НПЦ интервенционной кардиоангиологии ФГАОУ ВО "Первый МГМУ имени И.М. Сеченова" Минздрава России (Сеченовский Университет), Москва, Россия

² ГБУЗ МО "Московский областной научно-исследовательский клинический институт имени М.Ф. Владимирского" (МОНИКИ), Москва, Россия

Целью исследования явилось изучение изменения перфузии сетчатки и диска зрительного нерва у пациентов после каротидной эндартерэктомии и каротидного стентирования с помощью оптической когерентной томографии-ангиографии (ОКТ-ангиография). В исследование вошли 30 пациентов с гемодинамически значимым стенозом ($\geq 75\%$) правой или левой внутренней сонной артерии, которым было выполнено стентирование внутренней сонной артерии (17 больных) или операция каротидной эндартерэктомии из сонной артерии (13 больных). Всем пациентам до и после вмешательства выполнялась ОСТ-ангиография сетчатки глаза. До процедур реваскуляризации ОСТ-ангиография не выявила достоверной разницы по показателям плотности кровотока на стороне стенозированной и не стенозированной сонных артерий ($p < 0,05$). В раннем послеоперационном периоде плотность кровотока увеличилась в макулярной зоне как на уровне поверхностного, так и глубокого слоев. При контрольном обследовании спустя 3 мес после процедур реваскуляризации ОСТ-ангиография показала умеренное снижение некоторых показателей плотности потока, однако они оставались выше исходных. ОСТ сетчатки глаза является эффективным методом оценки изменений микроциркуляции структур головного мозга после реваскуляризации внутренней сонной артерии.

Ключевые слова: каротидное стентирование, каротидная эндартерэктомия, оптическая когерентная томография, микроциркуляция головного мозга

The effects of internal carotid artery revascularization via stenting or carotid endarterectomy on ocular microcirculation (assessed by optical coherence tomography)

D.G. Iosseliani¹, N.S. Boshia¹, T.S. Sandodze¹, A.V. Azarov², S.P. Semitko^{1*}

¹ Department of Interventional Cardioangiology, Scientific and Practical Center of Interventional Cardioangiology of the I.M. Sechenov First Moscow State Medical University of the Ministry of Health of the Russian Federation (Sechenov University), Moscow, Russia

² M.F. Vladimirov Moscow Regional Clinical and Research Institute (MONIKI), Moscow, Russia

The aim of study was to evaluate the changes in the perfusion of the retina and the optic nerve head in patients after carotid endarterectomy and carotid artery stenting using optical coherence tomographic angiography (OCT-A). The study included 30 patients with hemodynamically significant stenosis ($\geq 75\%$) of the right or left internal carotid artery, who underwent the stenting of the internal carotid artery ($n = 17$) or the operation of carotid endarterectomy ($n = 13$). OCT-A of the retina was performed in all patients before and after the intervention. Before revascularization procedures, OCT-A did not reveal significant differences in the indices of the blood flow density neither at the side of the affected carotid artery, nor at the contralateral side ($p < 0.05$). In early postoperative period the blood flow density increased in the macular area at the superficial, as well as at the deep layer level. Control examination with OCT-A performed within 3 months showed moderate decrease of several indices of the flow density, however they still remained above the baseline values. OCT of the retina

is an effective method for the evaluation of the changes of microcirculation in the brain structures after the revascularization of the internal carotid artery.

Keywords: *carotid stenting, carotid endarterectomy, optical coherence tomography, cerebral microcirculation*

Хирургическая и рентгенэндоваскулярная реваскуляризация заняла сегодня лидирующее положение в лечении ишемических состояний разных органов и тканей. Реваскуляризация сердца, головного мозга, почек, органов брюшной полости, конечностей и т.д. спасла жизнь и вернула к нормальному труду многие миллионы людей в мире. В настоящее время не вызывает сомнения, что эти процедуры улучшают клиническое состояние больных, а также кровообращение в артериальных сосудах, подвергшихся реваскуляризации. В значительно меньшей степени изучены вопросы, касающиеся воздействия реперфузии на состояния микроциркуляции этих органов. Примером могут служить процедуры реваскуляризации внутренней сонной артерии (ВСА). Известно, что этот сосуд отвечает за васкуляризацию значительной части головного мозга, и нарушение кровотока в нем может приводить к существенным, порой необратимым нарушениям функции центральной нервной системы. К примеру, стенозирование сонной артерии и тем самым нарушение васкуляризации структур головного мозга является одним из важнейших факторов риска развития ишемического инсульта и преходящих ишемических атак. Следует отметить, что среди заболеваний нервной системы примерно 15–25% из них вызваны нарушением мозгового кровообращения. В экономически развитых странах среди причин смертности инсульт мозга занимает третье место. Как известно, примерно 2/3 всех случаев ишемических инсультов обусловлены стенозирующе-окклюзирующим поражением сонных артерий. К примеру, при стенозирующем поражении ВСА более чем на 75% вероятность развития ишемического инсульта в течение первого года после установления диагноза колеблется от 2 до 5%, а при наличии клинических проявлений в виде транзиторных ишемических атак вероятность возрастает примерно до 40%. Следует особо отметить, что степень стеноза сонной артерии является достаточно четким индикатором вероятности возникновения у пациентов инсульта мозга и служит объективным показанием к необходимости выполнения лечебных процедур на сосуде.

До конца 80-х годов прошлого века в лечении больных со стенозирующим поражением сонных артерий использовали в основном медикаментозную терапию и значительно реже – хирургическое лечение, а именно, операцию каротидной эндартерэктомии (КЭАЭ). Однако с внедрением в клиническую практику рентгенэндоваскулярной реваскуляризации сосудов этот метод стали успешно и широко применять в лечении стенозирующих поражений сонных артерий. Сегодня можно уверенно говорить, что в настоящее время основными методами лечения пациентов с клиническими проявлениями недостаточности мозгового кровоснабжения и стенозом сонных артерий являются стентирование сонной артерии или КЭАЭ. За последние годы опубликовано достаточное количество рандомизированных исследований, сравнивающих эти два метода в лечении брахиоцефальных сосудов. Эти исследования не выявили существенной разницы по ближайшим и отдаленным результатам лечения с использованием названных методов реваскуляризации головного мозга (1). Следовательно, в таких случаях предпочтение следует отдавать менее травматичному методу лечения, которым является стентирование сонной артерии.

При использовании любого метода реваскуляризации головного мозга главным вопросом остается степень эффективности коррекции нарушенного кровообращения как на уровне макроциркуляции, т.е. в магистральных сосудах, так и на уровне микроциркуляторного русла. Если в отношении крупных сосудов результаты лечения вполне адекватно можно оценивать по данным компьютерной томографии, магнитно-резонансной томографии и УЗДГ, то изучение микроциркуляторного русла структур головного мозга представляется несколько более сложным (2). Следует, правда, отметить, что за последние годы появились методы, позволяющие достаточно полно изучать кровообращение на уровне микроциркуляции. Примером может служить метод оптической когерентной томографии (ОКТ), с помощью которой можно успешно изучать микроциркуляцию глазного дна, являющегося структурой головного мозга и в то же

время чувствительно реагирующего не только на нарушение кровообращения в системе ВСА, но и на нарушения кровоснабжения сердца (3).

ОКТ в ангиорежиме – относительно новая технология, позволяющая неинвазивно визуализировать сосудистую сеть сетчатки глаза и диска зрительного нерва (ДЗН), оценивая количественно и качественно кровоток в этих областях. Следует особо отметить, что кровеносные сосуды глазного дна крайне чувствительны вообще к патологическим процессам, происходящим в организме, и в особенности при патологии головного мозга, нервной системы, а также сердца (4–6). Это касается, в частности, процессов, связанных с нарушением васкуляризации этих структур. Известно, что стенозирующе-окклюзирующие изменения ВСА сопровождаются нарушением кровоснабжения глаз, что, в свою очередь, может приводить к внезапному или прогрессирующему снижению остроты зрения. Соответственно, логичным является допустить, что обратные изменения, т.е. улучшение кровообращения в системе ВСА, может сопровождаться позитивными изменениями в микроциркуляции глазного дна и глаза в целом.

В связи с изложенным нами была поставлена задача изучить микроциркуляцию сетчатки глаза и ствола зрительного нерва до и после восстановления адекватного кровотока в ВСА путем стентирования или КЭАЭ с использованием ОКТ в ангиорежиме у пациентов с резким (>75%) стенозирующим поражением этого сосуда.

Материал и методы

В исследование вошло 30 пациентов с гемодинамически значимым стенозом ($\geq 75\%$) правой или левой ВСА. Пациенты были разделены на две группы: I – пациенты, кото-

рым было выполнено стентирование ВСА (17 больных), и II – пациенты, которым была выполнена операция КЭАЭ из сонной артерии (13 больных). Клиническая характеристика больных представлена в табл. 1.

Как видно из данных табл. 1, у подавляющего большинства пациентов наблюдали мультифокальный атеросклероз. У некоторых из них в анамнезе были операция прямой реваскуляризации миокарда и/или стентирование коронарных артерий. Следует также отметить, что у 22 (73,3%) пациентов имелось стенозирующее поражение другой сонной артерии разной степени выраженности, но не превышающее ни в одном случае 75%.

Критерием включения пациентов в исследование являлось наличие у них стеноза ВСА $\geq 75\%$. В большинстве случаев имело место поражение правой ВСА. Больных с выраженной глазной патологией, связанной со снижением проницаемости оптических сред (катаракта) или наличием витреоретинальных заболеваний, в исследование не включали, так же как больных с острым инфарктом миокарда и с серьезными неврологическими заболеваниями, включая инсульт мозга.

Стентирование ВСА проводили по стандартной методике с обязательным использованием противэмболического защитного устройства и выполнением баллонной постдилатации стентированного участка.

Операцию КЭАЭ выполняли под общей анестезией. После выделения общей сонной артерии и болюсного введения гепарина пережимали в отдельности общую, наружную и внутреннюю сонные артерии, затем накладывали шунт выше пережатия сосудов для поддержания перфузии интракраниальных артерий. После этого выполняли удаление атеросклеротической бляшки. Время

Таблица 1. Клинико-anamнестическая характеристика изученных больных

Показатель	Группа I (стентирование) (n = 17)	Группа II (КЭАЭ) (n = 13)
Возраст (в среднем), годы	70,2 ± 8,3	70,9 ± 7,5
Пол:		
М	8 (47,1%)	7 (53,8%)
Ж	9 (52,9%)	6 (46,2%)
Ранее выполненные АКШ и/или стентирование коронарных артерий	14 (82,4%)	9 (69,2%)
Стеноз левой ВСА	7 (41,2%)	6 (46,2%)
Стеноз правой ВСА	10 (58,8%)	7 (53,8%)
Артериальная гипертензия	15 (88,2%)	12 (92,3%)

пережатия ВСА во время операции составило в среднем $28,4 \pm 5,9$ мин. В течение 24 ч после КЭАЭ больные находились на мониторинговом наблюдении.

ОКТ-ангиографию выполняли на томографе фирмы CANON, использующем А-скан с мощностью 70 000 сканов в секунду. Исследование выполнял один и тот же исследователь при полностью идентичных режимах. Зона ДЗН имела размеры $4,5 \times 4,5$ мм², а зона макулы – $3,0 \times 3,0$ мм². В сравнительный анализ включали поверхностные капиллярные слои ДЗН и макулярной зоны, а также глубокий капиллярный слой макулы и слой хориокапилляров ДЗН. Сегментацию плотности потока определяли автоматически для каждой зоны и подвергали дальнейшему анализу.

Перед выполнением ОКТ-ангиографии больные в течение 5 мин находились в состоянии полного покоя, после чего им в сидячем положении измеряли артериальное давление на левой руке при условии, что рука пациента находилась точно на высоте

сердца. ОКТ больным выполняли трижды в следующей последовательности: в I группе не ранее 1 нед перед процедурой стентирования, затем через 2–3 дня после процедуры, а во II группе – также не ранее 1 нед перед операцией КЭАЭ и через 5–7 дней после нее. Через 3 мес после процедуры всем пациентам обеих групп амбулаторно выполняли третью, контрольную, ОКТ-ангиографию.

Результаты исследования

Выполненная до процедур реваскуляризации ОКТ-ангиография не выявила достоверной разницы по показателям плотности кровотока на стороне стенозированной и не стенозированной сонных артерий ($p < 0,05$). Так же по исходным показателям группы были сопоставимы между собой (табл. 2).

В раннем послеоперационном периоде плотность кровотока увеличился в макулярной зоне как на уровне поверхностного, так и глубокого слоев ($p < 0,05$). Следует отметить, что в зоне капиллярного сплетения и

Таблица 2. Показатели плотности потока крови в макулярной зоне и на уровне диска зрительного нерва до процедуры реваскуляризации (ипсилатеральная и контралатеральная сторона)

ОКТ-ангиография	Группа I		Группа II	
	сторона поражения	без стеноза ВСА	сторона поражения	без стеноза ВСА
Центр. поверхностный	$46,42 \pm 3,21$	$46,82 \pm 3,32$	$45,87 \pm 3,57$	$46,76 \pm 3,77$
Центр. глубокий	$48,52 \pm 4,41$	$49,51 \pm 4,13$	$47,14 \pm 4,32$	$49,75 \pm 3,24$
ДЗН поверхностный	$50,31 \pm 3,76$	$50,55 \pm 3,69$	$49,1 \pm 3,95$	$50,12 \pm 3,11$
ДЗН хориоидальный	$52,38 \pm 4,1$	$53,58 \pm 4,57$	$52,13 \pm 3,4$	$52,85 \pm 3,86$

Таблица 3. Показатели плотности потока крови на стороне внутренней сонной артерии, на которой выполнялась процедура реваскуляризации

ОКТ-ангиография	Стентирование		КЭАЭ	
	до	после	до	после
Центр. поверхностный	$46,42 \pm 3,21$	$47,79 \pm 2,24$	$45,87 \pm 3,57$	$46,89 \pm 2,91$
Центр. глубокий	$48,52 \pm 4,41$	$49,96 \pm 4,11$	$47,14 \pm 4,32$	$48,69 \pm 4,05$
ДЗН поверхностный	$50,31 \pm 3,76$	$51,67 \pm 3,12$	$49,1 \pm 3,95$	$52,08 \pm 3,12$
ДЗН хориоидальный	$52,38 \pm 4,1$	$53,95 \pm 4,5$	$52,13 \pm 3,4$	$54,01 \pm 4,02$

Таблица 4. Показатели плотности потока крови на контралатеральной стороне до и после реваскуляризации

ОКТ-ангиография	Группа I		Группа II	
	до	после	до	после
Центр. поверхностный	$46,82 \pm 3,32$	$47,03 \pm 2,75$	$46,76 \pm 3,77$	$47,24 \pm 3,84$
Центр. глубокий	$49,51 \pm 4,13$	$49,95 \pm 3,86$	$49,75 \pm 3,24$	$50,26 \pm 3,56$
ДЗН поверхностный	$50,55 \pm 3,69$	$51,68 \pm 2,95$	$50,12 \pm 3,11$	$50,85 \pm 3,48$
ДЗН хориоидальный	$53,58 \pm 4,57$	$54,13 \pm 4,97$	$52,85 \pm 3,86$	$53,47 \pm 3,73$

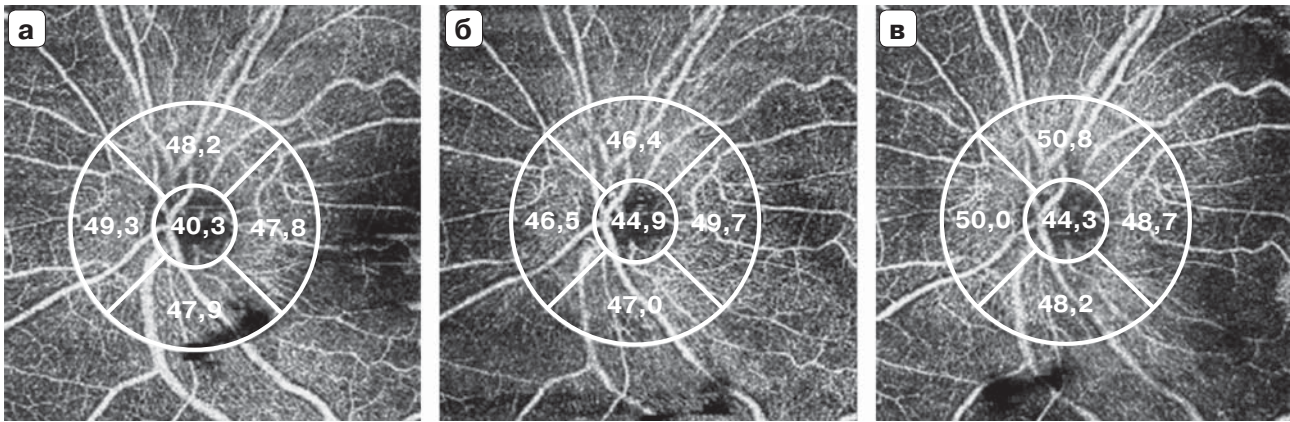


Рисунок. Клинический пример изменения плотности потока сетчатки глаза у пациента О., 57 лет, после стентирования ВСА. ОКТ-ангиограмма пациента до и после стентирования правой сонной артерии. На срезах видно улучшение микроциркуляции через 3 дня и через 3 мес после вмешательства. **а** – до ревазуляризации; **б** – в ближайшие дни после ревазуляризации; **в** – спустя 3 мес после ревазуляризации.

капиллярной хориоидеи ДЗН увеличение плотности кровотока было более выраженным ($p < 0,01$). Полученные после стентирования и КЭАЭ изученные показатели достоверно не различались между собой (табл. 3).

Следует особо отметить, что на контралатеральной стороне также отмечалось увеличение плотности потока (табл. 4).

На рисунке представлены данные ОКТ-ангиографии сетчатки глаза у больного О., 57 лет, до и в разные сроки после стентирования правой ВСА.

При контрольном обследовании спустя 3 мес после процедур ревазуляризации ОКТ-ангиография показала умеренное снижение некоторых показателей плотности

потока по сравнению с результатами, полученными непосредственно после процедуры, однако они оставались выше исходных как на стороне поражения (табл. 5), так и на контралатеральной стороне (табл. 6).

Обсуждение и выводы

В 2018 г. появилась публикация L. Lahme и соавт., в которой впервые были представлены результаты сравнительного анализа данных ОКТ-ангиографического исследования микроциркуляции глазного дна у больных со значительным стенозом сонных артерий и в сонных артериях, не подверженных стенозирующему атеросклерозу. Авторы показали, что у пациентов с гемоди-

Таблица 5. Показатели плотности потока в макулярной зоне и на уровне диска зрительного нерва непосредственно после процедуры ревазуляризации и через 3 мес после нее (ипсилатеральная сторона)

ОКТ-ангиография	Группа I		Группа II	
	3 дня	3 мес	3 дня	3 мес
Центр. поверхностный	47,79 ± 2,24	47,35 ± 2,27	46,89 ± 2,91	46,53 ± 3,01
Центр. глубокий	49,96 ± 4,11	50,07 ± 3,52	48,69 ± 4,05	50,12 ± 3,12
ДЗН поверхностный	51,67 ± 3,12	51,07 ± 3,21	52,08 ± 3,12	52,83 ± 3,93
ДЗН хориоидальный	53,95 ± 4,5	54,01 ± 3,95	54,01 ± 4,02	54,95 ± 3,17

Таблица 6. Показатели плотности потока в макулярной зоне и на уровне диска зрительного нерва непосредственно после процедуры ревазуляризации и через 3 мес после нее (контралатеральная сторона)

ОКТ-ангиография	Группа I		Группа II	
	3 дня	3 мес	3 дня	3 мес
Центр. поверхностный	46,82 ± 3,32	47,03 ± 2,75	46,76 ± 3,77	47,24 ± 3,84
Центр. глубокий	49,51 ± 4,13	49,95 ± 3,86	49,75 ± 3,24	50,26 ± 3,56
ДЗН поверхностный	50,55 ± 3,69	51,68 ± 2,95	50,12 ± 3,11	50,85 ± 3,48
ДЗН хориоидальный	53,58 ± 4,57	54,13 ± 4,97	52,85 ± 3,86	53,47 ± 3,73

намически значимым стенозом ВСА наблюдается значительное снижение плотности кровотока в сетчатке глаза и ДЗН по сравнению с аналогичными показателями у пациентов без стенозирующего поражения сонной артерии. Эти же авторы показали что у пациентов со стенозирующим поражением сонной артерии после операции КЭАЭ отмечается значительное улучшение кровотока в сетчатке и ДЗН того глаза, который находится в бассейне оперированной сонной артерии. Улучшение кровотока наблюдается как в раннем, так и в отдаленном послеоперационном периоде. Это пилотное исследование впервые показало стабильное увеличение кровотока в сетчатке и ДЗН после успешного восстановления кровотока в стенозированной сонной артерии путем хирургической эндартерэктомии атеросклеротической бляшки (7). Несколько позже были опубликованы две работы, в которых авторы изучили динамику микроциркуляции сетчатки глаза методом ОКТ-ангиографии у больных после стентирования ВСА (7, 8). Между тем работ, основанных на сравнительном анализе микроциркуляции глаза методом ОКТ-ангиографии у пациентов после стентирования ВСА и КЭАЭ, нет. Таким образом, можно предполагать, что наше исследование в этом направлении является первым.

Проведенное нами исследование показало, что после стентирования сонной артерии, пораженной стенозирующим атеросклерозом, так же как после КЭАЭ, наблюдается улучшение васкуляризации сетчатки и ДЗН не только того глаза, который находится в бассейне стентированной сонной артерии, но и второго глаза тоже. Возможно, это происходит ввиду того, что у изученных нами пациентов в подавляющем большинстве случаев в той или иной степени была также поражена вторая сонная артерия. Следовательно, восстановление кровотока

в одной из сонных артерий могло привести к улучшению микроциркуляции второго глаза тоже, возможно, за счет особенностей кровообращения глаза.

Таким образом, проведенное нами исследование на небольшой группе пациентов убедительно показало, что после реваскуляризации сонной артерии, как путем стентирования, так и КЭАЭ, происходит значительное увеличение плотности кровотока в зоне капиллярной сети ДЗН, парапапиллярной хориоидеи и в меньшей степени в макулярной области. По степени и характеру изменений в микроциркуляции глаза нет достоверной разницы между методами реваскуляризации сонной артерии (стентирование или КЭАЭ). Следовательно, можно с высокой долей вероятности утверждать, что стентирование сонных артерий, так же как и КЭАЭ, улучшает кровообращение не только в магистральных сосудах, но и на уровне микроциркуляции.

Следует также особо отметить, что первые исследования по изучению динамических изменений микроциркуляции глаза после реваскуляризации сонных артерий путем ОКТ-ангиографии показали, что этот метод достаточно эффективен как для определения состояния микроциркуляторного русла структур головного мозга, в частности глаза, так и для сравнительной оценки динамических изменений кровоснабжения после разных лечебных процедур. Однако следует помнить, что исследование кровотока глазного дна с использованием ОКТ-ангиографии лимитировано при разных сопутствующих заболеваниях глаз.

И, наконец, для окончательного вывода об эффективности и достоверности метода ОКТ-ангиографии в изучении микроциркуляции структур головного мозга необходимо дальнейшее накопление опыта и увеличение сроков отдаленного наблюдения.

Surgical and X-ray guided endovascular revascularization are now the most widely accepted methods of treatment of ischemic conditions in various organs and tissues. Revascularization of the heart, brain, kidneys, abdominal organs, extremities etc. helped to save lives and restore ability to work for millions of people worldwide. At present, there are no doubts that these procedures improve both clinical condition of patients and blood circulation in the revascularized arteries. However, the effects of reperfusion on the microcirculation in the affected organs have been studied to a much lesser extent. Revascularization of the internal carotid artery (ICA) can serve as an example. It has been known that ICA is responsible for supplying a significant part of the brain, and disturbed blood flow in the ICA can result in significant, sometimes irreversible dysfunction of the central nervous system. For example, carotid artery stenosis, and therefore, impaired circulation in the brain structures, is one of the most important risk factors for ischemic stroke and transient ischemic attacks. It should be noted that approximately 15–25% of all nervous system diseases are caused by impaired cerebral blood flow. Cerebral stroke ranks third among the causes of mortality in the economically developed countries. Approximately two-thirds of all cases of ischemic strokes are caused by stenotic occlusive lesions of the carotid arteries. For example, in cases with more than 75% stenosis of the internal carotid artery, the probability of ischemic stroke during the first year after diagnosis ranges from 2 to 5% and increases up to approximately 40% in the presence of clinical manifestations such as transient ischemic attacks. It should be emphasized that the degree of carotid artery stenosis correlates with the likelihood of cerebral stroke in patients and serves as clear indication for surgical procedures on the vessel.

Until the end of the 1980s, drug therapy was mainly used in the treatment of patients with stenotic lesions of the carotid arteries. Surgical treatment, namely, carotid endarterectomy (CEA), was used much less commonly. However, this method has become successfully and widely used in the treatment of stenotic lesions of the carotid arteries after implementation of X-ray guided endovascular revascularization into clinical practice. Today we can say with confidence that the main methods of treating patients with clinical manifestations of cerebrovascular insufficiency and carotid artery stenosis are carotid artery stenting or CEA. A large

number of randomized studies comparing these two methods in the treatment of brachiocephalic vessels were published over the recent years. These studies did not reveal significant differences in the immediate and long-term results of the abovementioned methods of cerebral revascularization (1). Therefore, in such cases, preference should be given to a less traumatic method of treatment, namely carotid artery stenting.

For all methods of cerebral revascularization, the main issue is the efficacy of impaired blood flow restoration both at the level of macro- (i.e. in the main vessels) and microcirculation. Unlike the results of treatment in the large vessels which can be adequately assessed according to computed tomography, magnetic resonance imaging and Doppler ultrasonography data, investigating the microcirculatory vessels of brain structures seems to be more complicated (2). However, it should be noted that over the last years methods have emerged making possible rather complete investigation of microcirculation. For example, optical coherence tomography (OCT) allows to successfully study microcirculation of the ocular fundus, which is the structure of the brain and at the same time it sensitively reacts not only to circulatory disorders in the internal carotid artery system, but also to disturbances of the cardiac blood supply (3).

OCT angiography is a relatively new non-invasive technique which allows us to visualize vessels of the retina and the optic nerve head (ONH), via the quantitative and qualitative assessment of blood flow in these areas. It should be emphasized that blood vessels of the ocular fundus are extremely sensitive to all pathological processes occurring in the body, especially to pathological processes in the brain, nervous system, and heart (4–6). This applies in particular to the processes associated with the impaired circulation in these structures. It is known that stenotic occlusive changes in the internal carotid arteries are accompanied by impaired ocular blood supply, which in turn can result in a sudden or progressive decrease of visual acuity. Accordingly, it is logical to assume that reverse changes, i.e. improvement of circulation in the internal carotid artery system, may be accompanied by positive changes in the microcirculation of the ocular fundus and of the eye in general.

In connection with the above, our objective was to investigate the microcirculation of the retina and optic nerve trunk before and after the restoration of adequate blood flow in the inter-

nal carotid artery via stenting or CEA using OCT angiography in patients with severe (>75%) stenotic lesion of this vessel.

Materials and methods

The study included 30 patients with hemodynamically significant stenosis ($\geq 75\%$) of the right or left internal carotid artery (ICA). Patients were divided into two groups as follows: Group 1 – patients who underwent stenting of the internal carotid artery (17 patients), and Group 2 – patients who underwent carotid endarterectomy (CEA) from the carotid artery (13 patients). Clinical characteristics of the patients are presented in Table 1.

As shown in Table 1, the vast majority of patients had multifocal atherosclerosis. Some of them had a history of direct myocardial revascularization and/or coronary artery stenting. It should also be noted that 22 (73.3%) patients had stenotic lesion of the other carotid artery with varying degree of severity but not exceeding 75% in any case.

Study inclusion criterion for the patients was the presence of internal carotid artery stenosis $\geq 75\%$. In most cases the right ICA was involved. Patients with severe ocular pathology associated with a decreased transparency of optical media (cataract) or the presence of vitreoretinal diseases were not included in the study, as well as patients with acute myocardial infarction and serious neurological diseases, including cerebral stroke.

Stenting of the internal carotid artery was performed according to standard procedure with mandatory use of embolic protection device and balloon post-dilatation of the stented area.

CEA was performed under general anaesthesia. After isolation of the common carotid artery and bolus administration of heparin, the common, external and internal carotid arteries were clamped separately, with subsequent

bypass formation above the vessel clamp to maintain perfusion of the intracranial arteries. Then the atheromatous plaque was removed. The average time of ICA clamping during the surgery was 28.4 ± 5.9 minutes. The patients were monitored for 24 hours after the CEA.

OCT angiography was performed by CANON tomography scanner using an A-scan with a capacity of 70,000 scans per second. The study was performed by the same investigator in completely identical regimens. Optic disc area was 4.5×4.5 mm² in size, and macular area was 3.0×3.0 mm². Comparative analysis included surface capillary layers of the ONH and macular area, as well as the deep capillary layer of the macula and the layer of choriocapillaris of the ONH. Segmentation of the flow density was determined automatically for each area and subjected to further analysis.

Prior to performing OCT angiography, the patients were in a state of complete rest for five minutes, after that their blood pressure was measured on the left arm in a sitting position, provided that the patient's arm was exactly at the height of the heart. The patients underwent OCT three times in the following order: Group 1 – not earlier than one week before the stenting procedure, then 2–3 days after the procedure; Group 2 – also not earlier than one week before the CEA and 5–7 days after it. In 3 months after the procedure all patients from both groups underwent a third control OCT angiography in the out-patient settings.

Results of the study

OCT angiography conducted prior to the revascularization procedures did not reveal a significant difference in blood flow density parameters in stenotic and non-stenotic carotid arteries ($p < 0.05$). The groups were comparable by baseline parameters (Table 2).

In the early post-operative period blood flow density increased in the macular zone both in

Table 1. Clinical characteristics and anamnesis of the studied patients

Показатель	Group I (stenting) (n = 17)	Group II (CEA) (n = 13)
Age (on average)	70.2 ± 8.3	70.9 ± 7.5
Gender:		
M	8 (47.1%)	7(53.8%)
F	9 (52.9%)	6(46.2%)
History of CABG and/or coronary artery stenting	14 (82.4%)	9 (69.2%)
Stenosis of the left ICA	7 (41.2%)	6 (46.2%)
Stenosis of the right ICA	10 (58.8%)	7 (53.8%)
Arterial hypertension	15 (88.2%)	12 (92.3%)

Table 2. Blood flow density parameters in the macular area and at the level of optic nerve head prior to revascularization procedure (ipsilateral and contralateral side)

OCT angiography	Group I		Group II	
	ipsilateral side	contralateral side (without ICA stenosis)	ipsilateral side	contralateral side (without ICA stenosis)
Central, superficial	46.42 ± 3.21	46.82 ± 3.32	45.87 ± 3.57	46.76 ± 3.77
Central, deep	48.52 ± 4.41	49.51 ± 4.13	47.14 ± 4.32	49.75 ± 3.24
ONH, superficial	50.31 ± 3.76	50.55 ± 3.69	49.1 ± 3.95	50.12 ± 3.11
ONH, choroidal	52.38 ± 4.1	53.58 ± 4.57	52.13 ± 3.4	52.85 ± 3.86

Table 3. Blood flow density parameters on the side of revascularization procedure

OCT angiography	Stenting		CEA	
	before	after	before	after
Central, superficial	46.42 ± 3.21	47.79 ± 2.24	45.87 ± 3.57	46.89 ± 2.91
Central, deep	48.52 ± 4.41	49.96 ± 4.11	47.14 ± 4.32	48.69 ± 4.05
ONH, superficial	50.31 ± 3.76	51.67 ± 3.12	49.1 ± 3.95	52.08 ± 3.12
ONH, choroidal	52.38 ± 4.1	53.95 ± 4.5	52.13 ± 3.4	54.01 ± 4.02

Table 4. Blood flow density parameters on the contralateral side prior to and after revascularization

ОКТ-ангиография	Group I		Group II	
	before	after	before	after
Central, superficial	46.82 ± 3.32	47.03 ± 2.75	46.76 ± 3.77	47.24 ± 3.84
Central, deep	49.51 ± 4.13	49.95 ± 3.86	49.75 ± 3.24	50.26 ± 3.56
ONH, superficial	50.55 ± 3.69	51.68 ± 2.95	50.12 ± 3.11	50.85 ± 3.48
ONH, choroidal	53.58 ± 4.57	54.13 ± 4.97	52.85 ± 3.86	53.47 ± 3.73

the superficial and deep layers ($p < 0.05$). It should be noted that blood flow density increase was more pronounced in the capillary plexus zone and choriocapillaries of the ONH ($p < 0.01$). Investigated parameters obtained after the stenting and CEA had no significant differences. (Table 3)

It should be stressed that flow density increased on the contralateral side as well (Table 4).

Retinal OCT angiography data obtained from the patient O., 57 years old, prior to and after the stenting of the right internal carotid artery are presented in Figure.

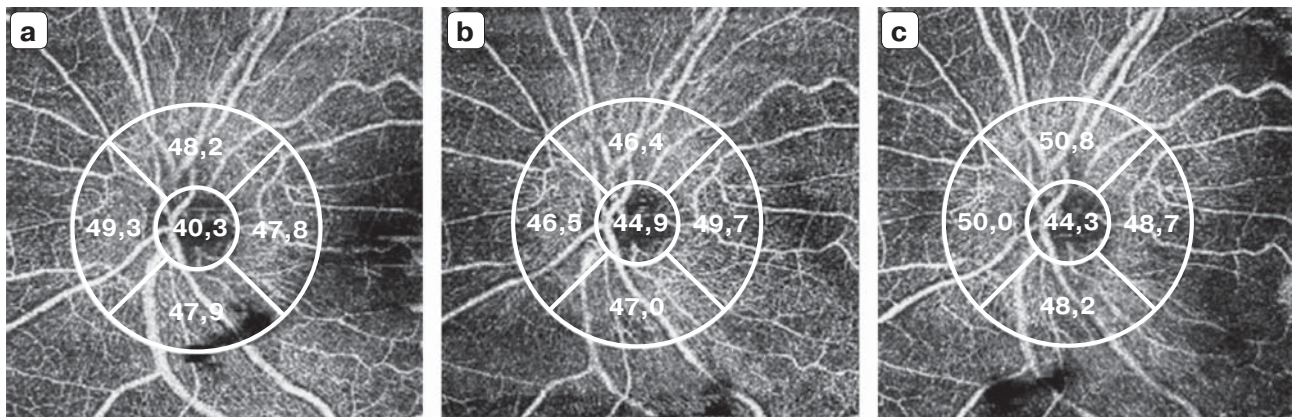


Figure. A clinical case showing changes in retinal blood flow density in a 57-year-old patient O. after the ICA stenting. OCT angiogram of a patient prior to and after right coronary artery stenting. Improved microcirculation is observed 3 days and 3 months after the intervention. **a** – prior to revascularization; **b** – in the immediate days after revascularization; **c** – 3 months after the revascularization.

Table 5. Blood flow density parameters in the macular area and at the level of the optic nerve head immediately after the revascularization procedure and 3 months later (ipsilateral side)

OCT angiography	Group I		Group II	
	3 days	3 months	3 days	3 months
Central, superficial	47,79 ± 2,24	47,35 ± 2,27	46,89 ± 2,91	46,53 ± 3,01
Central, deep	49,96 ± 4,11	50,07 ± 3,52	48,69 ± 4,05	50,12 ± 3,12
ONH, superficial	51,67 ± 3,12	51,07 ± 3,21	52,08 ± 3,12	52,83 ± 3,93
ONH, choroidal	53,95 ± 4,5	54,01 ± 3,95	54,01 ± 4,02	54,95 ± 3,17

Table 6. Blood flow density parameters in the macular area and at the level of the optic nerve head immediately after the revascularization procedure and 3 months later (contralateral side)

OCT angiography	Group I		Group II	
	3 days	3 months	3 days	3 months
Central, superficial	46,82 ± 3,32	47,03 ± 2,75	46,76 ± 3,77	47,24 ± 3,84
Central, deep	49,51 ± 4,13	49,95 ± 3,86	49,75 ± 3,24	50,26 ± 3,56
ONH, superficial	50,55 ± 3,69	51,68 ± 2,95	50,12 ± 3,11	50,85 ± 3,48
ONH, choroidal	53,58 ± 4,57	54,13 ± 4,97	52,85 ± 3,86	53,47 ± 3,73

Follow-up OCT angiography performed 3 months after the revascularization procedures demonstrated a moderate decrease in some flow density parameters compared to the results obtained immediately after the procedure; however, they remained higher than the baseline ones, both on the affected side (Table 5) and on the contralateral side (Table 6).

Discussion and conclusions

The article of L. Lahme et al. (2018) presented the novel results of comparative analysis of ocular fundus microcirculation according to OCT angiography data in patients with significant carotid artery stenosis and without stenosing atherosclerosis of carotid arteries. The authors have demonstrated a significantly decreased density of the blood flow in the ocular retina and ONH observed in patients with hemodynamically significant ICA stenosis, as compared to the similar parameters in patients without carotid artery stenosis. The same authors showed that CEA in patients with stenotic lesion of the carotid artery resulted in a significantly improved blood flow in the retina and ONH of the eye supplied by the operated carotid artery. Improvement of the circulation is observed both in the early and in the long-term post-operative period. This pilot study was the first one to demonstrate a stable increase of the blood flow in the retina and ONH after successful restoration of circulation in the stenosed carotid artery via the surgical endarterectomy of an atheromatous plaque (7). Soon after, two

papers were published in which the authors studied the changes of retinal microcirculation measured by OCT angiography in patients after ICA stenting over time (7, 8). Meanwhile, there are no works based on a comparative analysis of the ocular microcirculation measured by OCT angiography in patients after ICA stenting and CEA. Therefore, we suppose that our research is a pioneering work in this area.

Our study showed that both stenting and CEA of the carotid artery affected by stenosing atherosclerosis improved retinal and ONH vascularization not only in the eye supplied by the stented carotid artery, but also in the other eye as well. It may be due to the fact that in the vast majority of our patients the contralateral carotid artery was also affected to various extents. Therefore, the restoration of blood flow in one of the carotid arteries could lead to improvement of microcirculation of the second eye as well, possibly due to the peculiarities of the ocular blood circulation.

Our study, conducted on a small group of patients, convincingly demonstrated a significantly increased blood flow density in the ONH capillaries, parapapillary choroid, and to a lesser extent, in the macular area after carotid artery revascularization both via stenting and CEA. According to the degree and nature of changes in the ocular microcirculation, there is no significant difference between the methods of the carotid artery revascularization (stenting or CEA). Therefore, we can conclude with a high degree of probability that carotid artery stenting, as well as carotid endarterectomy,

improve blood circulation not only in the main vessels, but also at the level of microcirculation.

Moreover, it should be emphasized that the first studies on changes in the ocular microcirculation after revascularization of the carotid arteries over time measured by OCT angiography have demonstrated that this method is quite effective both for determining the state of the microcirculation in the brain structures (in particular, in the eye), and for comparative

assessment of changes in blood supply after various medical procedures over time. However, investigation of the ocular fundus blood circulation using OCT angiography is limited in case of various concomitant eye diseases.

And finally, definitive conclusion on the efficacy and reliability of OCT angiography for the evaluation of microcirculation in brain structures requires further accumulation of experience and extended long-term follow-up.

Список литературы [References]

1. Brott T.G., Howard G., Roubin G.S. et al.; CREST Investigators. Long-term results of stenting versus endarterectomy for carotid-artery stenosis. *N. Engl. J. Med.* 2016, 374, 1021–1031. <http://doi.org/10.1056/NEJMoa1505215>
2. Matsubara S., Moroi J., Suzuki A. et al. Analysis of Cerebral perfusion and metabolism assessed with position emission tomography before and after carotid artery stenting. Clinical article. *J. Neurosurg.* 2009, 111 (1), 28–36. <http://doi.org/10.3171/2008.09.17663>
3. Wang J., Jiang J., Qian Y.W. et al. Retinal and choroidal vascular changes in coronary heart disease: an optical coherence tomography angiography study. *Biomed. Optics Express.* 2019, 10 (4), 1532–1544. <http://doi.org/10.1364/BOE.10.001532>
4. Spaide R.F., Curcio C.F. Evaluation of Segmentation of the Superficial and Deep Vascular Layers of the Retina by Optical Coherence Tomography Angiography Instruments in Normal Eyas. *JAMA Ophthalmol.* 2017, 135 (3), 259–262. <http://doi.org/10.1001/jamaophthalmol.2016.5327>
5. Rijbroek A., Boellard R., Vermeulen E. et al. Hemodynamic changes in ipsi- and contralateral cerebral arterial territories after carotid endarterectomy using positron emission tomography. *Surg. Neurol.* 2009, 71, 668–676. <http://doi.org/10.1016/j.surneu.2008.04.027>
6. Lee C.W., Cheng H.C., Chang F.C., Wang A.G. Optical Coherence Tomography Angiography Evaluation of Retinal Microvasculature Before and After Carotid Angioplasty and Stenting. *Sci. Rep.* 2019, 9 (1), 14755. <http://doi.org/10.1038/s41598-019-51382-8>
7. Lahme L., Marchiori E., Panuccio G. et al. Changes in retinal flow density measured by optical coherence tomography angiography in patients with carotid artery stenosis after carotid endarterectomy. *Sci. Rep.* 2018, 8 (1), 17161. <http://doi.org/10.1038/s41598-018-35556-4>
8. Akca Bayar S., Kayaaraslı Öztürker Z., Pınarcı E.Y. et al. Structural Analysis of the Retina and Choroid before and after Carotid Artery Surgery. *Curr. Eye Res.* 2020, 45 (4), 496–503. <http://doi.org/10.1080/02713683.2019.1666994>

Сведения об авторах [Authors info]

Иоселиани Давид Георгиевич – академик РАН, доктор мед. наук, профессор, заведующий кафедрой интервенционной кардиоангиологии, почетный директор Научно-практического центра интервенционной кардиоангиологии ФГАУ ВО Первый МГМУ имени И.М. Сеченова Минздрава России (Сеченовский Университет), Москва. <https://orcid.org/0000-0001-6425-7428>. E-mail: davidgj@mail.ru

Боша Наталия Степановна – хирург-офтальмолог АО “Европейский медицинский центр”, Москва. E-mail: nboschat@emcmos.ru

Сандодзе Тамара Соломоновна – канд. мед. наук, заведующая отделением рентгенохирургических методов диагностики и лечения Научно-практического центра интервенционной кардиоангиологии ФГАУ ВО Первый МГМУ имени И.М. Сеченова Минздрава России (Сеченовский Университет), Москва. <https://orcid.org/0000-0003-4540-7747>. E-mail: doc.sandodze@mail.ru

Азаров Алексей Викторович – канд. мед. наук, руководитель отделения рентгенэндоваскулярных методов диагностики и лечения ГБУЗ МО “Московский областной научно-исследовательский клинический институт имени М.Ф. Владимирского”, Москва. <https://orcid.org/0000-0001-7061-337X>. E-mail: azarov_al@mail.ru

Семитко Сергей Петрович – доктор мед. наук, профессор, директор Научно-практического центра интервенционной кардиоангиологии ФГАУ ВО Первый МГМУ имени И.М. Сеченова Минздрава России (Сеченовский Университет), Москва. <https://orcid.org/0000-0002-1268-5145>. E-mail: semitko@mail.ru

* **Адрес для переписки:** Семитко Сергей Петрович – Научно-практический центр интервенционной кардиоангиологии. 101000, Москва, Сверчков пер., 5. Тел. +7-495-624-96-36. E-mail: semitko@mail.ru

David G. Iosseliani – Academician of the Russian Academy of Sciences, Doct. of Sci. (Med.), Professor, Head of the Department of Interventional Cardioangiology, Honored Director of the Scientific and Practical Center of Interventional Cardioangiology of the I.M. Sechenov First Moscow State Medical University of the Ministry of Health of the Russian Federation (Sechenov University), Moscow. <https://orcid.org/0000-0001-6425-7428>. E-mail: davidgi@mail.ru

Natalia S. Bosh – surgeon-ophtalmologist, European Medical Center, Moscow. E-mail: nboschat@emcmos.ru

Tamara S. Sandodze – Cand. of Sci. (Med.), Head of the Department of endovascular surgery of the Scientific and Practical Center of Interventional Cardioangiology of the I.M. Sechenov First Moscow State Medical University of the Ministry of Health of the Russian Federation (Sechenov University), Moscow. <https://orcid.org/0000-0003-4540-7747>. E-mail: doc.sandodze@mail.ru

Alexey V. Azarov – Cand. of Sci. (Med.), Head of the Department of endovascular diagnosis and treatment of the M.F. Vladimirsky Moscow Regional Clinical and Research Institute (MONIKI), Moscow. <https://orcid.org/0000-0001-7061-337X>. E-mail: azarov_al@mail.ru

Sergey P. Semitko – Doct. of Sci. (Med.), Professor, Director of the Scientific and Practical Center of Interventional Cardioangiology of the I.M. Sechenov First Moscow State Medical University of the Ministry of Health of the Russian Federation (Sechenov University), Moscow. <https://orcid.org/0000-0002-1268-5145>. E-mail: semitko@mail.ru

* **Address for correspondence:** Sergey P. Semitko – Moscow City Center of Interventional Cardioangiology, 5, Sverchkov pereulok, Moscow, 101000, Russia. Phone: +7-495-624-96-36. E-mail: semitko@mail.ru

Статья получена 13 ноября 2021 г.
Manuscript received on November 13, 2021.

Принята в печать 31 января 2022 г.
Accepted for publication on January 31, 2022.

Чрескожное коронарное вмешательство у пациента с острым инфарктом миокарда, осложненным полной поперечной блокадой

Г.Р. Аскерханов, А.А. Дубаев*, М.Н. Садыки, И.А. Бадышев, М.А. Дадашева
ООО «Медицинский центр им. Р.П. Аскерханова», Махачкала, Россия

Данное сообщение демонстрирует высокую эффективность методики чрескожного коронарного вмешательства с имплантацией коронарного стента с лекарственным покрытием у пациента с жизнеугрожающим нарушением ритма сердца при условии стабильной гемодинамики.

Определение оптимальной тактики лечения пациентов с инфарктом миокарда, осложненным предсердно-желудочковыми блокадами высоких степеней, в том числе и полной поперечной блокадой, остается сложной и до конца не решенной проблемой. Клиническое наблюдение может представлять интерес для врачебного сообщества.

Ключевые слова: инфаркт миокарда, атриовентрикулярная блокада, стентирование коронарной артерии, стент с лекарственным покрытием

Percutaneous Coronary Intervention (PCI) in a patient with acute myocardial infarction complicated by complete atrioventricular heart block

G.R. Askerkhanov, A.A. Dubaev*, M.N. Sadyki, I.A. Badyshev, M.A. Dadasheva
“R.P. Askerkhanov Medical Center”, Makhachkala, Russia

This report demonstrates a high efficacy of PCI technique with implantation of a drug-eluting coronary stent in a patient with life-threatening cardiac rhythm disorder in stable hemodynamic settings.

Selection of the optimal treatment strategy in patients with myocardial infarction complicated by high-grade atrioventricular block, including complete transverse heart block, remains complex and unresolved challenge. The clinical case study may be of interest for the medical community.

Keywords: myocardial infarction, atrioventricular block, coronary artery stenting, drug-eluting coronary stent

Введение

Полная атриовентрикулярная (АВ), или поперечная, блокада является распространенным осложнением острого инфаркта миокарда (ОИМ) (1–3). Частота данного осложнения достигает 2–28% в зависимости от локализации ОИМ (3). При окклюзии правой коронарной артерии (ПКА) (нижней локализации ОИМ) частота развития полной АВ-блокады в 2–4 раза выше, чем при других локализациях (4). Опасность поперечной блокады при ОИМ связана с повышенным риском летальности (5). Несмотря на то что чаще всего блокады, осложнившие ОИМ, носят преходящий характер, иногда они могут перейти в хроническую форму (6). В дан-

ной статье приведены результаты успешного лечения пациента с ОИМ, осложненным полной АВ-блокадой.

Клиническое наблюдение

Пациент А. поступил в клинику с жалобами на общую слабость, тяжесть в груди, редкий пульс. Из анамнеза: три дня назад на фоне полного благополучия отметил жгучую боль за грудиной с иррадиацией в нижнюю челюсть. Самостоятельно принимал тромбоАСС, без эффекта. На амбулаторном этапе на ЭКГ у пациента выявлена элевация сегмента ST по задней стенке левого желудочка и полная поперечная блокада с частотой желудочковых сокращений 42 в минуту (рис. 1–3).

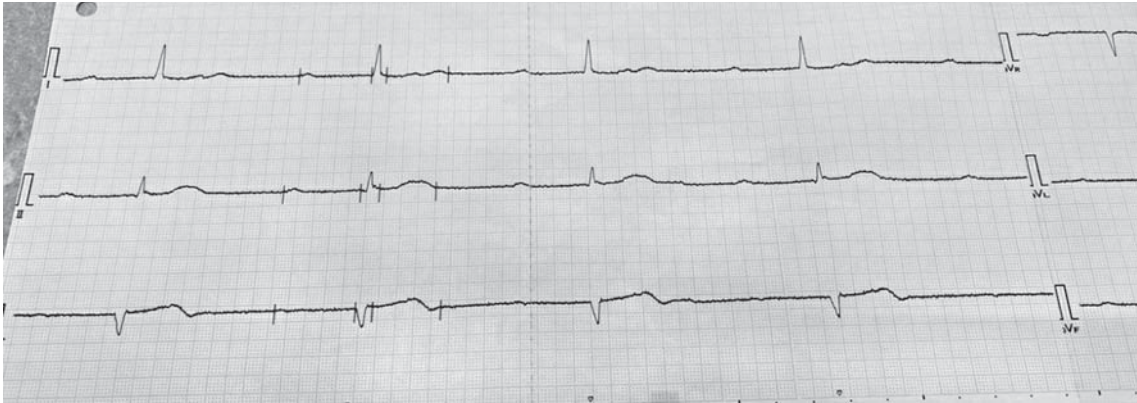


Рис. 1. Кардиограмма пациента А. при поступлении в I–III стандартных отведениях. Подъем сегмента ST в II–III отведениях.

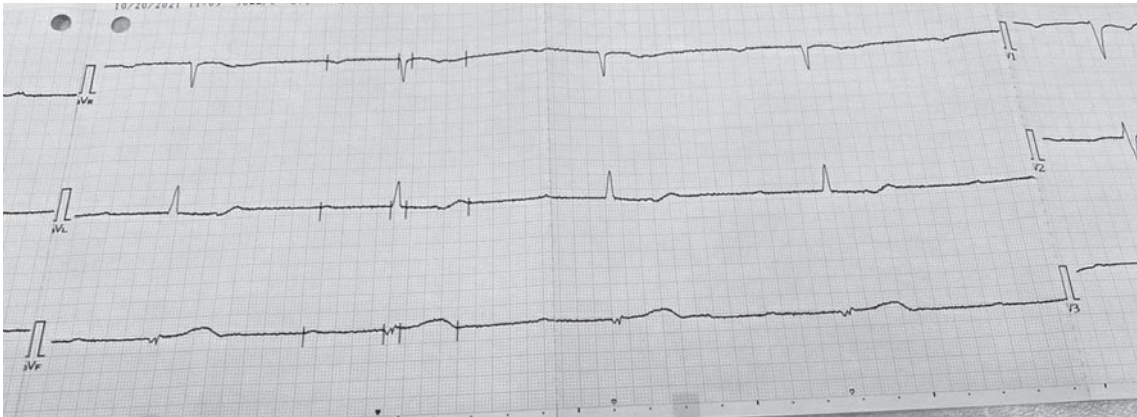


Рис. 2. Кардиограмма пациента А. при поступлении в усиленных отведениях от конечностей. Подъем сегмента ST в отведении AVF.

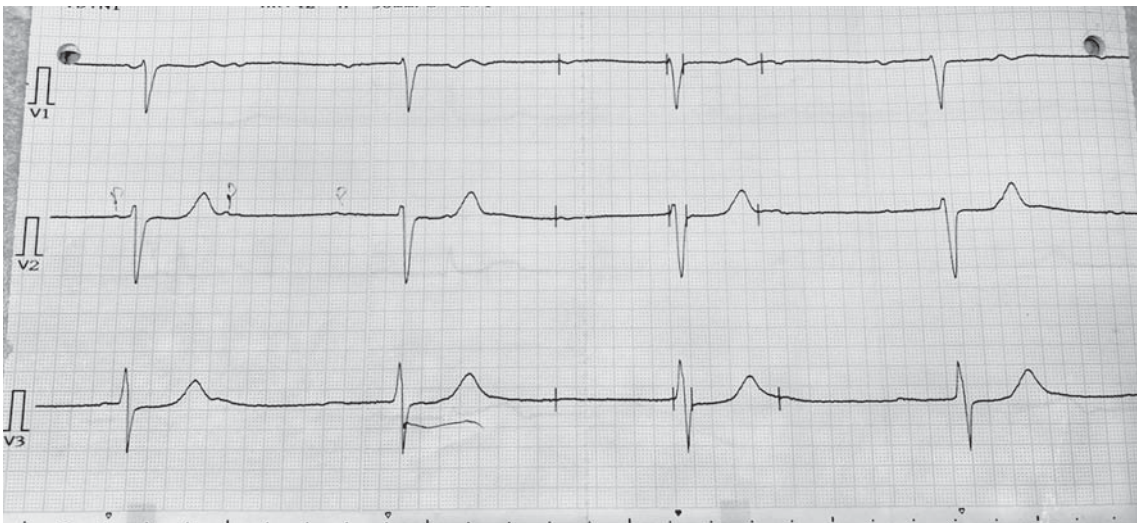


Рис. 3. Кардиограмма пациента А. при поступлении. Полная поперечная блокада с частотой желудочковых сокращений 42 в минуту.

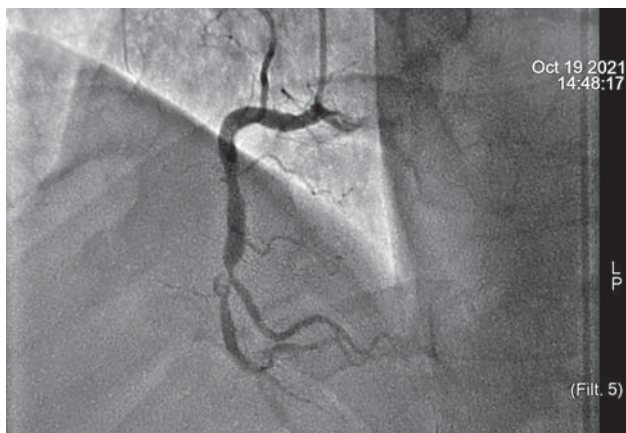

Рис. 4. Коронароангиограмма. Субокклюзия ПКА в среднем сегменте.

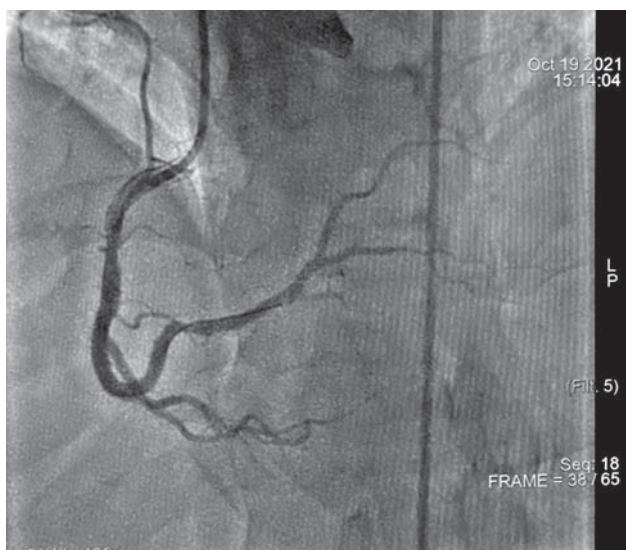

Рис. 5. Коронароангиограмма. Результат после стентирования ПКА.

Экстренно госпитализирован в отделение сердечно-сосудистой хирургии ООО «Медицинский центр им. Р.П. Аскерханова» для дальнейшей диагностики и лечения.

Лабораторные анализы, включающие общеклинический и биохимический анализы крови, анализ мочи, коагулограмму и уровень электролитов крови, без особенностей. Уровень тропонина 1,51 нг/мл.

При ЭхоКГ выявлено нарушение региональной сократимости левого желудочка: гипоакинез по нижней стенке (в области базального, 1–2 среднего сегментов). Сократимость миокарда на нижней границе нормы.

При коронарографии: правый тип кровоснабжения миокарда. Субокклюзия правой коронарной артерии в среднем сегменте (рис. 4).

Ствол левой коронарной артерии, правой нисходящей артерии, огибающей артерии и их ветви без гемодинамически значимой ангиографической патологии.

Интраоперационно: брилинта 180 мг, тромбо-АСС 100 мг, нольпаза 40 мг.

Выполнено стентирование ПКА в среднем сегменте коронарным стентом с лекарственным покрытием Resolute Integrity 3,5 × 26 мм. При контрольной ангиографии удовлетворительный результат (рис. 5).

ЭКГ на 3-и сутки после ЧКВ: синусовый ритм с частотой желудочковых сокращений 79 в минуту. АВ-блокада, PQ 206 мс, зубец Q в отведениях III, aVF, отрицательный зубец T в отведениях III, aVF.

Послеоперационный период без осложнений. Больной выписан на 7-е сутки в удовлетворительном состоянии.

Обсуждение

Данное клиническое наблюдение демонстрирует успешный опыт лечения пациента с ОИМ, осложненным полной поперечной блокадой. Данные, представленные в наблюдении, демонстрируют высокую эффективность методики чрескожного коронарного вмешательства с имплантацией коронарного стента с лекарственным покрытием у пациента с жизнеугрожающим нарушением ритма сердца при условии стабильной гемодинамики.

Инфаркт миокарда правого желудочка намного чаще инфарктов других локализаций осложняется аритмиями, включая полную поперечную блокаду, которая, в свою очередь, часто вызывает сердечную недостаточность и может привести к летальному исходу (7). Поэтому важно своевременное оказание медицинской помощи с выбором правильной тактики лечения.

Заключение

Выбор оптимальной тактики лечения пациентов с инфарктом миокарда, осложненным предсердно-желудочковыми блокадами высоких степеней, в том числе и полной поперечной блокадой, остается сложной, нерешенной до конца проблемой. Выполнение чрескожного коронарного вмешательства при данной патологии в условиях стабилизации гемодинамики требует дополнительного изучения.

Introduction

Complete atrioventricular (AV) block or transverse heart block is a common complication of acute myocardial infarction (AMI) (1–3). The incidence of this complication constitutes up to 2–28% depending on AMI location (3). The incidence of a complete AV block is 2–4-fold higher during the right coronary artery (RCA) occlusion (lower location of AMI) as compared to any other location (4). The danger of transverse heart block during AMI is associated with the increased mortality risk (5). Despite the fact that blocks complicating AMI are predominantly transient, sometimes they may become persistent (6). This article presents the results of successful management of the patient with acute myocardial infarction complicated by complete AV block.

Clinical case study

Patient A. was admitted to the clinic with complaints on general weakness, tightness in the chest, and slow pulse. Disease history:

three days ago amidst complete well-being the patient noticed retrosternal burning pain irradiating in the mandible. The patient self-administered Thrombo ASS without any effect. ST segment elevation on the left ventricle posterior wall and complete transverse heart block with ventricular contraction rate 42 per minute were registered on ECG during the outpatient treatment stage (Fig. 1–3).

The patient was urgently hospitalized to the Cardiovascular Surgery Department of the LLC Medical Center named after R.P. Askerkhanov for the further examination and treatment.

No findings in the laboratory tests results including total blood count and blood biochemistry, urinalysis, coagulation profile and blood electrolytes were revealed. Troponin = 1.51 ng/ml.

On Echo-CG regional contractility impairment of the left ventricle was detected: hypo/akinesis along the inferior wall (in the area of basal and 1st–2nd middle segments). Myocardial contractility was at the lower limit of normal.

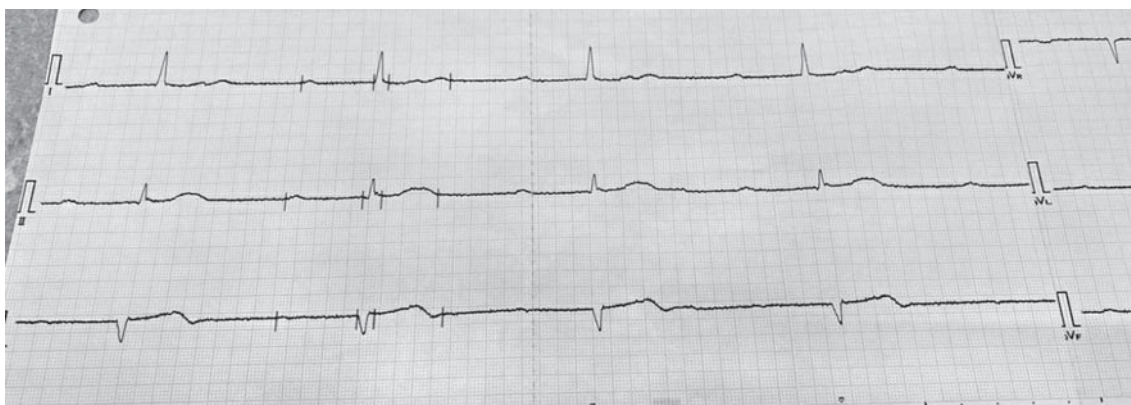


Fig. 1. ECG of the patient A. on admission in I–III standard leads. ST elevation in II–III standard leads.

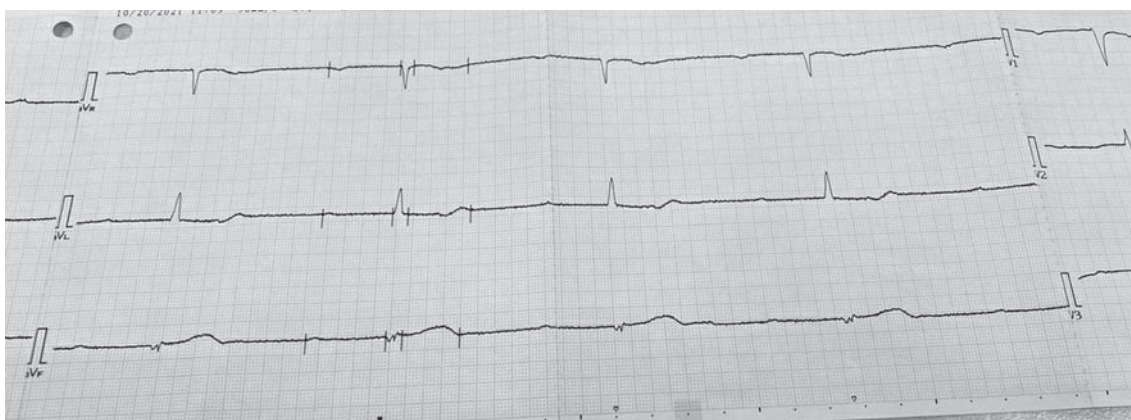


Fig. 2. ECG of the patient A. on admission in augmented limb leads. ST elevation in AVF lead.

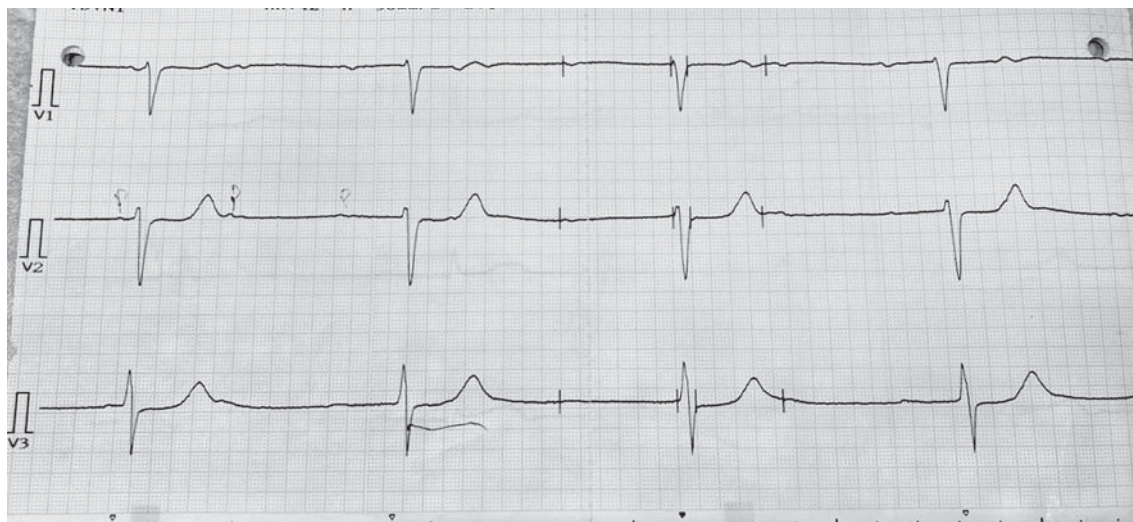


Fig. 3. ECG of the patient A. on admission. Complete transverse heart block with ventricular contraction rate 42 per minute.

On coronary angiography: right type of myocardial perfusion; sub-occlusion of the right coronary artery in the middle segment (Fig. 4).

No hemodynamically significant angiographic pathology was observed in the trunk of the left coronary artery (LCA), right descending artery (RDA), circumflex artery (CA) and their branches.

Intra-operatively: Brilinta 180 mg, Thrombo ASS 100 mg, Nolpaza 40 mg.

Stenting of the right coronary artery in the middle segment was performed via the drug-eluting coronary stent Resolute Integrity 3.5×26 mm. The control angiography was satisfactory (Fig. 5).

ECG on Day 3 after PCI: Sinus rhythm with ventricular contraction rate 79 per minute.

AV block, PQ 206 msec, Q-wave in the IIIrd lead and aVF lead, negative T-wave is in the IIIrd lead and aVF lead.

The postoperative period was unremarkable. The patient was discharged on Day 7 in satisfactory condition.

Discussion

This clinical case study shows the successful experience of managing the patient with acute myocardial infarction complicated by complete transverse heart block. Data presented in the case study demonstrate high efficacy of PCI technique with implantation of a drug-eluting coronary stent in a patient with life-threatening cardiac rhythm disorder in stable hemodynamic settings.

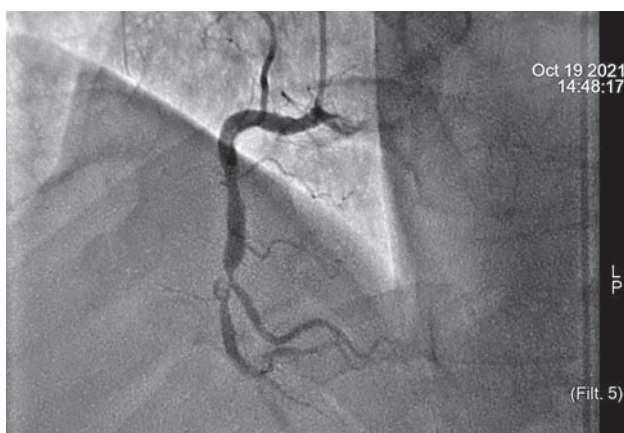

Fig. 4. Coronary angiography. RCA sub-occlusion in the middle segment.

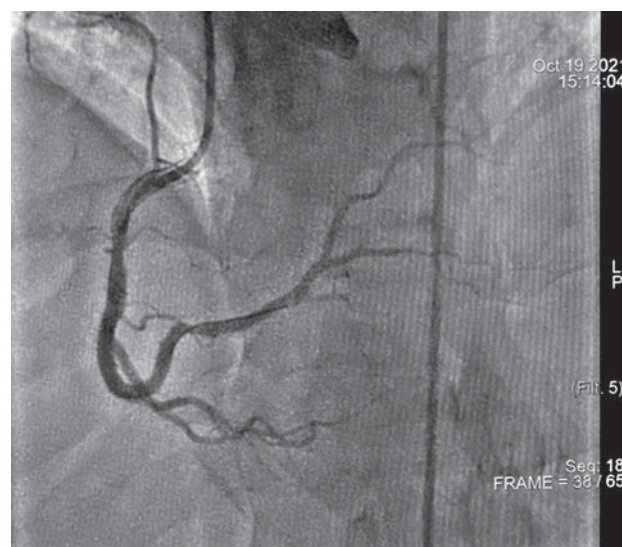


Fig. 5. Coronary angiography. The result after RCA stenting.

The right ventricular myocardial infarction is complicated more frequently than infarctions of other locations by arrhythmias, including complete transverse heart block, which, in turn, often causes cardiac insufficiency and may lead to the lethal outcome (7). Therefore, prompt medical care with the correct treatment strategy choice is important.

Conclusion

Choosing the optimal treatment strategy in patients with myocardial infarction complicated by high-grade atrioventricular block, including complete transverse heart block, remains complex and unresolved challenge. PCI in this pathology in stable hemodynamic settings requires further investigation.

Список литературы [References]

1. Bacci M.R., Santos J.A., Nogueira L.F., Namura J.J. Acute myocardial infarction and heart block: a challenge to emergency physicians. *B.M.J. Case Rep.* 2013, 2013:bcr2012008168. <http://dx.doi.org/10.1136/bcr-2012-008168>
2. Kosmidou I., Redfors B., Dordi R. et al. Incidence, Predictors, and Outcomes of High-Grade Atrioventricular Block in Patients With ST-Segment Elevation Myocardial Infarction Undergoing Primary Percutaneous Coronary Intervention (from the HORIZONS-AMI Trial). *Am. J. Cardiol.* 2017, 119 (9), 1295–1301. <http://doi.org/10.1016/j.amjcard.2017.01.019>
3. Lee S.N., Hwang Y.M., Kim G.H. et al. Primary percutaneous coronary intervention ameliorates complete atrioventricular block complicating acute inferior myocardial infarction. *Clin. Interv. Aging.* 2014, 9, 2027–2031. <http://doi.org/10.2147/CIA.S74088>
4. Gang U.J., Hvelplund A., Pedersen S. et al. High-degree atrioventricular block complicating ST-segment elevation myocardial infarction in the era of primary percutaneous coronary intervention. *Europace.* 2012, 14 (11), 1639–1645. <http://doi.org/10.1093/europace/eus161>
5. Chera H.H., Mitre C.A., Nealis J. et al. Frequency of Complete Atrioventricular Block Complicating ST-Elevation Myocardial Infarction in Patients Undergoing Primary Percutaneous Coronary Intervention. *Cardiology.* 2018, 140 (3), 146–151. <http://doi.org/10.1159/000491076>
6. Клинические рекомендации по проведению электрофизиологических исследований, катетерной абляции и применению имплантируемых антиаритмических устройств. М., 2017, 33–35. https://vnoa.ru/literature/guidelines/detail.php?ELEMENT_ID=13060 Clinical Guidance on Electrophysiological Studies, Catheter Ablation and Antiarrhythmic Implantable Devices Application. Moscow, 2017. 33–35. (In Russian) https://vnoa.ru/literature/guidelines/detail.php?ELEMENT_ID=13060
7. Ondrus T., Kanovsky J., Novotny T., et al. Right ventricular myocardial infarction: from pathophysiology to prognosis. *Exp. Clin. Cardiol.* 2013, 18 (1), 27–30.

Сведения об авторах [Authors info]

Аскерханов Гамид Рашидович – доктор мед. наук, профессор, заведующий кафедрой госпитальной хирургии №2 ДГМУ; генеральный директор ООО “Медицинский центр им. Р.П. Аскерханова”, Махачкала, Республика Дагестан.

Дубаев Асланбек Аслуудинович – заведующий отделением РХМДЛ ООО “Медицинский центр им. Р.П. Аскерханова”, Махачкала, Республика Дагестан.

Садыки Магомедшафи Нариманович – врач-хирург отделения РХМДЛ ООО “Медицинский центр им. Р.П. Аскерханова”, Махачкала, Республика Дагестан.

Бадыев Ибрагим Абдулаевич – заведующий отделением анестезиологии и реаниматологии ООО “Медицинский центр” им. Р.П. Аскерханова, Махачкала, Республика Дагестан.

Дадашева Мадина Асамудиновна – канд. мед. наук, кардиолог отделения ССХ ООО “Медицинский центр” им. Р.П. Аскерханова, Махачкала, Республика Дагестан.

* **Адрес для переписки:** Дубаев Асланбек Аслуудинович – 367009 Республика Дагестан, Махачкала, ул. Магомедтагирова, 142а. E-mail: aslanbekd@yandex.ru

Gamid R. Askerkhanov – Doct. of Sci. (Med.), Professor, Head of the Hospital Surgery Department No. 2 of the Dagestan State Medical University, General Director of the LLC Medical Center named after R.P. Askerkhanov, Makhachkala, Republic of Dagestan.

Aslanbek A. Dubaev – Head of the Department of Radiosurgical Techniques for Diagnostics and Treatment of the LLC Medical Center named after R.P. Askerkhanov, Makhachkala, Republic of Dagestan.

Magomedshafi N. Sadyki – surgeon at the Department of Radiosurgical Techniques for Diagnostics and Treatment of the LLC Medical Center named after R.P. Askerkhanov, Makhachkala, Republic of Dagestan.

Ibragim A. Badyshev – Head of the Department of Anesthesia and Resuscitation of the LLC Medical Center named after R.P. Askerkhanov, Makhachkala, Republic of Dagestan.

Madina A. Dadasheva – Cand. of Sci. (Med.), cardiologist at the Cardiovascular Surgery Department of the Medical Center named after R.P. Askerkhanov, Makhachkala, Republic of Dagestan.

* **Address for correspondence:** Aslanbek A. Dubaev – 367009 Republic of Dagestan, Makhachkala, Magomedtagirov str., 142a. Medical Center named after R.P. Askerkhanov. E-mail: aslanbekd@yandex.ru

Статья получена 20 октября 2021 г.
Manuscript received on October 20, 2021.

Принята в печать 31 января 2022 г.
Accepted for publication on January 31, 2022.

70 лет Борису Ивановичу Долгушину Boris I. Dolgushin 70th anniversary



15 февраля 2022 года исполнилось 70 лет Борису Ивановичу Долгушину – директору Научно-исследовательского института клинической и экспериментальной радиологии (НИИКиЭР) ФГБУ НМИЦ онкологии им. Н.Н. Блохина Минздрава России, академику РАН, доктору медицинских наук, профессору, лауреату премии Правительства РФ в области науки и техники.

Борис Иванович Долгушин родился в Тамбове в семье врачей. Отец и мать Бориса Ивановича – медики в первом поколении, ставшие основателями самой многочисленной на Тамбовщине врачебной династии, включающей 13 врачей, в том числе трех заслуженных врачей Российской Федерации и двух профессоров. Общий трудовой стаж династии врачей Долгушиных насчитывает более 300 лет.

После окончания в 1975 г. лечебного факультета 2-го Московского государственного медицинского института им. Н.И. Пирогова Б.И. Долгушин обучался в клинической ординатуре, а затем в аспирантуре Онкологического научного центра Академии медицинских наук СССР по специальности “онкология–рентгенология”. В 1980 г. защитил диссертацию на соискание ученой степени кандидата медицинских наук по теме “Ангиографическая диагностика вторич-

ных опухолей в печени”, после чего работал в разных научных должностях в рентгенодиагностическом отделении Центра. В 1989 г. Борис Иванович защитил докторскую диссертацию “Абдоминальная ангиография в комплексной диагностике опухолей у детей”. Вся его последующая трудовая деятельность неразрывно связана с Российским онкологическим научным центром им. Н.Н. Блохина, где он прошел путь от первых шагов в профессии до вершин профессионального мастерства, от начинающего врача до общепризнанного лидера в вопросах организации и клинического применения методов лучевой диагностики и интервенционно-радиологических методов лечения, от младшего научного сотрудника до руководителя крупнейшего специализированного многопрофильного института, в котором представлены все современные направления лучевой диагностики, радиологии, радиотерапии и интервенционной радиологии. Благодаря организаторским способностям, профессиональному таланту и новаторскому подходу к решению возложенных на него задач Борис Иванович Долгушин успешно осуществил реорганизацию всех структурных подразделений радиологической службы Онкологического центра, объединив их в единую службу, осуществив ее техническое и технологическое перевооружение, подготовив специалистов-практиков и научных работников высокой квалификации, способных с высоким качеством решать самые сложные задачи диагностики и лучевого лечения в онкологии, развивать медицинскую науку в соответствии с требованиями времени. Первым в стране он еще в 1998 г. полностью перевел огромный отдел лучевой диагностики на беспленочную цифровую технологию, первый в онкологической практике создал специализированное 12-коечное отделение рентгенохирургических методов диагностики и лечения и первое в стране рентгенэндоскопическое отделение, первый начал создавать рабочие места диагностов-онкологов, одинаково профессионально использующих разные лучевые технологии, объединенные по органному и системному принципу, инициировал и принял активное участие в создании в РОНЦ им. Н.Н. Блохина РАН Центра позитронной эмиссионной томографии. В на-

стоящее время под руководством Бориса Ивановича трудятся более 300 сотрудников, из них 20 профессоров и докторов наук, более 40 кандидатов наук, половина коллектива – специалисты с высшим медицинским и техническим образованием. В течение дня в НИИКиЭР проходят обследование и лечение более 900 онкологических пациентов, которым проводится около 1,5 тыс. диагностических исследований и около 300 лечебных радиологических вмешательств.

Борис Иванович Долгушин – профессор кафедры лучевой диагностики, лучевой терапии и медицинской физики ФГБОУ Российская медицинская академия непрерывного последипломного образования, в создании этой кафедры он принимал активное участие. Профессор ведет активную преподавательскую и научную работу, под его руководством защищены 7 докторских и 29 кандидатских диссертаций, многие из его учеников выросли до уровня руководителей профильных служб в ряде специализированных медицинских центров России и СНГ. Борис Иванович – автор более 360 научных работ, 11 монографий, еще 6 написанных под его редакцией, авторских свидетельств и патентов, учебных фильмов. Он разработал и внедрил широкий спектр новаторских, не требующих наркоза интервенционных радиологических методик лечения онкологических больных с заболеваниями печени и желчных протоков, почек и мочеточников, дыхательной, костной и пищеварительной систем, щадящие технологии лечения послеоперационных осложнений торакоабдоминальных хирургических вмешательств, в разы снизившие послеоперационную смертность.

Достижения Б.И. Долгушина в научно-практической и организационной деятельности не остались незамеченными для профессионального сообщества: Борис Иванович – председатель ученого совета НИИКиЭР, член совета НИИ клинической онкологии, объединенного ученого совета НМИЦ онкологии им. Н.Н. Блохина Минздрава России, член редколлегий нескольких профессиональных журналов, главный редактор «Онкологического журнала лучевая

диагностика, лучевая терапия», председатель проблемной комиссии «Диагностическая и лечебная интервенционная радиология» Научного совета РАН и Минздрава России, член Российского, Европейского и Североамериканского обществ рентгенологов, президент Национального общества интервенционных онкорadiологов. Вот уже 5 лет проводится научно-образовательный конгресс с иностранным участием «Онкорadiологический конгресс лучевая диагностика, лучевая терапия», бесменным председателем организационного совета которого является Б.И. Долгушин.

Важными вехами в жизни Бориса Ивановича стали также присвоение ему звания профессор по специальности «онкология» (1997), избрание членом-корреспондентом РАМН по специальности «лучевая диагностика» (2007) и академиком РАН по специальности «онкорadiология» (2016).

Государство и профессиональное сообщество высоко оценили заслуги Бориса Ивановича Долгушина перед отечественным здравоохранением и медицинской наукой: он награжден медалью «В память 850-летия Москвы» (1997), медалью ордена «За заслуги перед Отечеством» II степени (2002), он лауреат премии Правительства РФ в области науки и техники (2002), лауреат премии РАН им. Н.Н. Петрова за лучшую научную работу по онкологии (2009), награжден орденом Дружбы (2021).

В 2020 г. открыт новый 7-этажный радиологический корпус в Институте клинической и экспериментальной радиологии, созданном в 2014 г. при активном участии Бориса Ивановича.

Простое перечисление достижений профессора Б.И. Долгушина никоим образом не исчерпывает представлений о нем как о враче, ученом, руководителе, личности: Борис Иванович не менее требователен к себе, чем к подчиненным, в то же время он удивительно добрый, теплый, дружелюбный, мягкий в общении, отзывчивый человек, коллега и друг. Борис Иванович вырастил двух сыновей, один из которых идет по стопам отца, в дружной семье Бориса Ивановича подрастает четверо внуков.

Редакция «Международного журнала интервенционной кардионгиологии» от всего сердца поздравляет Бориса Ивановича Долгушина с юбилеем, желает ему доброго здоровья, долгих лет жизни, дальнейших успехов в активной и плодотворной деятельности на благо населения страны, отечественного здравоохранения и медицинской науки!

On February 15, 2022, Boris I. Dolgushin, Director of the Scientific Research Institute of Clinical and Experimental Radiology of the N.N. Blokhin National Research Institute of Oncology of the Ministry of Health of the Russian Federation, Doctor of Medical Sciences, Professor, Academician of the Russian Academy of Sciences, laureate of the Russian Government Prize in Science and Technology, celebrates his 70th anniversary

Boris Ivanovich Dolgushin was born in Tambov, in a family of doctors. Boris's father and mother are first generation doctors, who became the founders of the most numerous medical dynasty in the Tambov region, including 13 doctors, three Honored Doctors of the Russian Federation and two professors. The total work experience of the doctors' dynasty of Dolgushins is more than 300 years.

After graduating in 1975 from the medical faculty of the 2nd Moscow State Medical Institute named after N.I. Pirogov, Dolgushin B.I. studied at the clinical residency, and then at the postgraduate school of the Oncological Research Center of the Academy of Medical Sciences of the USSR with a specialization in oncology-radiology. In 1980 he defended his thesis for the degree of Candidate of Medical Sciences on the topic "Angiographic diagnosis of secondary tumors in liver", after which he worked in various scientific positions in the X-ray diagnostic department of the Center. In 1989, Boris Ivanovich defended his doctoral dissertation "Abdominal angiography in the complex diagnosis of tumors in children". His entire career is intimately associated with the Blokhin Russian Cancer Research Center, where he made his first steps in the profession to the heights of professional skill, from a novice doctor to a recognized leader in the organization and clinical application of diagnostic radiology and interventional radiological treatment methods, from a junior researcher to the head of the largest specialized multidisciplinary institute, which presents all modern areas of diagnostic radiology, radiology, radiotherapy and interventional radiology. Thanks to his administrative skills, professional talent and innovative approach to solving the tasks, Boris Ivanovich Dolgushin successfully reorganized all structural units of the radiological service of the Oncological Center, combining them into a single service, carrying out its technical and technological re-equipment, training highly qualified practitioners and researchers capable of solving the most complex problems of

diagnosis and radiation treatment in oncology with high quality, developing medical science in accordance with the requirements of the time. He was the first in the country, back in 1998, to completely transfer the huge department of diagnostic radiology to a filmless digital technology, the first in oncological practice to create a specialized 12-bed department of X-ray surgical methods of diagnosis and treatment and the first X-ray endoscopic department in the country, he was the first to create jobs for oncologists, equally professionally using different radiation technologies, combined according to the organ and system principle, he initiated and took an active part in creating the Positron Emission Tomography Center at the N.N. Blokhin Russian Research Center of the Russian Academy of Sciences. Currently, more than 300 employees work under Boris Ivanovich leadership, including 20 professors and doctors of sciences, more than 40 candidates of sciences, half of the team are specialists with higher medical and technical education. During the day, more than 900 oncological patients are examined and treated at the Scientific Research Institute of Clinical and Experimental Radiology, about 1.5 thousand diagnostic studies and about 300 therapeutic radiological interventions are made.

Boris Ivanovich Dolgushin is the professor of the Department of Radiation Diagnostics, Radiation Therapy and Medical Physics of the Russian Medical Academy of Continuing Postgraduate Education; he took an active part in creating this department. The professor conducts active teaching and scientific work, seven doctoral and 29 candidate dissertations have been defended under his guidance, many of his students have grown to the level of heads of specialized services in a number of specialized medical centers in Russia and the CIS. Boris Ivanovich is the author of more than 360 scientific papers, 11 monographs, 6 more are written under his editorship, copyright certificates and patents, educational films. He developed and implemented a wide range of innovative, non-anesthetic, interventional radiological methods for the treatment of cancer patients with diseases of the liver and biliary ducts, kidneys and ureters, respiratory, bone and digestive systems, low impact technologies for treatment of postoperative complications of thoracoabdominal surgical interventions, which significantly reduced postoperative mortality.

B.I. Dolgushin's achievements in scientific, practical and organizational activities did not go

unnoticed by the professional community: Boris Ivanovich is the chairman of the Scientific Council of the Scientific Research Institute of Clinical and Experimental Radiology, a member of the Council of the Research Institute of Clinical Oncology, the Joint Scientific Council of the N.N. Blokhin Institute of Oncology of the Ministry of Health of the Russian Federation, a member of the editorial boards of several professional journals, editor-in-chief of the Oncological Journal of Radiation Diagnostics and Radiation Therapy, chairman of the Task Group “Diagnostic and Therapeutic Interventional Radiology” of the Scientific Council of the Russian Academy of Sciences and the Ministry of Health of Russia, a member of the Russian, European and North American Societies of Radiologists, President of the National Society of Interventional Oncoradiologists. For 5 years now, the scientific and educational congress with foreign participation “Oncoradiological Congress of diagnostic radiology and radiation therapy” has been held; the permanent chairman of the organizing council of the Congress is Boris Dolgushin.

Important milestones in the life of Boris Ivanovich were also awarding of the title of professor in oncology (1997), electing him as a corresponding member of the Russian Academy of Medical Sciences in diagnostic radiology (2007)

and an academician of the Russian Academy of Sciences in oncoradiology (2016).

The state and the professional community highly appreciated Boris Ivanovich Dolgushin in domestic healthcare and medical science: he was awarded the medal In memory of the 850th anniversary of Moscow (1997), the Medal of the Order of Merit for the Motherland, II degree (2002), laureate of the Russian Government Prize in science and Technology (2002), laureate of the N.N. Petrov Prize of the Russian Academy of Sciences for the best scientific work on oncology (2009), the Order of Friendship (2021).

In 2020, a new 7-storey radiological building was opened at the Institute of Clinical and Experimental Radiology, which was created with valuable contribution of Boris Ivanovich in 2014.

A simple enumeration of Professor Dolgushin’s achievements in no way exhausts the ideas about him as a doctor, scientist, leader, and personality: Boris Ivanovich is no less demanding of himself than of his subordinate employees; at the same time, he is surprisingly kind, warm, friendly, gentle, responsive person, colleague and friend. Boris Ivanovich has raised two sons, one of whom is in his father’s track, and four grandchildren are growing up in the friendly family.

The editorial board of the International Journal of Interventional Cardiology wholeheartedly congratulates Boris Ivanovich Dolgushin on his anniversary, wishes him good health, long life, further success in active and fruitful activities for the benefit of the country, national health and medical science!