

Международный  
журнал  
интервенционной  
кардиоангиологии

ISSN 1727-818X (Print)  
ISSN 2587-6198 (Online)

№ 58 / 59  
2019

International Journal  
of Interventional  
Cardioangiology

**Читайте в номере:**

**Методологические особенности  
эмболизации неварикозного  
кровотечения из верхних отделов  
желудочно-кишечного тракта**

О.И. Кудрявцев, И.Б. Олексюк,  
К.Л. Козлов, В.В. Зеленин,  
А.Н. Шишкевич, С.С. Михайлов

**Read in this issue:**

**Methodological features  
of embolization of non-variceal  
upper gastrointestinal bleeding**

O.I. Kudryavtsev, I.B. Oleksyuk,  
K.L. Kozlov, V.V. Zelenin,  
A.N. Shishkevich, S.S. Mikhailov



# МЕЖДУНАРОДНЫЙ ЖУРНАЛ ИНТЕРВЕНЦИОННОЙ КАРДИОАНГИОЛОГИИ

**№ 58/59-2019**

Научно-практическое  
издание Российского  
научного общества  
интервенционных  
кардиоангиологов.  
Год основания – 2002

**Подписной индекс**  
в Объединенном каталоге  
“Пресса России” – 82182

**Адрес в Интернете:**  
www.ijic.ru

**Адрес редакции:**  
101000 Москва,  
Сверчков пер., 5  
Тел. (495) 624 96 36  
Факс (495) 624 67 33

**Переводы статей:**  
Бюро переводов МЕДТРАН

**Оригинал-макет:**  
Издательство ВИДАР

**Верстка:**  
Ю.А. Кушель

**Корректор:**  
Т.И. Луковская

Редакция выражает  
особую признательность  
доктору и художнику  
Георгию Гигинейшвили  
за предоставленную  
возможность размещения  
на обложке журнала его  
работы “Интервенционная  
кардиоангиология”

ISSN 1727-818X



9 771727 818001

**Главный редактор** Д.Г. Иоселиани

**Заместители главного редактора:**

А.В. Азаров (Москва)  
А.М. Бабунашвили (Москва) – председатель РНОИК  
С.П. Семитко (Москва)

**Члены редколлегии**

Д.А. Асадов (Москва)	Я. Ковач (Лейчестер, Великобритания)
Э.Н. ДеМария (Сан-Диего, США)	А.Г. Колединский (Москва)
В.А. Иванов (Красногорск)	А.Н Самко (Москва)
Д.В. Кандыба (Санкт- Петербург)	Б.Е. Шахов (Нижний Новгород)
И.А. Ковальчук (Москва)	А. Эрглис (Рига, Латвия)

**Редакционный совет**

Ю.В. Белов (Москва)	В.В. Кучеров (Обнинск)
С.А. Бирюков (Рязань)	Б. Майер (Берн, Швейцария)
П.А. Болотов (Москва)	В.В. Майсков (Москва)
И.З. Борукаев. (Нальчик)	С. Мета (Майами, США)
И.Н. Бузаев (Уфа)	Ж. Марко (Тулуза, Франция)
А. Ваханян (Париж, Франция)	А.Б. Миронков (Москва)
Ю.Д. Волынский (Москва)	Б.Л. Миронков (Москва)
Ж.-Ш. Верне (Бордо, Франция)	М.К. Морис (Париж, Франция)
С.Л. Грайнс (Нью-Йорк, США)	А.Г. Осиев (Москва)
Д.Г. Громов (Москва)	С.-Дж. Парк (Сеул, Республика Корея)
В.В. Демин (Оренбург)	А.В. Покровский (Москва)
К. ДиМарио (Флоренция, Италия)	Е.А. Покушалов (Новосибирск)
Б.И. Долгушин (Москва)	Ш. Сайто (Камакура, Япония)
Х. Зиверт (Франкфурт- на-Майне, Германия)	П. Серраюс (Роттердам, Нидерланды)
И.П. Зырянов (Тюмень)	В.Е. Сеницын (Москва)
В.Н. Ильин (Москва)	И.И. Ситкин (Москва)
С.А. Капранов (Москва)	В.К. Сухов (Санкт-Петербург)
О.Г. Каракулов (Пермь)	О.Е. Сухоруков (Москва)
М. Келтаи (Будапешт, Венгрия)	Л.С. Уанн (Милуоки, США)
Т.В. Кислухин (Самара)	Ф. Фонтан (Бордо, Франция)
С.Б. Кинг (Атланта, США)	Ж. Фажаде (Тулуза, Франция)
К.Л. Козлов (Санкт-Петербург)	А.Ф. Хамидуллин (Казань)
Л.С. Коков (Москва)	И.Е. Чернышева (Москва)
А. Коломбо (Милан, Италия)	В.Н. Шиповский (Москва)
Д.С. Куртасов (Москва)	

**Ответственный секретарь**

Е.Д. Богатыренко (Москва)

# INTERNATIONAL JOURNAL OF INTERVENTIONAL CARDIOANGIOLOGY

**№ 58/59-2019**

“International Journal  
of Interventional  
Cardioangiology”.  
peer-reviewed scientific  
and practical journal.  
Founded in 2002

**Address of the Editions:**

101000, Moscow,  
Sverchkov per., 5  
Phone (+7 495) 624 96 36  
Fax (+7 495) 624 67 33

**Website:** www.ijic.ru

**Translation:**

Translation bureau  
MEDTRAN

Prepared by:

**VIDAR Publishing House**

**Computer makeup:**

Yu. Kushel

**Corrector:**

T. Lukovskaya

Special gratitude to  
George Guigineishvili,  
doctor and artist,  
for the offered opportunity  
to put the photocopy  
of his painting  
“Interventional  
Cardioangiology”  
on the cover  
of the magazine

**Editor-in-Chief** D.G. Iosseliani

**Deputies Editors-in-Chief**

A.V. Azarov (Moscow)  
A.M. Babunashvili (Moscow) – President of RSICA  
S.P. Semitko (Moscow)

**Members of the Editorial Board**

D.A. Asadov (Moscow)	J. Kovac (Leicester, United Kingdom)
A.N. DeMaria (San Diego, USA)	A.G. Koledinsky (Moscow)
V.A. Ivanov (Krasnogorsk)	A.N. Samko (Moscow)
D.V. Kandyba (St. Petersburg)	B.E. Shakhov (Nikny Novgorod)
I.A. Kovalchuk (Moscow)	A. Erglis (Riga, Latvia)

**Editorial Council**

Yu.V. Belov (Moscow)	V.V. Kucherov (Obrninsk)
S.A. Biriukov (Riazan)	B. Meier (Bern, Switzerland)
P.A. Bolotov (Moscow)	V.V. Mayskov (Moscow)
I.Z. Borukaev (Nalchik)	S. Mehta (Miami, USA)
I.N. Buzaev (Ufa)	J. Marco (Toulouse, France)
A. Vahanian (Paris, France)	A.B. Mironkov (Moscow)
Yu.D. Volynsky (Moscow)	B.L. Mironkov (Moscow)
J.Ch.Vernhet (Bordeaux, France)	M.C. Morice (Paris, France)
C.L. Grines (Atlanta, USA)	A.G. Osiev (Moscow)
D.G. Gromov (Moscow)	S.J. Park (Seoul, Republic of Korea)
V.V. Demin (Orenburg)	A.V. Pokrovsky (Moscow)
C. Di Mario (Florence, Italy)	E.A. Pokushalov (Novosibirsk)
B.I. Dolgushin (Moscow)	S. Saito (Kamakura, Japan)
H. Sievert (Frankfurt-on-Main, Germany)	P.W. Serruys (Rotterdam, the Netherlands)
I.P. Zyrianov (Tiumen)	V.E. Sinitsyn (Moscow)
V.N. Ilyin (Moscow)	I.I. Sitkin (Moscow)
S.A. Kapranov (Moscow)	V.K. Sukhov (St. Petersburg)
O.G. Karakulov (Perm)	O.E. Sukhorukov (Moscow)
M. Keltai (Budapest, Hungary)	L.S. Wann (Milwaukee, USA)
T.V. Kislukhin (Samara)	F. Fontan (Bordeaux, France)
S.B. King III (Atlanta, USA)	J. Fajadet (Toulouse, France)
K.L. Kozlov (St. Petersburg)	A.F. Khamidullin (Kazan)
L.S. Kokov (Moscow)	I.E. Chernysheva (Moscow)
A. Colombo (Milan, Italy)	V.N. Shipovsky (Moscow)
D.S. Kurtasov (Moscow)	

ISSN 1727-818X



9 771727 818001

**Executive Editor**

E.D. Bogatyrenko

# Правление Российского научного общества интервенционных кардиоангиологов

## **Председатель**

Бабунашвили А.М., Москва

## **Заместители председателя**

Иоселиани Д.Г., Москва  
Шахов Б.Е., Нижний Новгород

## **Члены правления**

Азаров А.В., Мытищи  
Араблинский А.В., Москва  
Арустамян С.Р., Москва  
Асадов Д.А., Москва  
Балацкий О.А., Саратов  
Бобков Ю.А., Москва  
Борукаев И.З., Нальчик  
Болотов П.А., Москва  
Бирюков С.А., Рязань  
Волков С.В., Москва  
Волынский Ю.Д., Москва  
Ганюков В.И., Кемерово  
Громов Д.Г., Москва  
Демин В.В., Оренбург  
Долгушин Б.И., Москва  
Ерошкин И.А., Одинцово  
Зырянов И.П., Тюмень  
Жолковский А.В., Ростов-на-Дону  
Иванов А.В., Красногорск  
Иванов В.А., Красногорск  
Иванов П.А., Чита  
Каракулов О.Г., Пермь  
Капранов С.А., Москва  
Кислухин Т.В., Самара  
Клестов К.Б., Ижевск  
Коваленко И.Б., Белгород  
Ковальчук И.А., Москва  
Колединский А.Г., Москва

Коротков Д.А., Сыктывкар  
Козлов К.Л., Санкт-Петербург  
Козлов С.В., Екатеринбург  
Коков Л.С., Москва  
Куртасов Д.С., Москва  
Кучеров В.В., Москва  
Лопотовский П.Ю., Красногорск  
Мазаев В.П., Москва  
Майсков В.В., Москва  
Матчин Ю.Г., Москва  
Миронков А.Б., Москва  
Миронков Б. Л., Москва  
Осиев А.Г., Москва  
Павлов П.И., Ханты-Мансийск  
Петросян К.В., Москва  
Плеханов В.Г., Иваново  
Поляков К.В., Хабаровск  
Пурсанов М.Г., Москва  
Самко А.Н., Москва  
Семитко С.П., Москва  
Ситкин И.И., Москва  
Столяров Д.П., Красноярск  
Суворова Ю.В., Санкт-Петербург  
Сухов В.К., Санкт-Петербург  
Сухоруков О.Е., Москва  
Таразов П.Г., Санкт-Петербург  
Тедеев А.К., Беслан  
Хамидуллин А.Ф., Казань  
Чеботарь Е.В., Нижний Новгород  
Чернышева И.Е., Москва  
Чигогидзе Н.А., Москва  
Честухин В.В., Москва  
Шарабрин Е.Г., Нижний Новгород  
Шиповский В.Н., Москва  
Шукуров Б.М., Волгоград

**101000 Москва, Сверчков пер., 5**

**Научно-практический центр интервенционной кардиоангиологии**

**(секретарь РНОИК Е.Д. Богатыренко)**

**Тел.: +7 (495) 624-96-36, +7 (495) 625 32 16**

**Факс: +7 (495) 624-67-33**

**E-mail : [elenita712@gmail.com](mailto:elenita712@gmail.com)**

**[www.rnoik.ru](http://www.rnoik.ru)**

## ПОЧЕТНЫЕ ЧЛЕНЫ Российского научного общества интервенционной кардиоангиологии

ВАХАНЯН Алек	Париж (Франция)
ВОЛЫНСКИЙ Юрий	Москва (РФ)
ГРАЙНС Синди Л.	Детройт (Мичиган, США)
ДЕМАРИЯ Энтони Н.	Сан-Диего (Калифорния, США)
ДОРРОС Джеральд	Феникс (Аризона, США)
ИОСЕЛИАНИ Давид	Москва (РФ)
КАТЦЕН Барри Т.	Майами (Флорида, США)
КИНГ Спенсер Б., III	Атланта (Джорджия, США)
КОЛОМБО Антонио	Милан (Италия)
КОНТИ Ч. Ричард	Гейнсвил (Флорида, США)
ЛЮДВИГ Йозеф	Эрланген (Германия)
МАЙЕР Бернхард	Берн (Швейцария)
МОРИС Мари-Клод	Париж (Франция)
ПРОКУБОВСКИЙ Владимир	Москва (РФ)
РИЕНМЮЛЛЕР Райнер	Грац (Австрия)
СЕРРАЮС Патрик В.	Роттердам (Нидерланды)
СИГВАРТ Ульрих	Женева (Швейцария)
СИМОН Рюдигер	Киль (Германия)
СУХОВ Валентин	Санкт-Петербург (РФ)
ФАЖАДЕ Жан	Тулуза (Франция)
ХОЛМС Дэвид Р.-мл.	Рочестер (Миннесота, США)
ШАХНОВИЧ Александр	Нью-Йорк (Нью-Йорк, США)
ЭРГЛИС Андрейс	Рига (Латвия)

# Board of the Russian Society of Interventional Cardioangiology

## **President**

Babunashvili A.M., Moscow

## **Vice-Presidents**

Iosseliani D.G., Moscow  
Shakhov B.E., Nijny Novgorod

## **Members**

Azarov A.V., Mytishi  
Arablinsky A.V., Moscow  
Arustamian S.P., Moscow  
Asadov D.A., Moscow  
Balatsky O.A., Saratov  
Bobkov Yu.A., Moscow  
Borukaev I.Z., Nalchik  
Bolotov P.A., Moscow  
Biriukov S.A., Riazan  
Volkov S.V., Moscow  
Volynsky Yu.D., Moscow  
Ganiukov V.I., Kemerovo  
Gromov D.G., Moscow  
Demin V.V., Orenburg  
Dolgushin B.I., Moscow  
Eroshkin I.A., Odinstovo  
Zyrianov I.P., Tiumen  
Zholkovsky A.V., Rostov-on-Don  
Ivanov A.V., Krasnogorsk  
Ivanov V.A., Krasnogorsk  
Ivanov P.A., Chita  
Karakulov O.G., Perm  
Kapranov S.A., Moscow  
Kislukhin T.V., Samara  
Klestov K.B., Izhevsk  
Kovalenko I.B., Belgorod  
Kovalchuk I.A., Moscow  
Koledinsky A.G., Moscow

Korotkov D.A., Syktyvkar  
Kozlov K.L., St. Petersburg  
Kozlov S.V., Yekaterinburg  
Kokov L.S., Moscow  
Kurtasov D.S., Moscow  
Kuchеров V.V., Moscow  
Lopotovsky P.Yu., Krasnogorsk  
Mazaev V.P., Moscow  
Mayskov V.V., Moscow  
Matchin Yu.G., Moscow  
Mironkov A.B., Moscow  
Mironkov B.L., Moscow  
Osiev A.G., Moscow  
Pavlov P.I., Khanty-Mansisk  
Petrosian K.V., Moscow  
Plekhanov V.G., Иваново  
Poliakov K.V., Khabarovsk  
Pursanov M.G., Moscow  
Samko A.N., Moscow  
Semitko S.P., Moscow  
Sitkin I.I., Moscow  
Stoliarov D.P., Krasnoyarsk  
Suvorova Yu.V., St. Petersburg  
Sukhov V.K., St. Petersburg  
Sukhorukov O.E., Moscow  
Tarazov P.G., St. Petersburg  
Tedeev A.K., Beslan  
Khamidullin A.F., Kazan  
Chebotar E.V., Nijny Novgorod  
Chernysheva I.E., Moscow  
Chigoguidze N.A., Moscow  
Chestukhin V.V., Moscow  
Sharabrin E.G., Nijny Novgorod  
Shipovsky V.N., Moscow  
Shukurov B.M., Volgograd

**Russia, 101000, Moscow, Sverchkov per., 5  
Moscow City Center of Interventional Cardioangiology  
(Secretary of RSICA E. Bogatyrenko)**

**Phone: +7 (495) 624 96 36, +7 (495) 625 32 16**

**Fax+7 (495) 624-67-33**

**E-mail : elenita712@gmail.com**

**Website: www.rnoik.ru**

## HONORARY MEMBERS of Russian Society of Interventional Cardioangiology

COLOMBO Antonio	Milan, Italy
CONTI, C.Richard	Gainesville, Florida, USA
DEMARIA Anthony N.	San-Diego, California, USA
DORROS Gerald	Phoenix, Arizona, USA
ERGLIS Andrejs	Riga, Latvia
FAJADET Jean	Toulouse, France
GRINES Cindy L.	Detroit, Michigan, USA
HOLMES David R., Jr.	Rochester, Minnesota, USA
IOSSELIANI David	Moscow, Russian Federation
KATZEN, Barry T.	Miami, USA
KING Spencer B., III	Atlanta, Georgia, USA
LUDWIG Josef	Erlangen, Germany
MEIER Bernhard	Bern, Switzerland
MORICE Marie-Claude	Paris, France
PROKUBOVSKY Vladimir	Moscow, Russian Federation
RIENMULLER Rainer	Graz, Austria
SERRUYS Patrick W.	Rotterdam, Netherlands
SHAKNOVICH Alexander	New York, New York, USA
SIGWART Ulrich	Geneva, Switzerland
SIMON Rudiger	Kiel, Germany
SUKHOV Valentin	St.Petersburg, Russian Federation
VAHANIAN Alec	Paris, France
VOLYNSKY Youry	Moscow, Russian Federation

# СОДЕРЖАНИЕ

---

<b>КОЛОНКА РЕДАКТОРА</b> .....	9
<b>ИНТЕРВЕНЦИОННАЯ КАРДИОЛОГИЯ</b>	
Эндоваскулярное лечение пациентки с редким типом коронарной анатомии <i>С.П. Семитко, А.В. Азаров, К.В. Гюльмисарян, И.Х. Камолов, Д.Г. Иоселиани</i> .....	11
Провизионное бифуркационное стентирование in-stent restenosis ствола левой коронарной артерии: клиническое наблюдение и обзор литературы <i>Г.Р. Аскерханов, А.А. Дубаев, М.Н. Садыки, И.А. Бадышев, М.А. Дадашева</i> .....	18
<b>ИНТЕРВЕНЦИОННАЯ АНГИОЛОГИЯ</b>	
Эндоваскулярное лечение ложной аневризмы внутренней сонной артерии: клиническое наблюдение и обзор литературы <i>А.М. Бабунашвили, С.А. Дроздов</i> .....	24
<b>ГАСТРОЭНТЕРОЛОГИЯ</b>	
Методологические особенности эмболизации неварикозного кровотечения из верхних отделов желудочно-кишечного тракта <i>О.И. Кудрявцев, И.Б. Олексюк, К.Л. Козлов, В.В. Зеленин, А.Н. Шишкевич, С.С. Михайлов</i> .....	34
<b>НЕКРОЛОГ</b>	
Памяти Николая Автандиловича Чигогидзе 23.03.1948–06.06.2020 .....	47



---

# CONTENTS

---

<b>EDITOR'S PAGE</b> .....	9
<b>INTERVENTIONAL CARDIOLOGY</b>	
Endovascular treatment of a female patient with a rare type of coronary anatomy <i>S.P. Semitko, A.V. Azarov, K.V Gyulmisaryan, I.Kh. Kamolov, D.G. Iosseliani</i> .....	11
Provisional bifurcation stenting of the left main coronary artery for in-stent restenosis: case report and literature review <i>G.R. Askerkhanov, A.A. Dubaev, M.N. Sadyki, I. A. Badyshev, M.A. Dadasheva</i> .....	18
<b>INTERVENTIONAL ANGIOLOGY</b>	
Endovascular treatment of a false aneurism of the internal carotid artery: case report and review of the literature <i>A.M. Babunashvili, S.A. Drozdov</i> .....	24
<b>GASTROENTEROLOGY</b>	
Methodological features of embolization of non-variceal upper gastrointestinal bleeding <i>O.I. Kudryavtsev, I.B. Oleksyuk, K.L. Kozlov, V.V. Zelenin, A.N. Shishkevich, S.S. Mikhailov</i> .....	34
<b>OBITUARY</b>	
Remembering Nikolay Chigoguidze 23.03.1948–06.06.2020 .....	47

## Дамы и господа! Глубокоуважаемые коллеги!

Сегодня отечественная научная журналистика, публикационная деятельность отечественных профессионалов и издания специальных журналов находятся в несколько непонятном и затруднительном положении. Обусловлено это тем обстоятельством, что по решению некоторых чиновников от науки резко изменилась рейтинговая система оценок публикаций отечественных авторов. Суть заключается в том, что некоторые руководители НИИ и отраслевые начальники требуют от ученых и специалистов публиковать свои научные работы исключительно в высокорейтинговых журналах, индексируемых в базах Scopus и Web of Science (зарубежная библиографическая и реферативная база данных). Все бы хорошо, кто бы спорил, но, к сожалению, у нас в стране по целому ряду специальностей и дисциплин отсутствуют журналы, соответствующие требованиям этих, не адаптированных к отечественным условиям вышеназванных рейтинговых систем. К примеру, возьмем такие важные медицинские дисциплины, как кардиология или же рентгенэндоваскулярная диагностика и лечение. По этим специальностям в стране не издается ни один журнал, имеющий импакт-фактор, соответствующий квартилю Q1 или Q2. Как поступать автору в этих случаях? Те же высокие руководители и чиновники рекомендуют направлять статьи за рубеж в соответствующие всем перечисленным требованиям журналы. Конечно, это возможно, но с какими важными проблемами мы можем столкнуться в таком случае:

1. При направлении большей части статей за рубеж резко снизится публикационная активность отечественных научных журналов, индексируемых национальной библиографической базой данных научного цитирования (РИНЦ). Не исключено их полное закрытие.

2. Как следствие, уменьшение издаваемых русскоязычных журналов у нас в стране приведет к сложностям для множества профессионалов, не владеющими иностранными языками, в ознакомлении с достижениями современной отечественной медицины.



3. Не следует забывать, что Россия – огромная страна с 150-миллионным населением и более чем полумиллионом врачей. Представляется не совсем правильным, если они останутся без должного количества профессиональных медицинских журналов.

4. Известно, что для опубликования статьи в большинстве солидных медицинских изданий в ведущих странах мира необходимы определенные финансовые затраты, порой немалые, в особенности для молодых ученых; добавим сюда расходы, связанные с переводом статьи на безукоризненный литературный и научный соответствующий язык. Затраты, конечно же, лягут на плечи самих авторов статей, так как в бюджете подавляющего большинства медицинских учреждений нет соответствующей статьи, по которой можно было бы оплачивать названные расходы.

По моему мнению, такая публикационная стратегия должна быть пересмотрена в том плане, чтобы приоритетными для большинства наших исследователей оставались все-таки отечественные издания,

хотя одновременно, конечно же, какие-то важные, завершённые оригинальные научные исследования надо направлять в ведущие зарубежные журналы.

**С уважением,  
главный редактор журнала,  
академик РАН**



**Д.Г. Иоселиани**

Я, как редактор журнала, призываю коллег направлять к нам в журнал соображения по данному вопросу, чтобы на основании здоровой дискуссии мы пришли бы к единому решению.

**Ladies and Gentlemen!  
Dear Colleagues!**

To date, the science journalism in Russia, the publication activity of Russian professionals and the publication of special journals are living through a rather difficult and unclear situation. The cause for it consists in the decision of some office-holders acting in the name of science, to reverse the rating system of the evaluation of publications by Russian authors. Essentially, some heads of research institutions and sectoral office commanders ask of the researchers and the specialists to have their research works exclusively in high-rated journal being part of Scopus and Web of Science bases (foreign bibliographic and abstracting database). No doubt, it would be wonderful, but unfortunately in our country there are no journals on numerous specialties and disciplines meeting the requirements of the above rating systems, not-adapted to Russian realities. Think, for instance, of such important medical discipline, as cardiology or endovascular diagnosis and treatment. In our country there are no journals on these specialties with the impact-factor corresponding to Q1 or Q2. What should the author do in such cases? The same senior executives and office-holders recommend to send the manuscripts abroad, to be published in the journals satisfying all the requirements. Certainly, it is possible, but when doing this we can face several important problems:

1. If the majority of manuscripts are sent abroad, it will led to abrupt decrease of the publication activity of Russian scientific jour-

nals, being indexed by Russian Science Citation Index. One cannot exclude their closure.

2. As a result, the decrease of the number of Russian-language journals published in our country will entail difficulties for many professionals who are not familiar with foreign languages in their attempt to get acquainted with the achievements of modern Russian medicine.

3. One must not forget, that Russia is a huge country of 150 million citizens and over half a million physicians. It would be not exactly correct to leave them without a due amount of professional medical journals.

4. It is known, that many quality medical journals published in the leading world countries require the payment for publication, and sometimes the fares are rather high, especially for young researchers. Also, there expenses related to the professional translation into foreign language with adequate scientific terminology. All these expenses certainly will come upon the authors, as the budget of most medical institutions does not include article of expenditures allowing such payment.

In my opinion, the existing publication strategy needs to be revised in order to give the publication priority to Russian journals for most our researchers. Herewith, it is obvious, that some of the important, completed original researches should be sent for publication in the leading foreign journals.

In my capacity of the Editor-in-Chief, I urge my colleagues to submit their concerns and observations on this issue. A valid discussion will permit us to find a common solution.

**Sincerely,  
Editor-in-Chief  
Academician of RAS**



**David Ioseliani**

## Эндоваскулярное лечение пациентки с редким типом коронарной анатомии

С.П. Семитко\*, А.В. Азаров, К.В. Гюльмисарян, И.Х. Камолов, Д.Г. Иоселиани

ФГАОУ ВО «Первый МГМУ имени И.М. Сеченова» Минздрава России (Сеченовский Университет), Москва, Россия

Аномалии коронарных артерий – группа состояний, связанных с атипичным отхождением, залеганием или окончанием венечных артерий. Прижизненное выявление патологического курса венечных артерий влечет за собой ряд вопросов, самые важные из которых: насколько значима данная аномалия для конкретного пациента, требует ли это состояние хирургической коррекции, какой метод коррекции является более предпочтительным. В данной работе представлен пример успешного эндоваскулярного лечения пожилой пациентки с выраженным стенозирующим поражением коронарных артерий при аномальном их отхождении от восходящего отдела аорты (над левым синусом Вальсальвы). Мультидисциплинарный подход, улучшение диагностических и лечебных алгоритмов могут способствовать повышению качества медицинской помощи пациентам при стенозирующем поражении аномально отходящих коронарных артерий.

**Ключевые слова:** редкий тип коронарной анатомии, аномальное отхождение правой коронарной артерии, стентирование коронарной артерии, эндоваскулярное лечение, многососудистое поражение

## Endovascular treatment of a female patient with a rare type of coronary anatomy

S.P. Semitko\*, A.V. Azarov, K.V. Gyulmisaryan, I.Kh. Kamolov, D.G. Iosseliani

I.M. Sechenov First Moscow State Medical University of the Ministry of Health of the Russian Federation (Sechenov University), Moscow, Russia

Coronary arteries abnormalities belong to a group of conditions associated with atypical origin, occurrence or termination of the coronary arteries. Lifetime detection of the pathological course of the coronary arteries involves a number of questions; the most important of them are as follows: how relevant is this abnormality for an individual patient, whether this condition requires surgical correction, which method of correction is more preferable. This article describes a successful case of endovascular treatment of an elderly female patient with a severe stenotic lesion of the coronary arteries characterized by their anomalous origin from the ascending aorta (above the left sinus of Valsalva). A multidisciplinary approach and improved diagnostic and treatment algorithms can help improve the quality of medical care in patients with stenotic lesions of abnormally originating coronary arteries.

**Keywords:** rare type of coronary anatomy, anomalous origin of RCA, coronary artery stenting, endovascular treatment, multivessel lesion

### Введение

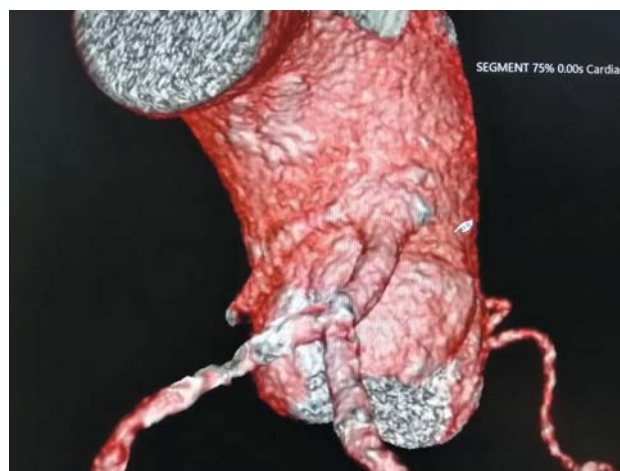
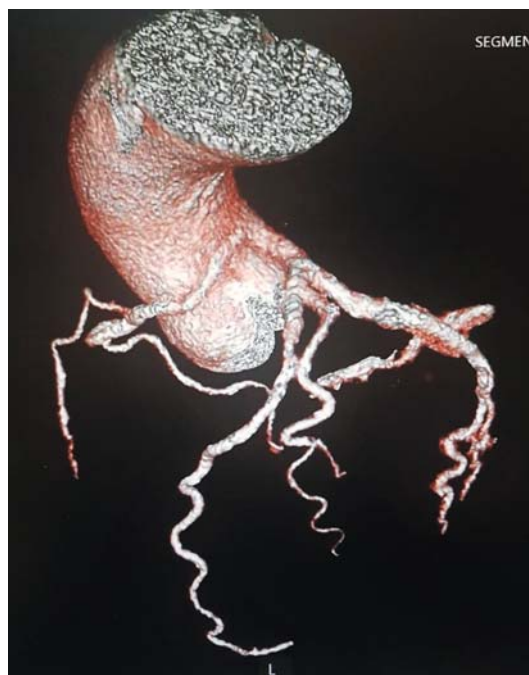Аномалии коронарных артерий представляют собой разнообразную группу врожденных нарушений анатомии коронарных артерий с широким спектром клинических проявлений. Как правило, они обнаруживаются случайно и редко (<1% от всех первичных коронарографий (1)), но при этом вызывают большой интерес, поскольку часто служат причиной некорректной интерпретации ангиографических данных,

технических сложностей при эндоваскулярных процедурах на аномальных коронарных артериях. Распространенность аномального отхождения правой коронарной артерии (ПКА) от левого коронарного синуса колеблется в диапазоне 0,03–0,92% среди всех первичных КАГ (2). Большинство авторов сообщают о частоте 0,1%. При этом указанная аномалия нередко является причиной внезапной смерти молодых людей, особенно занятых профессиональным спортом

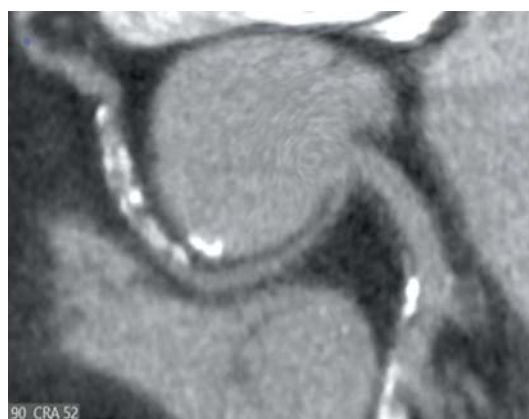(3–6). В данной работе мы представляем пример успешного эндоваскулярного лечения пациентки 71 года с многососудистым поражением венечных артерий и аномальным отхождением ПКА от левого коронарного синуса в области синотубулярного сочленения.

### Клиническое наблюдение

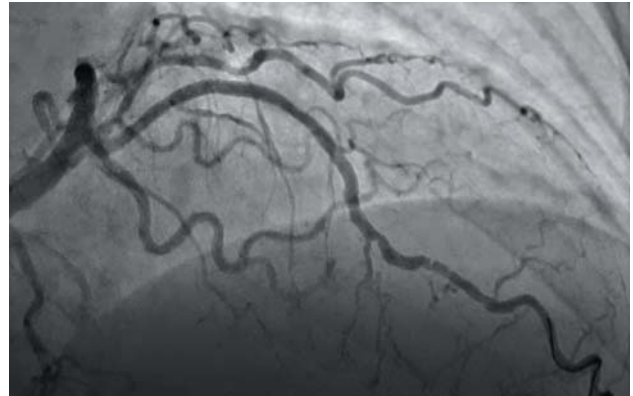
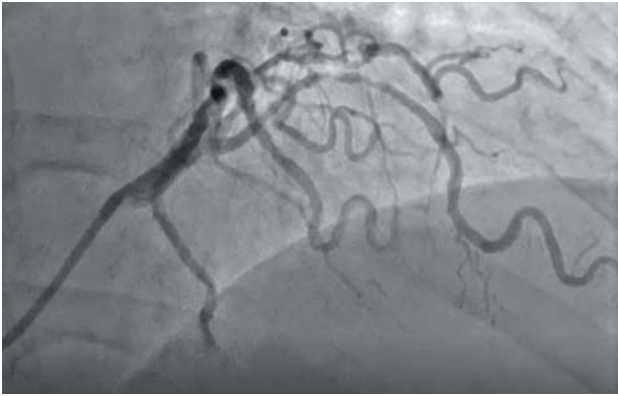Пациентка К., 71 года, с клинической картиной стенокардии малых напряжений поступила в НПЦ ИК Сеченовского Университета с целью дообследования и решения вопроса о проведении хирургического лечения. 6 мес назад пациентке в другом стационаре выполнена катетеризация коронарных артерий по поводу рецидивирующих болей ангинозного характера и приступа удушья, возникшего при физической нагрузке. По данным коронарографии выявлены аномалия отхождения коронарных артерий (обе коронарные артерии отходят от восходящего отдела аорты в области левого синуса Вальсальвы), а также многососудистое стенозирующее поражение. Учитывая отсутствие данных об остром повреждении миокарда, остром нарушении коронарного кровотока, уровне кровотока TIMI 3 по всем крупным эпикардиальным артериям, нормализации состояния на фоне консервативной терапии, пациентка в стабильном состоянии выписана с рекомендациями. При обращении в НПЦ ИК Сеченовского Университета пациентке выполнены: эхокардиографическое исследование с целью уточнения состояния аортального клапана, мультиспиральная компьютерная томография (МСКТ) с целью уточнения хода коронарных артерий. По данным эхокардиографического исследования выявлен небольшой стеноз аортального клапана с недостаточностью II степени. По данным МСКТ сердца выявлено, что в преаортальной области ПКА не имеет зон интрамурального хода в стенке аорты, отсутствуют признаки компрессии коронарной артерии. Критический стеноз ПКА в среднем сегменте расположен в области прохождения ПКА в правой венечной борозде. Исходя из вышеперечисленных данных МСКТ коронарных артерий, можно сделать вывод о том, что эндоваскулярное лечение в данном случае может быть технически возможным. Данные пациентки обсуждены мультидисциплинарной комиссией в составе рентгенэндоваскулярного хирурга, сердечно-сосудистого хирурга, кардиолога, анестезиолога-реаниматолога. Учитывая отсутствие абсолютных показаний к замене аортального клапана, отсутствие противопоказаний к эндоваскулярной коррекции стенозирующего поражения коронарных артерий, высокий анестезиологический риск,



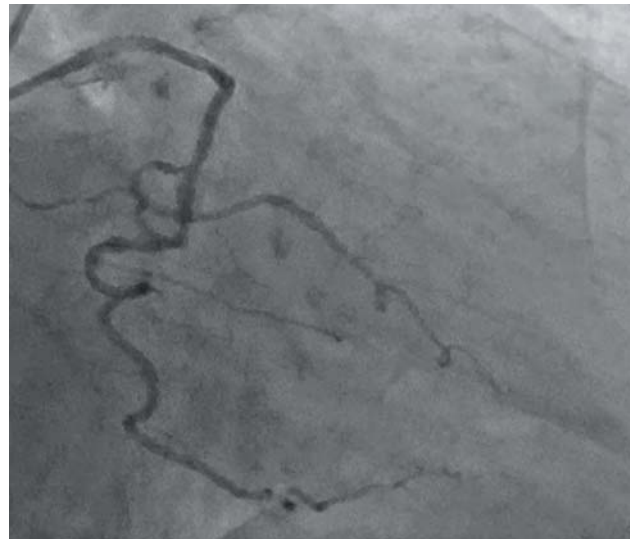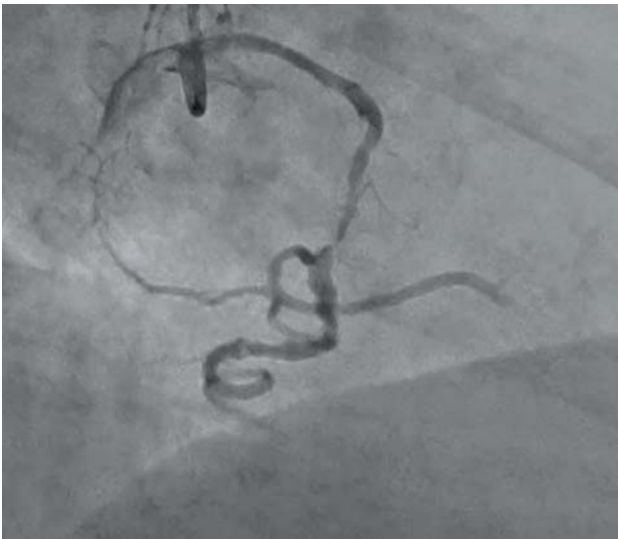
**Рис. 1.** МСКТ коронарных артерий. 3D-изображение корня аорты. ПКА и ЛКА отходят от восходящего отдела аорты над левым синусом Вальсальвы.



**Рис. 2.** МСКТ коронарных артерий. MPR-изображение на уровне корня. Определяется отсутствие признаков интрамурального хода ПКА, а также отсутствие признаков компрессии ПКА структурами сердца.



**Рис. 3.** Артериограммы ЛКА до и после ЭВП.



**Рис. 4.** Артериограммы ПКА до и после ЭВП.

принято решение о проведении эндоваскулярной реваскуляризации коронарных артерий.

Правым радиальным доступом выполнена катетеризация ЛКА проводниковым катетером 6 Fr. Коронарный проводник заведен в дистальное русло ПМЖВ. В зоне стеноза в передней трети ПМЖВ произведена имплантация DES стента  $2,75 \times 26$  мм давлением до 12 атм. Далее второй коронарный проводник заведен в дистальное русло anomalно отходящей ПКА. В зоне стеноза в средней трети ПКА произведена серия ТЛАП баллонным катетером  $2,0 \times 15$  мм давлением до 10 атм с последующей имплантацией DES стента  $2,5 \times 26$  мм давлением до 12 атм. На контрольной коронарограмме раскрытие стентов полное, позиционирование адекватное, зон диссекций нет, кровотоков по ПМЖВ и ПКА TIMI 3. Процедура проведена без осложнений. Пациентка выписана на 2-е сутки после проведенного лечения с рекомендациями о проведении контрольной коронарографии/компьютерной томографии, эхокардиографии через 6 мес.

## Обсуждение

Пациентов с данной аномалией можно условно разделить на две возрастные группы, которые чаще всего попадают на первичную коронарографию с клинической картиной стенокардии. К первой группе относятся пациенты  $<35$  лет с потенциально высоким риском внезапной сердечной смерти (4, 10). Причины данного явления достоверно не ясны, но высказывается несколько предположений. На некоторых вскрытиях обнаружен острый угол отхождения anomalной артерии и щелевидный просвет в области ангуляции (2). Было высказано предположение, что вызванное физической нагрузкой растяжение корня аорты и легочного ствола может усугубить угол отхождения артерии и привести к дальнейшему сужению просвета, что, в свою очередь, приведет к нарастанию ишемии (6–9). Кроме того, в некоторых случаях гистологическое исследование показало интрамуральный

ход аномальной коронарной артерии в стенке аорты (11, 12). Собственно участок аорты, где пролегает коронарная артерия, имел тонкие слои внутренней и внешней стенок, что привело к образованию локализованного слабого места, склонного к более широкой растяжимости, которая может еще больше усугубить стеноз и ишемию (4, 12). Совокупность данных факторов увеличивает риск внезапной сердечной смерти у пациентов данной возрастной группы (4).

Ко второй группе относятся пациенты > 60 лет, у которых причиной стенокардии чаще всего является атеросклеротическое поражение коронарных артерий. При наличии гемодинамически значимого поражения таким пациентам требуется эндоваскулярная или хирургическая реваскуляризация коронарных артерий. Пациентку из приведенного клинического наблюдения можно отнести ко второй группе пациентов с таким типом коронарной анатомии.

В данном клиническом наблюдении рассматривались как хирургический, так и эндоваскулярный методы коррекции поражения коронарного русла. Учитывая отсут-

ствие значимых стенозов и проксимальных поражений венечных артерий, клиническую незначимость клапанных патологий, высокие риски проведения кардиохирургической операции и анестезиологического обеспечения и исходя из принципов мультидисциплинарного обсуждения тактики лечения, эндоваскулярное лечение в данном случае было определено как технически возможное и оправданное.

## Заключение

Ранее аномалии коронарных артерий обнаруживались только при патологоанатомическом вскрытии, однако сейчас благодаря значительным техническим изменениям в методах диагностики появилась возможность точно визуализировать, наблюдать и оценивать гемодинамическую значимость этих аномалий. Использование компьютерной томографии, коронарографии, внутрисосудистых методов диагностики позволяет точно диагностировать нарушения анатомии коронарных артерий и поражения в них, а также способствует определению оптимальной тактики лечения.

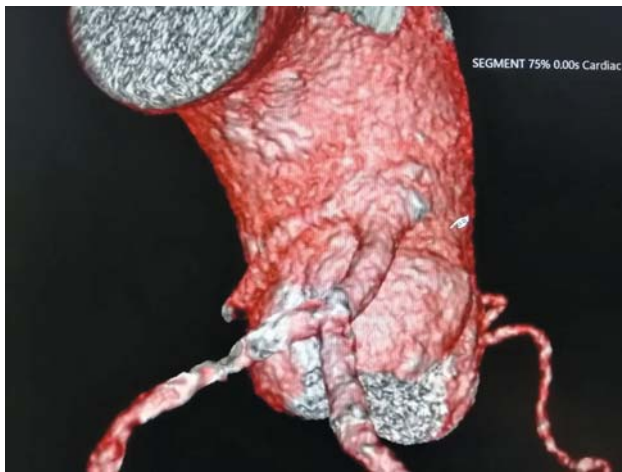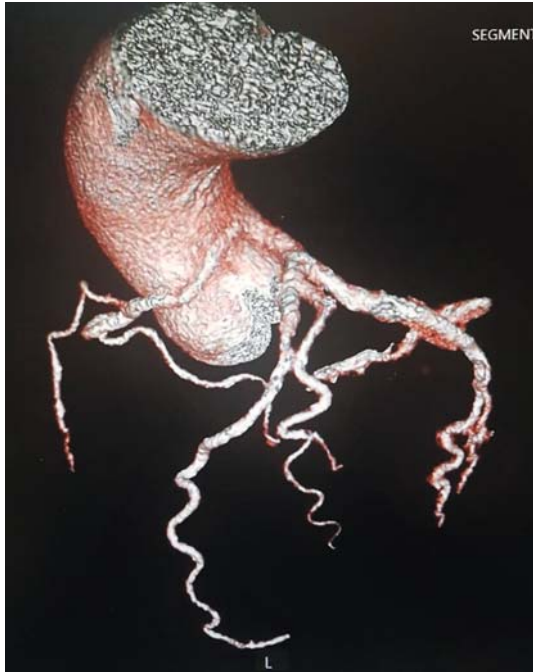## Introduction

The coronary arteries abnormalities belong to various congenital disorders of the coronary arteries characterized by a wide range of clinical manifestations. As a rule, they are detected accidentally and rarely (<1% of all primary coronary angiographies (1)), however, they are of great interest, since they often cause incorrect interpretation of angiographic data, technical difficulties in endovascular interventions on the abnormal coronary arteries. The prevalence of anomalous origin of the right coronary artery from the left coronary sinus varies from 0.03% to 0.92% among all primary CAGs (2). The prevalence reported by the majority of authors is 0.1%. Moreover, this abnormality often causes sudden death among young subjects, especially in those engaged in professional sports (3–6). In this article we present a case of successful endovascular treatment of a 71-year-old female patient with multivessel coronary disease and anomalous origin of the right coronary artery from the left coronary sinus in the sinotubular junction.

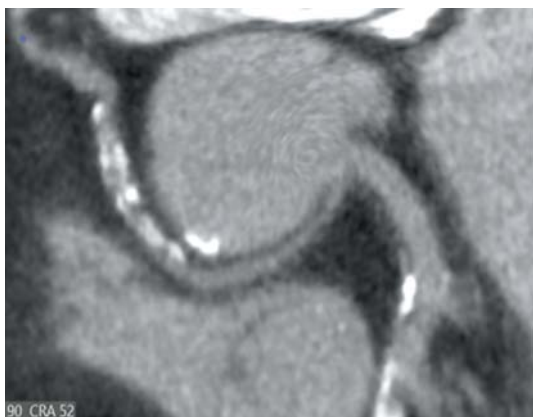
## Case presentation

A female patient K., 71 y.o., with clinical evidence of angina pectoris on mild exertion was admitted to

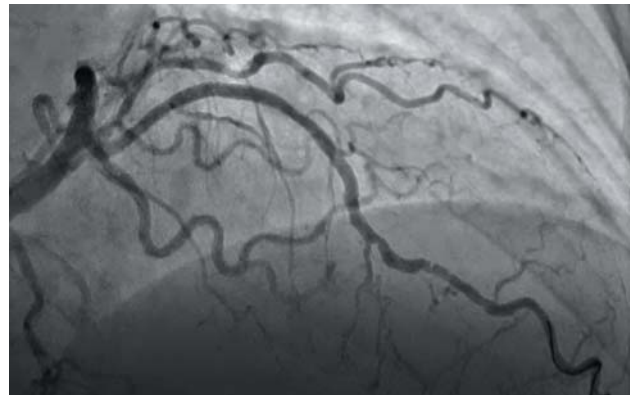
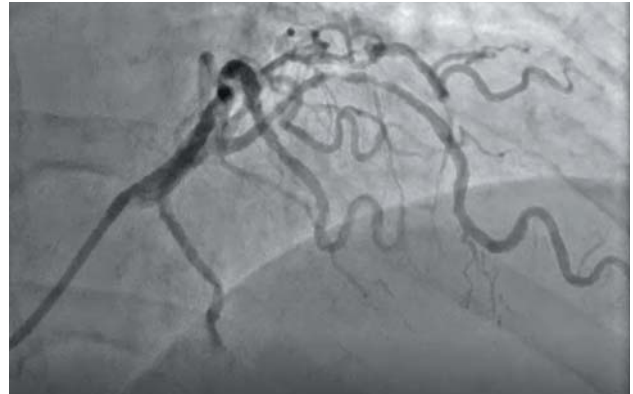the Scientific Practical Center of Interventional Cardioangiology of the Sechenov University for further examination and surgical treatment. Six months ago in another hospital the patient underwent coronary catheterization for recurrent anginal pain and asthma attack which occurred on physical exertion. The coronary angiography revealed an anomalous origin of the coronary arteries (both coronary arteries originate from the ascending aorta in the left sinus of Valsalva) as well as multivessel stenotic lesions. As there were no data on acute myocardial injury and acute coronary event, TIMI III blood flow detected in all major epicardial arteries, and the patient's condition which normalized on drug therapy, the patient was discharged in a stable condition with recommendations. When being admitted to the Scientific Practical Center of Interventional Cardioangiology of the Sechenov University, the patient underwent echocardiographic examination to clarify the aortic valve status, multispiral computed tomography to clarify the course of the coronary arteries. The echocardiography revealed an insignificant aortic valve stenosis with grade 2 insufficiency. The cardiac multispiral computed tomography revealed that the right coronary artery in the preaortic area has no intramural course areas in the aortic wall, and there are no signs of coronary artery compression. Critical RCA stenosis in the middle segment is



**Figure 1.** MSCT of the coronary arteries. 3D image of the aortic root. The RCA and the LCA arise from the ascending aorta above the left Valsalva sinus.



**Figure 2.** MSCT of the coronary arteries. MPR image at the root level. The signs of intramural course of the RCA are absent, as well as the signs of the RCA compression by the heart structures.

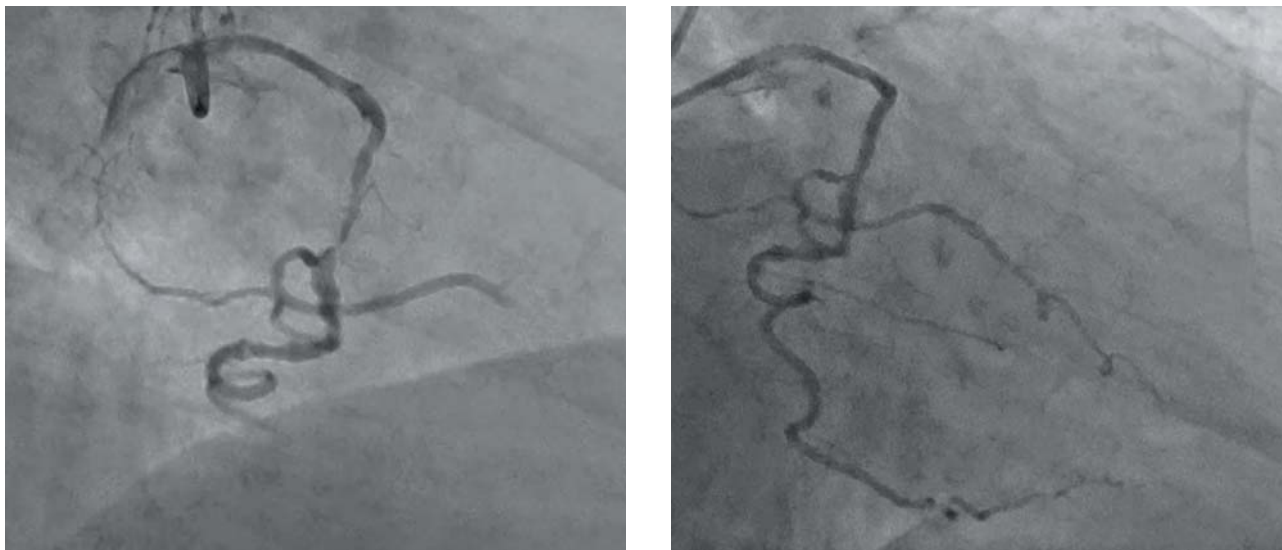


**Figure 3.** Arteriogram of the LCA before and after PCI.

located in the area where RCA passes in the right coronary sulcus. Based on the abovementioned coronary MSCT results, it can be concluded that endovascular treatment in this case may be technically possible. The patient's data were discussed by a multidisciplinary commission consisting of X-ray endovascular surgeon, cardiovascular surgeon, cardiologist, and anesthesiologist-reanimatologist. Given the lack of absolute indications for aortic valve replacement, absence of contraindications for endovascular correction of stenotic coronary lesions, and high anesthetic risk, the decision was made to perform endovascular revascularization of the coronary arteries.

The LCA was catheterized with a 6 Fr guiding catheter via right radial access. The coronary wire was placed into the distal part of the LAD. The drug-eluting stent (2.75 mm × 26 mm) was implanted under 12 atm pressure in the stenosed proximal third of the LAD. Then, the second coronary wire was placed into the distal part of the anomalously originating RCA. In the stenosed middle part of the RCA, a transluminal angioplasty using balloon catheter (2.0 mm × 15 mm) at 10 atm was performed and followed by DES implantation (2.5 mm × 26 mm) at 12 atm. The control CAG demonstrated that the stents are completely expanded, the stent positioning is adequate, there





**Figure 4.** Arteriogram of the RCA before and after PCI.

are no dissections, and the blood flow in the LAD and RCA is TIMI-III. The procedure was performed without complications. The patient was discharged on Day 2 after the intervention with recommendations to perform control coronary angiography/computed tomography and echocardiography in 6 months.

### Discussion

The patients with this abnormality can be conditionally divided into two age groups, which most often are admitted for primary coronary angiography with angina pectoris manifestations. The first group includes patients <35 y.o. with a potentially high risk of sudden cardiac death (4, 10). The reasons for this phenomenon are not clearly understood, but there are several assumptions. Sometimes, on autopsy, an acute angle of origin of the abnormal artery and fissured lumen in the angulation area are detected (2). It has been proposed that exercise-induced stretching of the aortic root and the pulmonary trunk may aggravate the angle of the artery origin and lead to further narrowing of the lumen, which, in turn, will worsen the ischemia (6–9). Moreover, in some cases histological examination detected an intramural course of the abnormal coronary artery in the aortic wall (11, 12). The part of the aorta where the coronary artery passed had thin internal and external wall layers which resulted in local formation of a “weak zone” with tendency to wider extensibility, which can further aggravate stenosis and ischemia (4, 12). The combination of these factors increases the risk of

sudden cardiac death in patients of this age group (4).

The second group includes patients >60 y.o. in whom coronary atherosclerosis is the most often cause of angina. If a hemodynamically significant lesion exists, such patients require endovascular or surgical revascularization of the coronary arteries. The patient described in this clinical case can be attributed to the second group of patients with this type of coronary anatomy.

In this clinical case, both surgical and endovascular methods of coronary correction were considered. Given the lack of significant LMCA and proximal coronary lesions, clinically insignificant valvular disorders, high risks of cardiac surgery and anaesthetic support and based on the principles of multidisciplinary discussion of treatment strategy, endovascular treatment in this case was determined as technically possible and reasonable.

### Conclusions

Previously, the coronary arteries abnormalities were detected only by autopsy but currently due to significant changes in diagnostic techniques the possibility appeared to clearly visualize, monitor, and evaluate the hemodynamic significance of these abnormalities. Computed tomography, coronary angiography, and intravascular diagnostic methods allow to accurately diagnose anatomical deviations of the coronary arteries and their lesions and also helps to determine the optimal treatment strategy.

**Список литературы [References]**

1. Angelini P., Villason S., Chan A.V., Diez J.G. Normal and anomalous coronary arteries in humans. *Coronary Artery Anomalies: A Comprehensive Approach*. Philadelphia: Lippincott Williams Wilkins, 1999: 27–150.
2. Villa A.D., Sammut E., Nair A. et al. Coronary artery anomalies overview: The normal and the abnormal. *Wld J. Radiol.* 2016, 8, 537–555. <http://doi.org/10.4329/wjr.v8.i6.537>
3. Basso C., Maron B.J., Corrado D., Thiene G. Clinical profile of congenital coronary artery anomalies with origin from the wrong aortic sinus leading to sudden death in young competitive athletes. *J. Am. Coll. Cardiol.* 2000, 35, 1493–1501. [http://doi.org/10.1016/s0735-1097\(00\)00566-0](http://doi.org/10.1016/s0735-1097(00)00566-0)
4. Angelini P. Coronary artery anomalies: an entity in search of an identity. *Circulation.* 2007, 115, 1296–1305. <http://doi.org/10.1161/CIRCULATIONAHA.106.618082>
5. Taylor A.J., Rogan K.M., Virmani R. Sudden cardiac death associated with isolated congenital coronary artery anomalies. *J. Am. Coll. Cardiol.* 1992, 20, 640–647. [http://doi.org/10.1016/0735-1097\(92\)90019-j](http://doi.org/10.1016/0735-1097(92)90019-j)
6. Mustafa I., Gula G., Radley-Smith R. et al. Anomalous origin of the left coronary artery from the anterior aortic sinus: a potential cause of sudden death. Anatomic characterization and surgical treatment. *J. Thorac. Cardiovasc. Surg.* 1981, 82, 297–300.
7. Grossman M.M., Baimã S. *Cardiac Catheterization, Angiography, and Intervention*. 8th Ed. Lippincott Williams Wilkins, 2005: 335–353.
8. Ali M., Hanley A., McFadden E.P., Vaughan C.J. Coronary artery anomalies: a practical approach to diagnosis and management. *Heart. Asia.* 2011, 3, 8–12. <http://doi.org/10.1136/ha.2010.003244>
9. Barriales-Villa R., Moris de la Tassa C. Congenital coronary artery anomalies with origin in the contralateral sinus of Valsalva: which approach should we take? *Rev. Esp. Cardiol.* 2006, 59, 360–370.
10. Cheitlin M.D. *Coronary anomalies as a cause of sudden death in the athlete. Sudden Cardiac Death in the Athlete*. Armonk NY: Futura Publishing Co, 1998: 379–391.
11. Angelini P., Velasco J.A., Ott D., Khoshnevis G.R. Anomalous coronary artery arising from the opposite sinus: descriptive features and pathophysiologic mechanisms, as documented by intravascular ultrasonography. *J. Invasive Cardiol.* 2003, 15, 507–514.
12. Angelini P. Coronary artery anomalies – current clinical issues: definitions, classification, incidence, clinical relevance, and treatment guidelines. *Tex. Heart Inst. J.* 2002, 29, 271–278.

**Сведения об авторах [Authors info]**

**Семитко Сергей Петрович** – доктор мед. наук, профессор, директор Научно-практического центра интервенционной кардиоангиологии ФГАОУ ВО Первый МГМУ имени И.М. Сеченова Минздрава России (Сеченовский Университет).

**Азаров Алексей Викторович** – канд. мед. наук, заведующий отделением Научно-практического центра интервенционной кардиоангиологии ФГАОУ ВО Первый МГМУ имени И.М. Сеченова Минздрава России (Сеченовский Университет).

**Гюльмисарян Карен Вадимович** – врач по РЭДЛ Научно-практического центра интервенционной кардиоангиологии ФГАОУ ВО Первый МГМУ имени И.М. Сеченова Минздрава России (Сеченовский университет).

**Камолов Имомали Хамдамович** – врач по РЭДЛ, аспирант Научно-практического центра интервенционной кардиоангиологии ФГАОУ ВО Первый МГМУ имени И.М. Сеченова Минздрава России (Сеченовский университет).

**Иоселиани Давид Георгиевич** – академик РАН, доктор мед. наук, профессор, заведующий кафедрой интервенционной кардиоангиологии, почетный директор Научно-практического центра интервенционной кардиоангиологии ФГАОУ ВО Первый МГМУ имени И.М. Сеченова Минздрава России (Сеченовский Университет).

\* **Адрес для переписки: Семитко Сергей Петрович** – Научно-практический центр интервенционной кардиоангиологии. Москва, Россия, 101000, Сверчков пер., 5. E-mail : azarov\_al@mail.ru

**Sergey P. Semitko** – Doct. of Sci. (Med.), Professor, Director of the Scientific and Practical Center of Interventional Cardioangiology of the I.M. Sechenov First Moscow State Medical University of the Ministry of Health of the Russian Federation (Sechenov University).

**Aleksey V. Azarov** – Cand. of Sci. (Med.), Head of the Department of the Scientific and Practical Center of Interventional Cardioangiology of the I.M. Sechenov First Moscow State Medical University of the Ministry of Health of the Russian Federation (Sechenov University).

**Karen V. Gulumisaryan** – physician, specialist of endovascular methods of diagnosis and treatment, Scientific and Practical Center of Interventional Cardioangiology of the I.M. Sechenov First Moscow State Medical University of the Ministry of Health of the Russian Federation (Sechenov University).

**Imomali Kh. Kamolov** – physician, specialist of endovascular methods of diagnosis and treatment, post-graduate student, Scientific and Practical Center of Interventional Cardioangiology of the I.M. Sechenov First Moscow State Medical University of the Ministry of Health of the Russian Federation (Sechenov University).

**David G. Iosseliani** – Academician of the Russian Academy of Sciences, Doct. of Sci. (Med.), Professor, Head of the Department of Interventional Cardioangiology, Honored Director of the Scientific and Practical Center of Interventional Cardioangiology of the I.M. Sechenov First Moscow State Medical University of the Ministry of Health of the Russian Federation (Sechenov University).

\* **Address for correspondence: Sergey P. Semitko** – 5, Sverchkov per., Moscow, 101000, Russia. NPCIC. E-mail: azarov\_al@mail.ru

**Статья получена 2 апреля 2020 г.**  
**Manuscript received on April 2, 2020.**

**Принята в печать 19 июня 2020 г.**  
**Accepted for publication on June 19, 2020.**

# Провизионное бифуркационное стентирование in-stent restenosis ствола левой коронарной артерии: клиническое наблюдение и обзор литературы

Г.Р. Аскерханов<sup>1, 2</sup>, А.А. Дубаев<sup>2\*</sup>, М.Н. Садыки<sup>2</sup>, И.А. Бадышев<sup>2</sup>, М.А. Дадашева<sup>2</sup>

<sup>1</sup> Кафедра госпитальной хирургии № 2 ФБГОУ ВМО «Дагестанский государственный медицинский университет» Минздрава России, Махачкала, Россия

<sup>2</sup> ООО «Медицинский центр имени Р.П. Аскерханова», Махачкала, Россия

Стеноз ствола левой коронарной артерии (СЛКА) является признанным маркером роста заболеваемости и смертности. Современные алгоритмы лечения для стеноза СЛКА рассматривают как чрескожное коронарное вмешательство (ЧКВ) со стентами с лекарственным покрытием, так и коронарное шунтирование; каждый из этих методов имеет свои преимущества и недостатки, основанные на индивидуальных особенностях пациента.

ЧКВ является нередко единственным эффективным способом реваскуляризации миокарда у пациентов, которые перенесли несколько этапов открытых или эндоваскулярных операций. С увеличением числа пациентов, которые перенесли сложные вмешательства на СЛКА, увеличивается количество рестенозов, с которыми нам придется иметь дело в нашей повседневной практике. До настоящего времени нет научных данных или экспертного консенсуса по ведению рестеноза СЛКА. Это в особенности актуально у пациентов, которые перенесли аортокоронарное шунтирование и стентирование, имеют полиморбидную патологию и чаще являются возрастными пациентами.

**Ключевые слова:** ствол левой коронарной артерии, in-stent рестеноз, чрескожное коронарное вмешательство, стентирование.

## Provisional bifurcation stenting of the left main coronary artery for in-stent restenosis: case report and literature review

G.R. Askerkhanov<sup>1, 2</sup>, A.A. Dubaev<sup>2\*</sup>, M.N. Sadyki<sup>2</sup>, I. A. Badyshev<sup>2</sup>, M.A. Dadasheva<sup>2</sup>

<sup>1</sup> Chair of Hospital Surgery No. 2 at FBGOU VMO Dagestan State Medical University of the Ministry of Health of the Russian Federation, Makhachkala, Russia

<sup>2</sup> LLC "R.P. Askerkhanov Medical Center", Makhachkala, Russia

Left main coronary artery (LMCA) stenosis is a recognized marker of increased morbidity and mortality. Current treatment algorithms for LMCA stenosis consider both percutaneous coronary intervention (PCI) with drug-eluting stents (DES) and coronary artery bypass grafting; each of these options has its own advantages and disadvantages based on the individual characteristics of the patient.

Percutaneous coronary intervention (PCI) is often the only effective method for myocardial revascularization in patients who have undergone several open surgeries or endovascular interventions. While the number of patients who have undergone complex LMCA interventions is growing, there is an increasing number of restenoses that we will have to deal with in our daily practice. To date, there is no scientific data or expert consensus on management of LMCA restenosis. This is especially true for the patients who have undergone coronary artery bypass grafting (CABG) and stenting, who have comorbidities, and more likely are elderly patients.

**Keywords:** left main coronary artery, restenosis, percutaneous coronary intervention, stenting .

## Клиническое наблюдение

В клинику обратился пациент М., 80 лет, с жалобами на боли за грудиной с иррадиацией в левую руку и подлопаточную область, купирующиеся нитроспреем 1–2 дозы, одышку при минимальной физической нагрузке, повышение артериального давления до 220/100 мм рт.ст., значительное снижение толерантности к физическим нагрузкам.

Был госпитализирован в клинику для обследования и решения вопроса о проведении коронарошунтографии. В анамнезе 2008 г.: первым этапом выполнено стентирование левой внутренней сонной артерии и вторым этапом операция маммарно-коронарного шунтирования (МКШ) на переднюю межжелудочковую ветвь (ПМЖВ) и АКШ на правую коронарную артерию (ПКА). В 2014 г. появились симптомы стенокардии, которые прогрессировали в течение короткого периода времени. В 2017 г. прошел обследование в федеральном центре и по результатам коронарошунтографии выполнено бифуркационное стентирование по методике Culote СЛКА с выходом в ПМЖВ и огибающую артерию (ОВ). С начала 2018 г. опять отметил прогрессирование стенокардии. В клинике выполнили коронарошунтографию, на которой выявлен *in-stent restenosis* в устье ОВ до 95% (рис. 1), МКШ на ПМЖА функционирует, аортокоронарный шунт на ПКА функционирует. Выписан с рекомендациями проведения планового повторного стентирования ствола ЛКА с выходом в ОВ под контролем внутрисосудистого ультразвукового исследования или оптической когерентной томографии. Однако пациенту резко стало плохо,

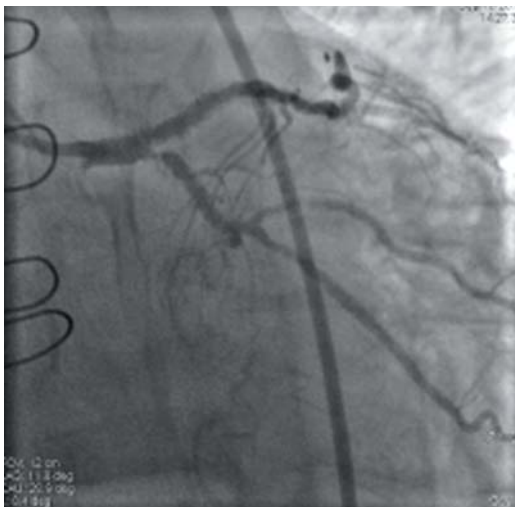появились боли, которые снимались приемом нитратов и наркотических анальгетиков. В связи с этим пациент был экстренно госпитализирован в клинику. Были проведены ангиопластика и провизионное бифуркационное стентирование ствола ЛКА с выходом в ОВ и с финальной катетеризацией (рис. 2). Было принято решение имплантировать СЛП Cre8 4,0 × 16 мм. Контрольная интраоперационная ангиография показала удовлетворительный результат (рис. 3).

Данные лабораторных исследований, включая общий анализ крови, общий анализ мочи, уровень электролитов крови, коагулограмму, – без особенностей. Биохимический анализ крови: креатинин 138 мкмоль/л, мочевины 8,88 ммоль/л, глюкоза 5,38 ммоль/л, холестерин 3,6 ммоль/л, триглицериды 2,25 ммоль/л, ЛПНП 2,85 ммоль/л, ЛПВП 1,18 ммоль/л.

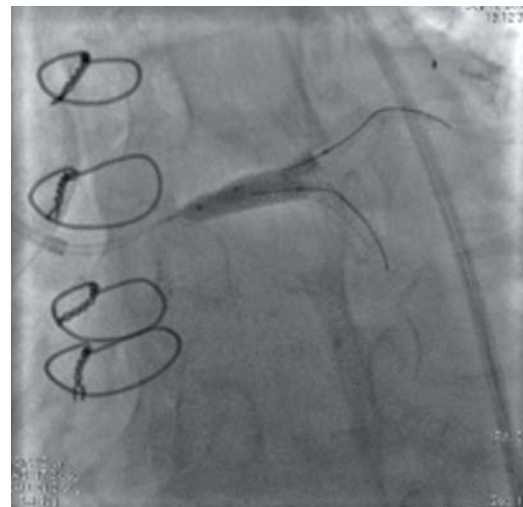
ЭКГ без особенностей. ЭхоКГ: полости сердца не увеличены, умеренная гипертрофия миокарда левого желудочка (ЛЖ), глобальная сократимость миокарда ЛЖ не снижена, ФВ ЛЖ составляет 53%, клапанной патологии не выявлено.

Проведена оценка шкал риска: SYNTAX score I составила 18 баллов, а SYNTAX score II ангиопластика и стентирование 40,2 балла, при этом вероятная смертность в течение года 15,3%. При проведении АКШ 54,2 балла риск, и вероятная смертность в течение года составила 41,7%.

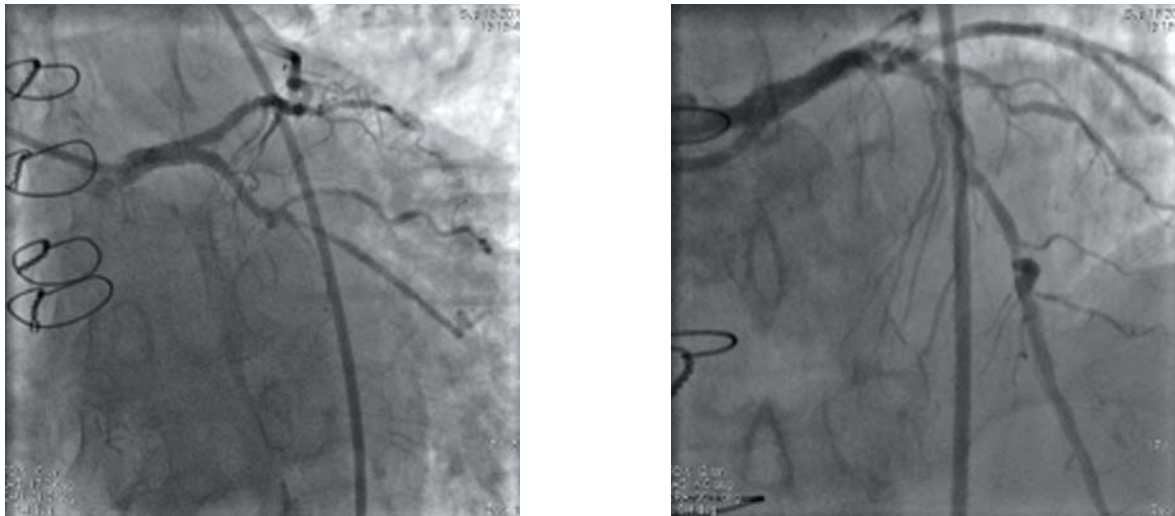
По данным триплексного сканирования внечерепных отделов брахиоцефальных артерий: стент в левой внутренней сонной артерии проходим без рестенозов, стеноз правой внутренней сонной артерии до 50%,



**Рис. 1.** Селективная ангиограмма СЛКА. *In-stent restenosis* устья ОВ.



**Рис. 2.** Финальная катетеризация СЛКА.



**Рис. 3.** Контрольные селективные ангиограммы СЛКА.

атеросклеротическая бляшка гиперэхогенная без признаков нестабильности.

На 10-е сутки пациент выписан в удовлетворительном состоянии на двойной дезагрегантной терапии.

В дальнейшем было рекомендовано контролировать уровень липопротеидов, глюкозы, креатинина и мочевины в крови, а также периодически проводить ЭхоКГ и холтеровское мониторирование сердца и ультразвуковое доплеровское сканирование брахиоцефальных артерий.

### Обсуждение

Коронарная ангиопластика и стентирование у пациентов старше 80 лет с учетом тяжести сопутствующей патологии и выраженности атеросклероза сопряжены с повышенным риском осложнений (3), не говоря уже о рестенозах стента СЛКА в данной группе пациентов.

Рестеноз внутри стента зависит от множества факторов, которые связаны с самим пациентом, вмешательством и имплантированным стентом (4).

Их можно разделить на системные (например, сахарный диабет), процедурные (связанные непосредственно с техникой стентирования), местные сосудистые детерминанты (например, извитость сосудов).

Замечено, что пациенты с выраженной извитостью коронарных артерий имеют повышенный риск кардиальных осложнений после имплантации стента (5).

Процесс формирования рестеноза при современных технологиях, направленных на его минимизацию, зависит от фенотипа

пациента, включая индивидуальные параметры соматического статуса, преморбидный фон, а также от сопутствующей терапии (6).

Кроме того, предлагаются различные технические способы решения проблемы рестенозов с применением баллонов с лекарственным покрытием (БЛП) (7, 8) и СЛП (9), БЛП в сочетании с современными СЛП (10).

Сегодня активно обсуждается возможность снижения риска рестеноза в зависимости от правильной оценки фенотипических особенностей пациента. Идет активный поиск биомаркеров, позволяющих осуществлять раннюю диагностику вероятного развития рестеноза (11, 12).

Остается открытым вопрос: гиперплазия интимы – это часть процесса заживления после имплантации стента или предиктор более поздних клинических рестенозов (13)? В то же время уже сегодня показано, что первые 3 мес являются наиболее критичными с точки зрения активности патофизиологического каскада, приводящего к формированию рестеноза.

### Заключение

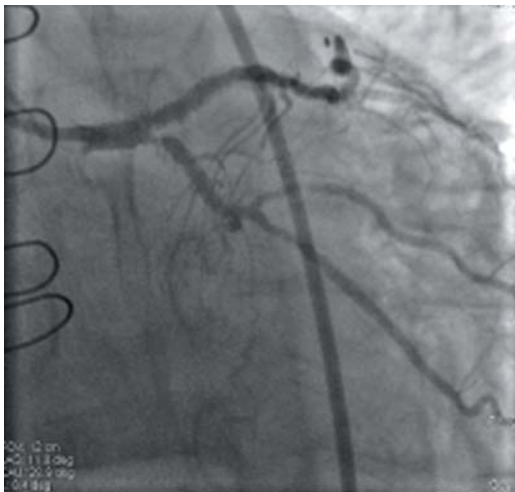
Выбор оптимального метода лечения у пациентов с рестенозом СЛКА, которые перенесли открытые и эндоваскулярные вмешательства, остается сложной и нерешенной проблемой. Вариант применения современных стентов с лекарственным покрытием является одним из современных методов лечения рестеноза, эффективность которого необходимо изучить в дальнейших исследованиях.

### Case description

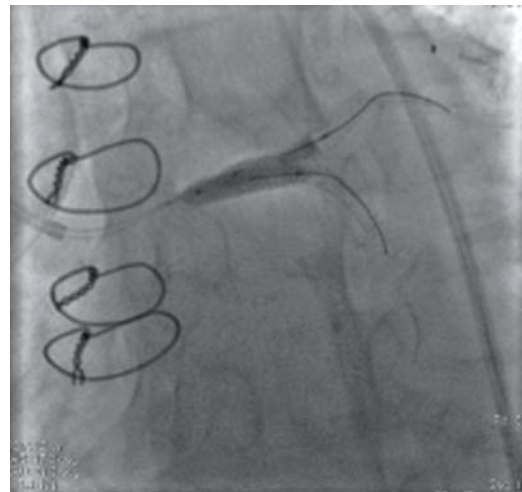
The patient M., 80 y.o., was admitted to the clinic and complained of shortness of breath during minimal physical exertion and pain behind the breastbone irradiating to the left arm and the scapular area which were relieved with 1–2 doses of nitrospray. The blood pressure increased up to 220/100 mm Hg, and exercise tolerance was significantly reduced.

He was hospitalized for examination and bypass angiography. Stenting of the left internal carotid artery was performed as a first step, and mammary coronary grafting (MCG) to the left anterior descending artery (LAD) and CABG to the right coronary artery (RCA) as the second step in 2008. In 2014, the signs of angina pectoris appeared and progressed over a short time period. In 2017, the patient was examined at the Federal Center, and based on the results of bypass angiography, bifurcation stenting was performed via Culotte technique involving

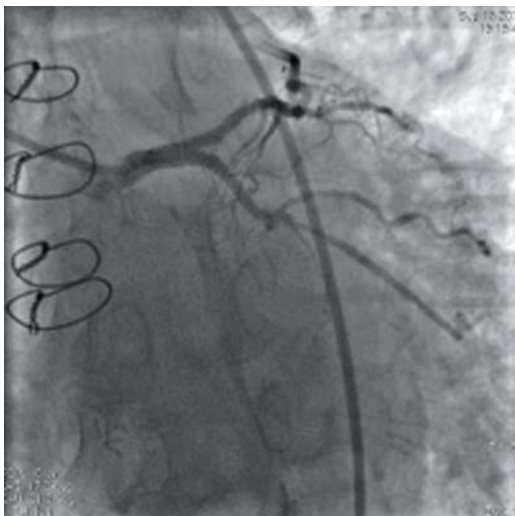LMCA with LAD and left circumflex artery (LCx). Since the beginning of 2018, the angina pectoris progressed again. Bypass angiography was performed in the clinic, and in-stent restenosis of LCx orifice up to 95% was revealed (Fig. 1); MCG to the LAD and the aorto-coronary graft to the RCA were both functional. The patient was discharged with recommendations for elective re-stenting of the LMCA-LCx under the control of intravascular ultrasound (IVUS) or optical coherence tomography (OCT). However, the patient suddenly became ill, the pain appeared which was relieved with nitrates and narcotic analgesics. For this reason, the patient was urgently hospitalized in the clinic. Angioplasty and provision bifurcation stenting of the LMCA-LCx were performed, followed by final kissing balloon post-dilatation (Fig. 2). The decision was made to implant drug-eluting stent Cre8 4.0 ×16 mm. Control intraoperative angiography showed a satisfactory result (Fig. 3).



**Figure 1.** Selective angiography of the LMCA. In-stent restenosis of LCx orifice.



**Figure 2.** Final kissing balloon post-dilatation of the LMCA.



**Figure 3.** Control selective angiography of the LMCA.

Laboratory data, including hematology, urinalysis, blood electrolytes and coagulation parameters, were normal. Blood biochemistry: creatinine – 138  $\mu\text{mol/L}$ , urea – 8.88  $\text{mmol/L}$ , glucose – 5.38  $\text{mmol/L}$ , cholesterol – 3.6  $\text{mmol/L}$ , triglycerides – 2.25  $\text{mmol/L}$ , LDL – 2.85  $\text{mmol/L}$ , HDL – 1.18  $\text{mmol/L}$ .

ECG was unremarkable, EchoCG: cardiac cavities are not enlarged; moderate LV myocardial hypertrophy is observed; global left ventricular myocardial contractility is not reduced; EFLV is 53%; no valvular pathology is detected.

The risk scales were evaluated: SYNTAX score I was 18 points, a SYNTAX score II for angioplasty and stenting – 40.2 points, with 1-year expected mortality rate of 15.3%. For CABG, the risk was 54.2 points, and 1-year expected mortality rate was 41.7%.

According to the triplex scanning of the extracranial brachiocephalic arteries: the stent in the left internal carotid artery is patent with no restenosis; stenosis of the right internal carotid artery is up to 50%; the atherosclerotic plaque is hyperechogenic with no signs of instability.

On Day 10, the patient was discharged in a satisfactory condition receiving dual antiplatelet therapy.

In the future, it was recommended to monitor lipoproteins, glucose, creatinine and urea in the blood, as well as to periodically perform echocardiography and Holter monitoring, and ultrasound Doppler scanning of the brachiocephalic arteries.

## Discussion

Coronary angioplasty and stenting in patients over 80 years old, taking into account the comorbidities and severity of atherosclerosis, are associated with increased risk of complications (3) and LMCA restenosis in this group of patients.

In-stent restenosis depends on many factors that are associated with the patient himself, intervention, and implanted stent (4).

The factors can be classified as systemic (for example, diabetes mellitus), procedural (related directly to the stenting technique), as well as local vascular determinants (for example, vascular tortuosity).

It has been noted that patients with severe tortuosity of the coronary arteries have increased risk of cardiac complications after stent implantation (5).

The process of restenosis with modern technologies, aimed at minimizing it, depends on the patient's phenotype, including individual parameters of somatic status, premorbid background, as well as concomitant therapy (6).

Moreover, various technical solutions for restenosis are proposed involving drug-eluting balloons (DEB) (7, 8) and DES (9), DEB in combination with modern DES (10).

Currently, the possibility to reduce the risk of restenosis depending on the correct assessment of the patient's phenotypic features is actively discussed. The biomarkers allowing early diagnosis of the probable restenosis are actively searched for (11, 12).

The question remains open: whether the intimal hyperplasia is a part of the healing after stent implantation or a predictor of later clinical restenosis (13). At the same time, it is up to date demonstrated that the first 3 months are the most critical time period in terms of activity of the pathophysiological processes leading to restenosis.

## Conclusions

The choice of optimal treatment option in patients with LMCA restenosis who have undergone open surgeries and endovascular interventions remains a complex and unsolved problem. Modern drug-eluting stents are one of the current treatment options for restenosis, the efficacy of which should be evaluated in the further studies.

## Список литературы [References]

1. Shah C.A., Pfau S.E. Percutaneous. Left Main Coronary Intervention: A Review of Plaque Modification in Left Main Percutaneous Coronary Intervention. *J. Clin. Med.* 2018, 7, 180. <https://doi.org/10.3390/jcm7070180>
2. Di Palma G., Cortese B. Left-main restenosis in the DES era-a call for action. *Cardiovasc. Revasc. Med.* 2017. <https://doi.org/10.1016/j.carrev.2017.11.001>
3. Бабунашвили А.М., Дундуа Д.П., Карташов Д.С. и др. Коронарная ангиопластика и стентирование у паци-

ентов старше 80 лет: непосредственные и отдаленные результаты. *Кардиология.* 2016, 56 (7), 54–62. [Babunashvili A.M., Dundua D.P., Kartashov D.S. et al. Coronary Angioplasty and Stenting in Patients Older Than 80 Years: Immediate and Long-Term Results. *Kardiologia.* 2016, 56 (7), 54–62. (In Russian)] <https://doi.org/10.18565/cardio.2016.7.54-62>

4. Jenei C., Balogh E., Szabó G.T. et al. Wall shear stress in the development of in-stent restenosis revisited. A critical review of clinical data on shear stress after intracoronary stent implantation. *Cardiol. J.* 2016, 23, 365–373.

5. Kim M.M., Mendis E., Rajapakse N., Kim S.K. Glucosamine sulfate promotes osteoblastic differentiation of MG-63 cells via anti-inflammatory effect. *Bioorg. Med. Chem. Lett.* 2007, 17 (7), 1938–1942.
6. Громова О.А., Торшин И.Ю., Лиля А.М. и др. Профилактика рестеноза у пациентов после чрескожного коронарного вмешательства: возможный патогенетический подход. Регулярные выпуски “РМЖ”. 2019, 8 (I), 33–40. [Gromova O.A., Torshin I.Yu., Lila A.M. et al. The Prevention of restenosis in patients after percutaneous coronary intervention: possible pathogenetic approach. *Regular editions of “RMZH”*. 2019, 8 (I), 33–40. (In Russian)]
7. Cortese B., di Palma G., Latini R.A. et al. Immediate and short term performance of a novel sirolimus-coated balloon during complex percutaneous coronary interventions. The FAtebenefratelli Sirolimus COated-balloon (FASICO) registry. *Cardiovasc. Revasc. Med.* 2017, 18 (7), 487–491. <https://doi.org/10.1016/j.carrev.2017.03.025>.
8. Loh J.P., Barbash I.M., Waksman R. The current status of drug-coated balloons in percutaneous coronary and peripheral interventions. *EuroIntervention.* 2013, 9, 979–988. <https://doi.org/10.4244/EIJV9I8A164>.
9. Stone G.W., Sabik J.F., Serruys P.W. et al. Everolimus-eluting stents or bypass surgery for left main coronary artery disease. *N. Engl. J. Med.* 2016, 375, 2223–2235. <https://doi.org/10.1056/NEJMx190008>.
10. Рентгенэндоваскулярная хирургия: Национальное руководство. В 4-х томах / Под ред. Б.Г. Алекяна. Т. 2. Абросимов А.В., Айвазян Г.Г. и др. Ишемическая болезнь сердца. М.: Литтерра, 2017, 355–371. [Endovascular surgery. In 4 vol. / Ed. B.G. Alekyan. V. 2. Abrosimov A.V., Ayvazyan G.G. et al. Coronary heart disease. In-stent restenosis. Moscow: Litterra, 2017, 2, 355–371. (In Russian)]
11. Сенькина Е.И., Козлов К.Л., Тишко В.В. и др. Роль васкулоэндотелиального фактора роста в развитии рестеноза в стенке. *Клиническая геронтология.* 2018, 24 (7–8), 45–51. [Senkina E.I., Kozlov K.L., Tishko V.V. et al. The role of vascular endothelial growth factor in the development of restenosis in the stent. *Clinical gerontology.* 2018, 24 (7–8), 45–51. (In Russian)] <https://doi.org/10.26347/1607-2499201807-08045-051>
12. Сенькина Е.И., Козлов К.Л., Тишко В.В., Богомолов А.Н. Роль ангиогенеза в развитии рестеноза в стенке. *Клиническая патофизиология.* 2016, 3–1 (22), 22. [Senkina E.I., Kozlov K.L., Tishko V.V., Bogomolov A.N. The role of angiogenesis in the development of restenosis in the stent. *Clinical pathophysiology.* 2016, 3–1 (22), 22. (In Russian)]
13. Jenei C., Balogh E., Szabó G.T. et al. Wall shear stress in the development of in-stent restenosis revisited. A critical review of clinical data on shear stress after intracoronary stent implantation. *Cardiol. J.* 2016, 23 (4), 365–373. <https://doi.org/10.5603/CJ.a2016.0047>.

## Сведения об авторах [Authors info]

**Аскерханов Гамид Рашидович** – доктор мед. наук, профессор, заведующий кафедрой госпитальной хирургии №2 ДГМУ; генеральный директор ООО “Медицинский центр имени Р.П. Аскерханова”, Махачкала, Республика Дагестан, Россия.

**Дубаев Асланбек Аслудинович** – заведующий отделением РХМДЛ ООО “Медицинский центр имени Р.П. Аскерханова”, Махачкала, Республика Дагестан, Россия.

**Садыки Магомедшафи Нариманович** – врач-хирург отделения РХМДЛ ООО “Медицинский центр имени Р.П. Аскерханова”, Махачкала, Республика Дагестан, Россия.

**Бадышев Ибрагим Абдулаевич** – заведующий отделением анестезиологии и реаниматологии ООО “Медицинский центр имени Р.П. Аскерханова”, Махачкала, Республика Дагестан, Россия.

**Дадашева Мадина Асамудиновна** – канд. мед. наук, кардиолог отделения ССХ ООО “Медицинский центр имени Р.П. Аскерханова”, Махачкала, Республика Дагестан, Россия.

\* **Адрес для переписки: Дубаев Асланбек Аслудинович** – 367009 Республика Дагестан, Махачкала, ул. Магомедтагирова, 142а. E-mail: aslanbekd@yandex.ru

**Gamid R. Askerkhanov** – Doct. of Sci. (Med.), Professor, Head of the Chair of Hospital surgery N2 at Dagestan State Medical University; General Director of the LLC “R.P. Askerkhanov Medical Center”, Makhachkala, Republic of Dagestan, Russia.

**Aslanbek A. Dubaev** – Head of the Department Endovascular surgery of the LLC “R.P. Askerkhanov Medical Center”, Makhachkala, Republic of Dagestan, Russia.

**Magomedshafi N. Sadyki** – Doctor of the Department Endovascular surgery of the LLC “R.P. Askerkhanov Medical Center”, Makhachkala, Republic of Dagestan, Russia.

**Ibragim A. Badishev** – Head of the Department of anesthesiology and resuscitation of the LLC “R.P. Askerkhanov Medical Center”, Makhachkala, Republic of Dagestan, Russia.

**Madina A. Dadasheva** – Cand. of Sci. (Med.), cardiologist, Department of cardiovascular surgery of the LLC “R.P. Askerkhanov Medical Center”, Makhachkala, Republic of Dagestan, Russia.

\* **Address for correspondence: Aslanbek A. Dubaev** – 367009 Republic of Dagestan, Makhachkala, Magomedtagirov str., 142a. Medical Center named after R.P. Askerkhanov. E-mail: aslanbekd@yandex.ru

**Статья получена 20 марта 2020 г.**  
**Manuscript received on March 20, 2020.**

**Принята в печать 25 мая 2020 г.**  
**Accepted for publication on May 25, 2020.**



# Эндоваскулярное лечение ложной аневризмы внутренней сонной артерии: клиническое наблюдение и обзор литературы

А.М. Бабунашвили\*, С.А. Дроздов

Многопрофильная клиника “Центр эндохирургии и литотрипсии”, Москва, Россия

Описано клиническое наблюдение эндоваскулярного лечения ложной аневризмы в экстракраниальной части правой внутренней сонной артерии у пациентки 81 года. Соустье аневризмы было локализовано в каменистой части (*pars petrosa*) артерии непосредственно перед ее интракраниальной частью. Был применен гибридный метод лечения – артериотомный доступ через правую подключичную артерию и эндоваскулярная имплантация самораскрывающегося стент-графта с синтетическим покрытием ПТФЭ диаметром 7 мм и длиной 5 см. Эндопротез был имплантирован без интраоперационных осложнений, и была достигнута полная изоляция аневризматического мешка от кровотока. Ближайший послеоперационный период (30 дней) протекал без сосудистых осложнений и очаговой неврологической симптоматики. Контрольная мультиспиральная компьютерная ангиография подтвердила хорошую проходимость протезированной артерии без контрастирования аневризмы.

**Ключевые слова:** аневризма внутренней сонной артерии, покрытый стент, гибридное лечение, ложная аневризма артерии

## Endovascular treatment of a false aneurism of the internal carotid artery: case report and review of the literature

A.M. Babunashvili\*, S.A. Drozdov

Multidisciplinary Clinic Center of Endosurgery and Lithotripsy

The authors described a clinical case of endovascular treatment of the extracranial false aneurism in the internal carotid artery (ICA) in a 81-year-old female patient. Outflow from the aneurismal sac was localized in *pars petrosa* of the ICA immediately prior to its intracranial part. Hybrid treatment approach was used – surgical arteriotomy of the right subclavian artery and endovascular implantation of the self-expandable stent graft with synthetic PTFE coating, 7 mm in diameter and 5 cm long. Endoprosthesis was implanted without intraoperative complications, and full isolation of aneurismal sac from the blood flow was achieved. Immediate post-operative period (30 days) was without vascular complications and focal neurological disorders. Control multispiral computed tomography verified a good patency of the graft and effective isolation of the aneurism.

**Keywords:** aneurism of the internal carotid artery, coated stent, hybrid approach, arterial false aneurism

### Введение

Ложная аневризма внутренней сонной артерий (ВСА) является исключительно редкой сосудистой патологией. В большой серии наблюдений в течение 21-летнего периода это заболевание было отмечено в 37 случаях (1), а в другой работе за 24 года клинической практики регистрировались лишь 35 случаев аневризм ВСА (2). Еще в одной публикации с 1981 по 1995 г. анев-

ризмь ВСА наблюдались лишь у 14 пациентов (3).

Заболевание проявляется наличием пульсирующего образования на шее, которое может быть полностью или частично заполнено тромботическими массами, и поэтому представляет угрозу с точки зрения эмболизации дистального русла внутримозговых артерий. Разрывы аневризмы и ишемические проявления со стороны го-

ловного мозга – сравнительно редкие явления (4), однако в некоторых случаях отмечены сдавление сосудисто-нервного пучка аневризматическим мешком (5), а также неврологические расстройства со стороны центральной нервной системы (6, 7). Исходя из вышеуказанных потенциальных осложнений, летальность у нелеченых пациентов очень высока и достигает 70% (8, 9).

Цель данного сообщения: описание симптомов, клинических данных обследования у пациентки с аневризмой ВСА, а также возможности эндоваскулярного лечения этой патологии путем имплантации стент-графта (стента, покрытого синтетическим тканым материалом).

### Клиническое наблюдение

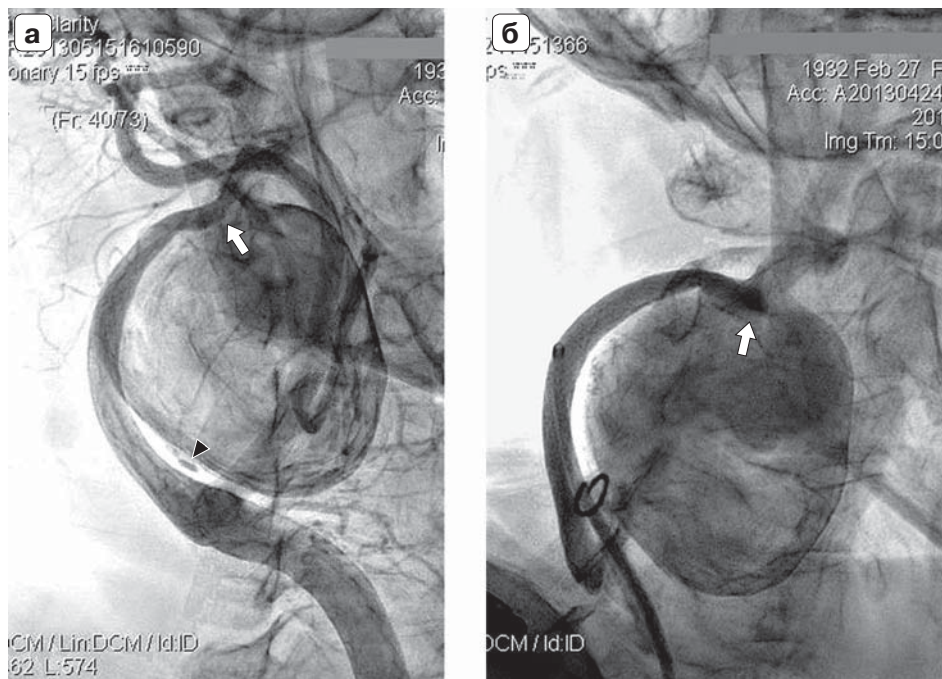
Пациентка 81 года поступила в отделение сердечно-сосудистой хирургии Центра эндохирургии и литотрипсии 15 мая 2013 г. с жалобами на наличие пульсирующего образования в области шеи. Отметила появление пульсации 2 года назад. В течение последнего года зона пульсации увеличилась и появилось пульсирующее выпухание в правой половине шеи. Диагноз аневризмы правой ВСА был поставлен на основании мультиспиральной компьютерной томографии

(25.04.2013), показавшей наличие в экстракраниальной части правой ВСА выше бифуркации общей сонной артерии мешотчатой аневризмы размерами 3,5 × 4,5 см без признаков тромба внутри аневризматического образования. Единственное сообщение между аневризматическим мешком и просветом правой ВСА находится на 7 см выше бифуркации (рис. 1).

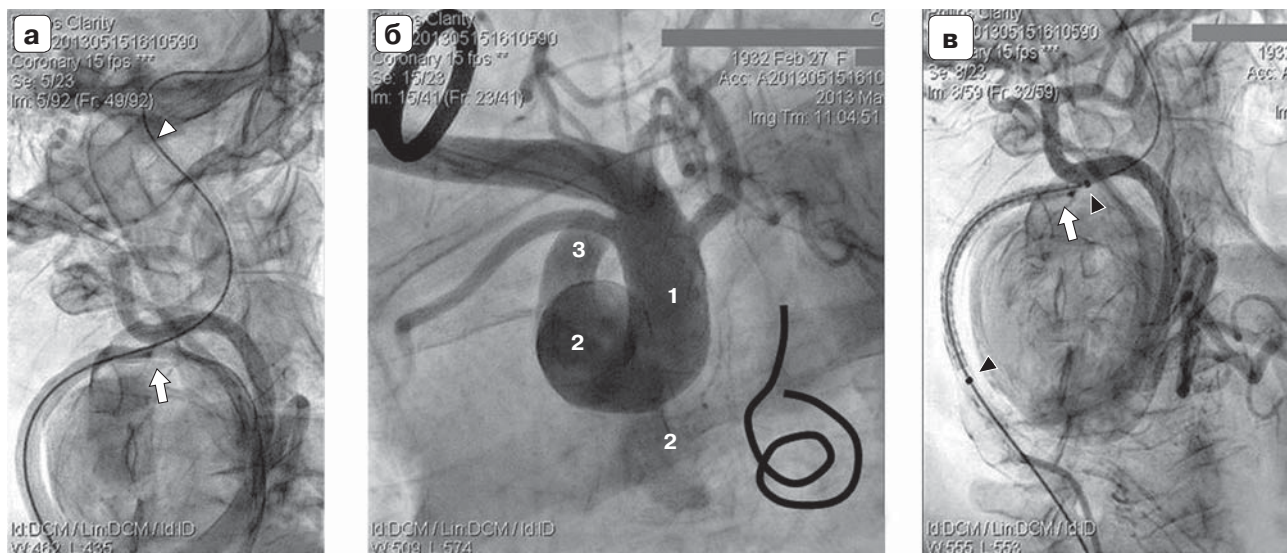
Из анамнеза: длительная (более 15 лет) гипертоническая болезнь IIб стадии. Механических травм в области шеи не было.

По данным предварительного обследования значительных отклонений в общем анализе крови не было обнаружено. Обращает на себя внимание только повышенное значение СОЭ (37 мм). Биохимический анализ крови выявил повышение уровня глюкозы и гликированного гемоглобина HbA<sub>1c</sub> в крови (7,5%), а также креатинина (137 мкмоль/л). Отклонений в свертывающей системе крови не обнаружено.

Данные инструментальных исследований: ЭКГ – нормальное положение ЭОС, данных об очаговых поражениях миокарда нет; УЗИ сосудов шеи – аневризма правой ВСА с турбулентным кровотоком внутри аневризматического мешка, тромбов не обнаружено. В других брахиоцефальных ветвях дуги аорты признаков нарушения кровотока нет. Селективная ангиография



**Рис. 1.** Исходная диагностическая ангиография правым лучевым доступом. а – на селективной ангиограмме правой общей сонной артерии (ОСА) отмечается наличие мешковидной ложной аневризмы правой внутренней сонной артерии (ВСА). При этом соустье между артерией и аневризматическим образованием (указано стрелкой) находится примерно на 7 см дистальнее бифуркации ОСА. Треугольником указан участок пристеночного тромба с фокусом кальциноза в стенке аневризмы; б – селективная ангиограмма правой ВСА более детально показывает область соустья аневризмы и просвета сосуда (указано стрелкой). Отмечается выраженная извитость анатомического хода ВСА после соустья.



**Рис. 2.** Этапы эндопротезирования стент-графтом правой ВСА.

а – после замены на катетере металлический проводник с жестким телом (для адекватной поддержки доставляющей системы стент-графта) и мягким кончиком (начало мягкой части проводника указано треугольником) проведен во внутрочерепную порцию ВСА. Соустье аневризмы указано стрелкой;

б – ангиограмма брахиоцефальных артерий после артериотомии правой подключичной артерии. Отмечается выраженная извитость анатомического хода сосудов к целевой артерии (схематически ход сосудов указан в правом нижнем углу). 1 – подключичная артерия; 2 – брахиоцефальный ствол; 3 – правая ВСА.

в – благодаря хорошей поддержке жестким проводником стент-графт (указан треугольниками) успешно проведен через извитые участки артерии (см. рис. 2б) к соустью аневризмы (указано стрелкой).

правой общей сонной артерии (15.05.2013) – при введении контраста обнаружено: правая ВСА диаметром до 7 мм огибает мешковидную аневризму размерами 4 × 5 см. Соединение просвета артерии с аневризматическим мешком находится на ~7 см дистальнее от устья ВСА, ширина соустья 6,5 мм. Полость аневризмы – без тромбов, отмечается фокальный кальциноз стенки. Наблюдается также выраженная извитость дистального постаневризматического отдела ВСА начиная с выраженного изгиба 1,5 см дистальнее места соединения артерии с аневризматическим образованием (рис. 2).

Status localis: пульсирующее образование в правой половине шеи, размеры 6 × 7 см, над образованием выслушивается слабый систолический шум. Грубой очаговой неврологической симптоматики нет.

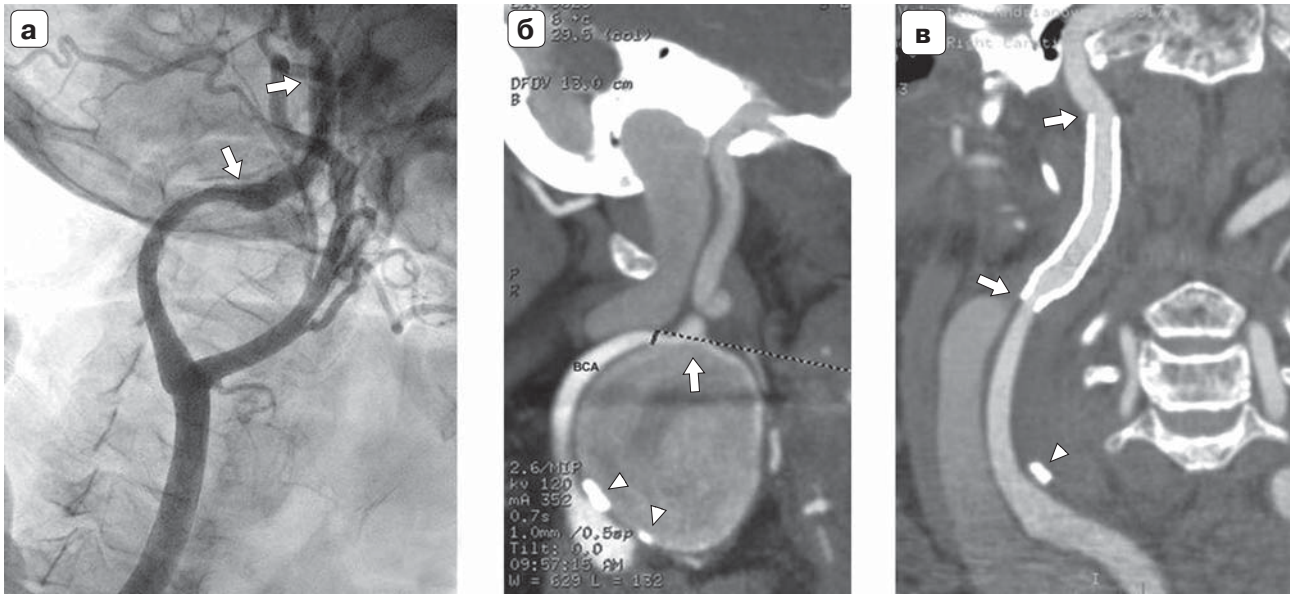
Исходя из данных предварительных клинических обследований было принято решение об эндопротезировании правой ВСА стент-графтом с выключением аневризмы из кровотока. Стратегия эндопротезирования была признана предпочтительной исходя из возраста пациентки и сопутствующих заболеваний (хроническая обструктивная болезнь легких, диабет, нарушение функции почек).

16.05.2013 двусторонним чрезбедренным доступом была предпринята попытка эндопротезирования аневризмы правой ВСА. Несмотря

на селективную катетеризацию и надежное укрепление в просвете ВСА 9 F проводникового катетера (через правую бедренную артерию) и контрольного диагностического катетера 5 F (через левую бедренную артерию), не удалось довести до места предполагаемой имплантации относительно жесткую конструкцию стент-графта. Основными причинами технической неудачи были выраженная девиация брюшной и грудной аорты, извитость и кальциноз подвздошных артерий с обеих сторон. Сочетание этих факторов создавало выраженную силу трения катетера (стент-графта) внутри проводникового катетера.

Было решено выполнить доступ через правую подключичную артерию с целью укорочения расстояния до места предполагаемой имплантации стент-графта. Вторым этапом через 48 ч была выполнена гибридная операция – доступ через правую подключичную артерию путем хирургической артериотомии и эндоваскулярная имплантация стент-графта в области соустья аневризмы правой ВСА.

Тем не менее “сосудистый путь” до аневризмы ВСА также оказался резко извилистым (рис. 3). Однако гибридный подход, в частности выполнение артериотомии вблизи от наиболее извитых участков подключичной артерии и брахиоцефального ствола, возможность мануального укрепления проводникового катетера и доставляющей системы, применение жестких ме-



**Рис. 3.** Ангиографические и МСКТ-данные процедуры эндопротезирования аневризмы правой ВСА. а – непосредственный ангиографический результат после имплантации стент-графта (указан стрелками) показывает полную изоляцию аневризматического мешка. Кровоток по правой ВСА сохранен. Отметим выпрямление извитого участка ВСА стент-графтом сразу после соустья с аневризмой; б – МСКТ-ангиограмма до эндопротезирования. Определяется мешковидная аневризма с участками пристеночного тромба и кальциноза (указаны треугольниками). Соустье аневризмы (указано стрелкой) нечетко дифференцируется, однако отмечается участок выраженной извитости ВСА сразу после соустья; в – МСКТ-ангиограмма через 1 мес после эндопротезирования. Четко визуализируется стент-графт (указан стрелками) и определяется полная изоляция аневризмы от просвета сосуда. Кровоток внутри стент-графта и на остальных участках ВСА сохранен. Участок кальциноза в аневризматическом мешке указан треугольником. Извитый участок ВСА после соустья выпрямлен стент-графтом (сравните с рис. 3а).

таллических проводников, позволили доставить самораскрывающийся стент-графт (Viabahn™ компании Gore диаметром 7 мм и длиной 5 см) на место соустья артерии с аневризмой и успешно имплантировать его. На контрольной ангиограмме отмечалось полное изолирование аневризматического мешка от кровотока по правой ВСА (см. рис. 3). Кровоток по ВСА сохранен без признаков повреждения (диссекции) стенки сосуда как в экстра-, так и в интракраниальной порции ВСА. Послеоперационный период протекал гладко без очаговой неврологической симптоматики.

Через 30 дней после операции пациентка остается асимптомной. Контрольная МСКТ (20.06.2013) подтвердила полную изоляцию аневризматического образования от кровотока, хорошую проходимость стент-графта и дистальных отделов правой ВСА. По данным дуплексного сканирования кровотоки по артерии не нарушены, отмечается уменьшение размеров аневризматического мешка до 3 × 4 см.

### Обсуждение

В литературе приводится несколько наиболее частых причин возникновения аневризм ВСА: атеросклероз (~40%), травма (~30%), радиационный артериит (<10%),

фибромышечная дисплазия (<5%) (4, 5, 9, 10). Приводятся также случаи развития аневризмы ВСА после каротидной эндартерэктомии (~20%) и стентирования (~15%) (9), отмечено также образование микотических псевдоаневризм (11). Экстракраниальные аневризмы ВСА наблюдались у пациентов во всех возрастных группах (чаще у мужчин в соотношении 2:1) и даже у детей младше 18 лет, у которых аневризма является врожденной патологией (12). В большинстве случаев (>60%) аневризматическое образование локализуется в экстракраниальной части ВСА, реже в общей (~20%) и наружной (~15%) сонной артериях (5, 9). Примерно в 20% случаев наблюдается двусторонняя аневризма ВСА (9).

В основном причиной образования истинных аневризм ВСА является атеросклероз (> 50%). Однако они могут развиваться также в результате инфекции (микотическая форма), неспецифического или радиационного артериита и фибромышечной дисплазии. Ложные аневризмы образуются после травматических повреждений (> 30%) и хирургических вмешательств, однако причиной их возникновения могут быть

спонтанные изолированные диссекции медиального и интимального слоя сосудистой стенки ВСА (2, 9).

Примерно в 1/3 клинических случаев аневризмы ВСА пациенты остаются асимптомными (3, 6), однако в большинстве случаев указанная патология проявляется либо неврологической симптоматикой (в том числе инсульт), либо сдавлением краниальных нервов (например, дисфония (13) в результате компрессии глоссофарингеального нерва, паралич лицевых нервов (3)). В редких случаях наблюдаются разрывы аневризм, требующие неотложного хирургического вмешательства.

В описанном выше клиническом наблюдении причиной образования ложной аневризмы можно считать спонтанную диссекцию стенки артерии, поскольку не было четких указаний на любые другие причины (травма, артериит). Пациентка была асимптомной, однако большой размер аневризматического мешка, а также риск разрыва или дистальной эмболизации внутримозговых артерий явились показаниями к устранению аневризматического образования.

Общепринятым способом лечения аневризм ВСА является хирургическое вмешательство. Описано множество методик сосудистых операций, в том числе ушивание и пликация аневризматического мешка, ушивание соустья, анастомозирование конец-в-конец после аневризмэктомии, протезирование синтетическим графтом или аутовеной, анастомозирование между наружной и внутренней сонной артериями после перевязки последней (5, 6, 9, 13) и даже экстра-интракраниальное обходное шунтирование (3, 4). Разумеется, проведение открытой сосудистой операции может быть затруднено в связи со сложными анатомическими условиями, связанными, прежде всего, с локализацией аневризмы ВСА, а С.Н. McCollum и соавт. считают противопоказанием к операции наличие тяжелых сопутствующих патологий и/или маленькой асимптомной аневризмы (1).

Внедрение эндоваскулярных методов лечения аневризм разных локализаций с помощью стент-графтов предоставляет малотравматичную и эффективную альтернативу хирургическому лечению экстракраниальных аневризм ВСА. В нашем наблюдении был использован самораскрывающийся стент, покрытый синтетическим материалом (PTFE – политетрафторэтилен),

VIABAHN™ (фирма Gore) диаметром 7 мм и длиной 5 см. Основным недостатком современных стент-графтов – их недостаточная гибкость при проведении через извитые участки артерии, что требует достаточной поддержки металлическим проводником и проводниковым катетером доставляющей системы. Поэтому при планировании эндоваскулярного вмешательства необходимо учитывать следующие факторы:

1. Предпочтительный доступ (бедренный, подключичный), имея в виду необходимый диаметр проводникового катетера для доставляющей системы (не менее 8 F).

2. Анатомический ход от места доступа до целевой артерий (калибр, извитость артерий, кальциноз стенки сосуда).

3. Состояние дистальной порции ВСА после соустья с аневризмой (калибр, извитость), а также расположение соустья относительно бифуркации общей сонной артерий и каменистой части (*pars petrosa*) ВСА перед интракраниальной порцией артерий.

Кроме вышеперечисленных факторов, важным техническим решением является использование металлических проводников с мягким J-образным кончиком, с жестким телом и без гидрофильного покрытия. Для лучшей поддержки доставляющей системы желательно провести кончик проводникового катетера как можно ближе к соустью аневризмы ВСА. Проводник с гидрофильным покрытием, хоть и обладает лучшими навигационными качествами при проведении через извитые участки артерий, но должен быть заменен после прохождения соустья аневризмы кончиком проводника в интракраниальную порцию ВСА, поскольку возникает риск диссекции и/или перфорации стенки артерий и внутримозгового кровотечения. С этой точки зрения манипуляции относительно жестким кончиком доставляющей системы стент-графта в интракраниальной части ВСА также потенциально опасны и должны выполняться с особой осторожностью.

Приведенное клиническое наблюдение доказывает возможность эффективного и, что самое главное, безопасного эндоваскулярного лечения экстракраниальных аневризм сонных артерий с помощью самораскрывающихся стент-графтов. Этот метод лечения может быть полноценной альтернативой открытому хирургическому лечению, учитывая сложности выполнения последнего. Улучшение механических свойств ука-

занных инструментов позволит в будущем повысить безопасность манипуляции и уменьшит технические трудности при выполнении эндоваскулярного вмешательства

ства. Тем не менее необходима дальнейшая оценка отдаленных результатов эндоваскулярного лечения экстракраниальных аневризм сонных артерий.

## Introduction

False aneurysm of the internal carotid artery (ICA) is a very rare vascular pathology. In a large series of cases over a 21-year period, this disease was observed in 37 cases (1), while in another study, only 35 ICA aneurysms were diagnosed over 24 years of clinical practice (2). In another article covering the time period from 1981 to 1995, ICA aneurysms were observed in only 14 patients (3).

The disease manifests as a pulsating formation on the neck, which can be completely or partially filled with blood clots, and therefore may embolize the distal parts of the intracerebral arteries. Cerebral aneurysm ruptures and ischemic brain symptoms are relatively rare (4), but in some cases neurovascular bundles are compressed with an aneurysmal sac (5), as well as there are cerebral neurological disorders (6, 7). Based on the above-mentioned potential complications, the mortality in untreated patients is very high and reaches 70% (8, 9).

The objective of this study is to describe the symptoms, clinical data obtained from a female patient with an ICA aneurysm, as well as the possibility of endovascular treatment of this pathology using a stent graft implantation (a stent covered with a synthetic tissue material).

## Clinical case description

The 81-year-old female patient was admitted to the Department of Cardiovascular Surgery at the Center of Endosurgery and Lithotripsy on May 15, 2013 complaining of a pulsating formation in the neck. She noticed this pulsation 2 years ago. Over the past year, the pulsation area has increased and pulsating bulging in the right half of the neck appeared. The aneurysm of the right internal carotid was diagnosed with multispiral computed tomography (25.04.2013), which showed the saccular aneurysm 3.5 × 4.5 cm in size localized in the extracranial part of the right ICA above the bifurcation of the common carotid artery and no evidence of intra-aneurysmal blood clots. The only connection between the aneurysmal sac and the ICA lumen was located 7 cm above the bifurcation (Fig. 1).

Medical history: Long-term (for more than 15 years) hypertensive disease, stage IIb. There were no mechanical injuries of the neck.

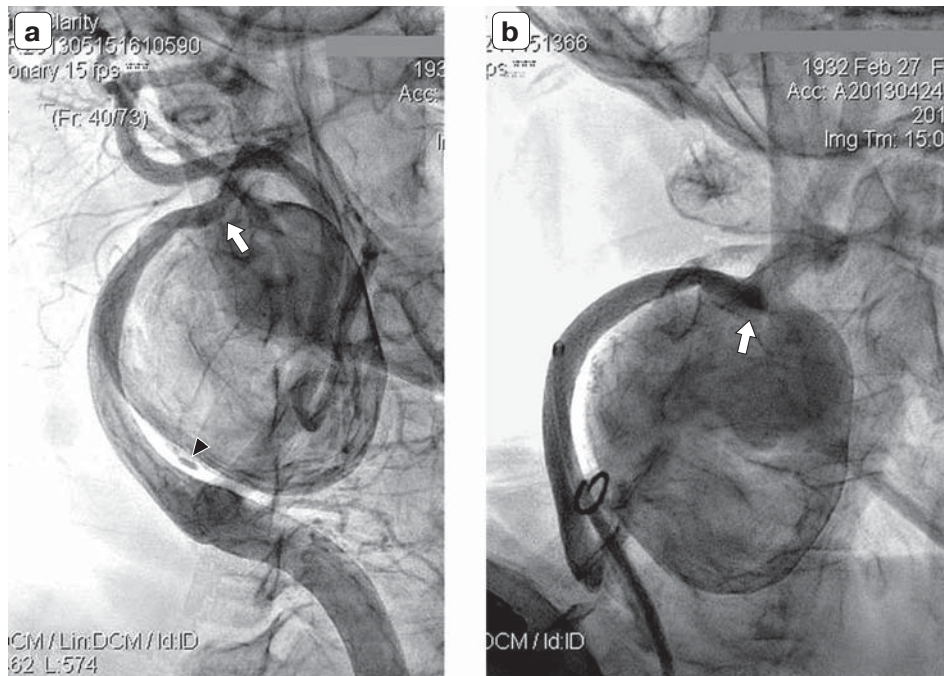
Preliminary examination revealed no significant hematology deviations. Only increased ESR value (37 mm) was marked. Blood biochemistry revealed increased blood glucose and glycated hemoglobin HbA1c levels (7.5%) as well as creatinine level (137 μM/L). No coagulation abnormalities were detected.

Instrumental data: ECG – normal position of the electric axis of the heart; there are no data for local myocardial damage. US of the neck vessels – aneurysm of the right ICA with turbulent blood flow inside the aneurysmal sac, no blood clots were found. There is no evidence of blood flow disturbances in other brachiocephalic arteries. Selective angiography of the right common carotid artery (15.05.2013): the diameter of the right ICA is up to 7 mm; it circumflexes the saccular aneurysm 4 × 5 cm in size. The shunt between the arterial lumen and aneurysmal sac is located ~7 cm distally from the ICA orifice, the shunt width is 6.5 mm. There are no blood clots in the aneurysmal cavity, and focal calcification of the wall is noted. There is also a severe tortuosity of the distal post-aneurysmal part of the ICA, starting with a pronounced bend, 1.5 cm distal to the shunt between the artery and aneurysm (Fig. 2).

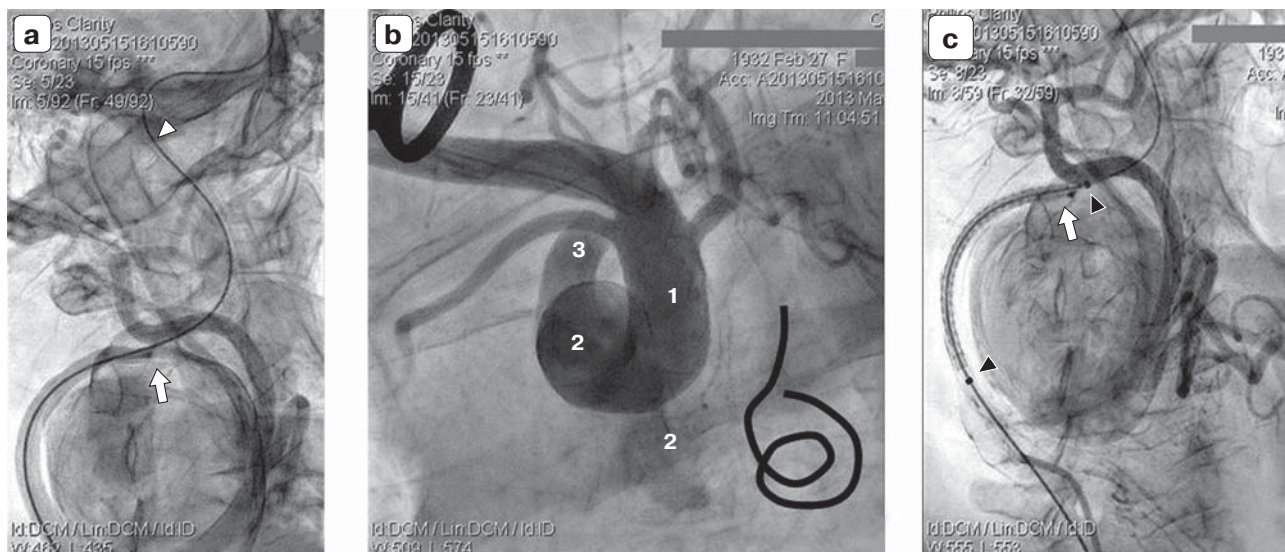
Status Localis: pulsating formation in the right half of the neck, 6 × 7 cm in size, with a weak systolic murmur heard over the formation. There are no severe local neurological symptoms.

Based on the results from preliminary clinical examinations, a decision was made to implant a stent graft into the right ICA and isolate the aneurysm from the blood supply. Endoscopic graft implantation was considered preferable based on the patient's age and comorbidities (chronic obstructive pulmonary disease, diabetes mellitus, renal dysfunction).

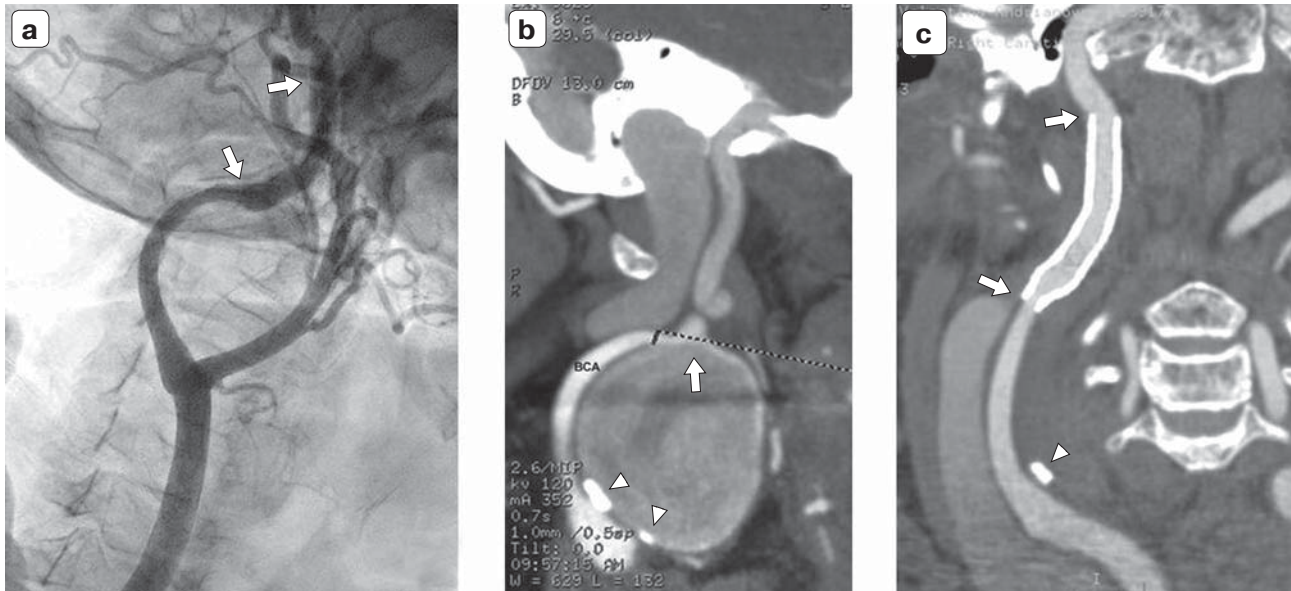
On May 16, 2013, an attempt to implant a graft into the aneurysm of the right ICA was made via bilateral trans-femoral approach. Despite the selective catheterization and reliable placement of the guiding catheter 9 Fr (through the right femoral artery) and control diagnostic catheter 5F (through the left femoral artery) in the ICA, the stent graft characterized with a relatively rigid structure could not be inserted in the area of intended implantation. The main reasons for the technical failure were severe deviation of the abdominal and thoracic aorta, tortuosity and calcification of the both iliac arteries. Combination of these factors created a pronounced friction force of the catheter (stent graft) inside the guiding catheter.



**Figure 1.** Initial diagnostic angiography via the right radial access.  
 a – selective angiogram of the right common carotid artery (CCA) shows the sacular false aneurysm of the right internal carotid artery (ICA). The shunt between the artery and aneurysm (pointed with an arrow) is about 7 cm distal to the CCA bifurcation. The triangle indicates the parietal thrombus and calcified aneurysmal wall;  
 b – selective angiogram of the right ICA in details shows the shunt between the aneurysm and the vessel lumen (pointed with an arrow). There is a severe tortuosity of the anatomical course of the ICA after the shunt.



**Figure 2.** Stages of stent graft replacement in the right ICA.  
 a – after replacement via the catheter, the metal wire with a rigid body (for adequate support of the stent graft delivery system) and soft tip (the start of the soft part of the wire is pointed with triangle) is inserted into the intracranial part of the ICA. The aneurysmal orifice is pointed with an arrow;  
 b – angiogram of brachiocephalic arteries after arteriotomy of the right subclavian artery. There is a severe tortuosity of the anatomical course of the vessels to the target artery (the schematical course of the vessels is shown in the lower right corner). 1 – subclavian artery; 2 – brachiocephalic trunk; 3 – right ICA;  
 c – because the support with a rigid wire was good, the stent graft (pointed with triangles) was successfully inserted through the tortuous parts of the artery (see Fig. 2b) to the aneurysmal orifice (pointed with an arrow).



**Figure 3.** Angiographic and MSCT results of the right ICA aneurysm stenting. a – immediate angiographic result after the stent graft implantation (pointed with arrows) shows complete isolation of the aneurysmal sac. Blood flow in the right ICA is preserved. It should be noted that the tortuous part of the ICA is straightened with the stent graft immediately after the aneurysmal orifice; b – MSCT-angiogram before the stent graft implantation. Saccular aneurysm with parietal thrombus and calcified areas (pointed with triangles) is determined. The aneurysmal orifice (pointed with an arrow) is not clearly differentiated; however, there is a part of severe tortuosity of the ICA immediately after the orifice; c – MSCT-angiogram 1 month after the stent graft implantation. The stent graft is clearly visualized (pointed with arrows) and there is complete isolation of the aneurysm from the vessel lumen. The blood flow inside the stent graft and in other parts of the ICA is preserved. The calcified area of the aneurysmal sac is pointed with a triangle. The tortuous part of the ICA after the orifice is straightened with the stent graft (compare to Fig. 3a).

The access through the right subclavian artery was chosen in order to shorten the distance to the area of the intended stent graft implantation. As the second stage, in 48 hours hybrid surgery was performed: access was granted through the right subclavian artery via surgical arteriotomy, and a stent graft was endovascularly implanted in the area of anastomosis between the right ICA and aneurysm.

However, the “vascular course” to the ICA aneurysm was also very tortuous (Fig. 3). Nevertheless, this hybrid approach, in particular, arteriotomy near the most tortuous parts of the subclavian artery and brachiocephalic trunk, possibility of manual support of the guiding catheter and delivery system, and the use of rigid metal wires allowed to deliver the self-expandable stent graft (Viabahn™, Gore, 7 mm in diameter and 5 cm in length) to the anastomosis between the artery and aneurysm and to implant it successfully. The control angiogram showed complete isolation of the aneurysmal sac from the blood flow in the right ICA (Fig. 3). The blood flow in the ICA was preserved with no signs of damage (dissection) of the vascular wall in both extra- and intracranial parts of the ICA. The postoperative period was normal without local neurological symptoms.

The patient remained asymptomatic in 30 days after surgery. The control MSCT (20.06.2013) con-

firmed complete isolation of the aneurysmal formation from the blood flow, good patency of the stent graft and distal parts of the right ICA. According to the results of duplex vessel scanning, the blood flow in the artery is normal, and the size of the aneurysmal sac is reduced up to 3 × 4 cm.

## Discussion

According to the literature data, the most common causes of ICA aneurysm are as follows: atherosclerosis (~40%), trauma (~30%), radiation arteritis (<10%), fibromuscular dysplasia (<5%) (4, 5, 9, 10). There are also cases of ICA aneurysm occurring after carotid endarterectomy (~20%) and stenting (~15%) (9), the mycotic pseudoaneurysms were also noted (%) (11). Extracranial ICA aneurysms were observed in patients of all ages (more often in men – in 2 : 1 ratio) and even in children younger than 18 years old in whom the aneurysm is a congenital pathology (12). In most cases (>60%), the aneurysm is located in the extracranial part of the internal carotid artery, less often in the common (~20%) and external (~15%) carotid arteries (5, 9). Bilateral aneurysm of the ICA was diagnosed in approximately 20% of cases (9).



Atherosclerosis is the main cause of true ICA aneurysms (>50%). However, they can also develop as a result of infection (mycotic form), non-specific or radiation arteritis, and fibromuscular dysplasia. False aneurysms are formed after traumatic injuries (> 30%) and surgical interventions, but they can be caused by spontaneous isolated dissections of the medial and intimal layers of the vascular wall of the ICA (2, 9).

Approximately one third of patients with ICA aneurysms is asymptomatic (3, 6), however, in most cases, this pathology is manifested either with neurological symptoms (including stroke), or with compression of the cranial nerves (e.g., dysphonia (13) as a result of compression of the glossopharyngeal nerve, facial palsy (3)). In rare cases, the aneurysms are ruptured and emergency surgical intervention is required.

In the abovementioned clinical case, the spontaneous dissection of the artery wall can be considered as a cause of false aneurysm, since there were no clear signs of any other causes (trauma, arteriitis). The patient was asymptomatic, but the large size of the aneurysmal sac as well as the risk of rupture or distal embolization of the intracerebral arteries were indications for isolation of the aneurysmal formation.

The surgical intervention is generally accepted treatment option for ICA aneurysms. Many types of vascular operations are described including suturing and plication of the aneurysmal sac, closure of the shunt, end-to-end anastomosis after aneurysmectomy, stenting with a synthetic graft or autogenous vena, anastomosis between the external and internal carotid arteries after ligation of the latter (5, 6, 9, 13), and even extra-intracranial bypass grafting (3, 4). Of course, open vascular surgery may be difficult due to complex anatomy associated primarily with the localization of ICA aneurysm, and McCollum CH et al. consider the severe comorbidities and/or a small, asymptomatic aneurysm as a contraindication (1).

The introduction of endovascular treatment options for aneurysms of different localization using stent grafts provides a minimally invasive and effective alternative option to surgical treatment of extracranial ICA aneurysms. In our case, we used a self-expandable stent covered with a synthetic material (PTFE – polytetrafluoroethylene) VIABAHN™ (Gore) with a diameter

of 7 mm and a length of 5 cm. The main disadvantage of modern stent grafts is their insufficient flexibility when passing through tortuous parts of the artery, which requires sufficient support with a metal wire and a guiding catheter of the delivery system. Therefore, when an endovascular intervention is planned, the following factors should be considered:

1. Preferable access (femoral, subclavian) – having in mind the required diameter of the guiding catheter for the delivery system (at least 8F);

2. Anatomical course from the access site to the target artery (diameter, tortuosity of the arteries, calcification of the vessel wall);

3. State of the distal part of the ICA after anastomosis with aneurysmal fistula (diameter, tortuosity) as well as location of the shunt in relation to bifurcation of the common carotid artery and pars petrosa of the ICA before the intracranial part of the artery.

In addition to the above mentioned factors, an important technical solution is the use of metal wires with a soft J-shaped tip with a rigid body and without a hydrophilic coating. To better support the delivery system, it is advisable to place the tip of the guiding catheter as close as possible to the shunt between the ICA and aneurysm. The hydrophilic wire, although it has the best navigational characteristics when passing through the tortuous parts of the arteries, should be replaced when its tip passes through the aneurysmal shunt into the intracranial part of the ICA, since there is a risk of dissection and/or perforation of the artery wall and intracerebral bleeding. From this point of view, the manipulations with the relatively rigid tip of the stent graft delivery system in the intracranial part of the ICA are also potentially dangerous and should be performed with extreme caution.

Provided clinical case proves the possibility of effective and, most importantly, safe endovascular treatment of extracranial carotid aneurysms using self-expandable stent grafts. This treatment method may be considered as a full alternative option to open surgery given the complexity of the latter. In the future, improving of the mechanical properties of these tools will allow to increase the safety of intervention and will reduce technical difficulties when performing endovascular intervention. Nevertheless, further evaluation of the long-term results of endovascular treatment of extracranial carotid aneurysms is required.

**Список литературы [References]**

1. McCollum C.H., Wheeler W.G., Noon G.P., DeBaakey M.E. Aneurysms of the extracranial carotid artery. Twenty-one years' experience. *Am. J. Surg.* 1979, 137 (2), 196–200.
2. Moreau P., Albat B., Thévenet A. Surgical treatment of extracranial internal carotid artery aneurysm. *Ann. Vasc. Surg.* 1994, 8 (5), 409–416.
3. Coffin O., Maïza D., Galateau-Sallé F. et al. Results of surgical management of internal carotid artery aneurysm by the cervical approach. *Ann. Vasc. Surg.* 1997, 11 (5), 482–490.
4. Pratschke E., Schäfer K., Reimer J. et al. Extracranial aneurysms of the carotid artery. *Thorac. Cardiovasc. Surg.* 1980, 28 (5), 354–358.
5. Davidovic L., Kostic D., Maksimovic Z. et al. Carotid artery aneurysms. *Vascular.* 2004, 12 (3), 166–170.
6. Radak D., Davidović L., Vukobratov V. et al. Carotid artery aneurysms: Serbian multicentric study. *Ann. Vasc. Surg.* 2007, 21 (1), 23–29.
7. Attigah N., Külkens S., Zausig N. et al. Surgical therapy of extracranial carotid artery aneurysms: long-term results over a 24-year period. *Eur. J. Vasc. Endovasc. Surg.* 2009, 37 (2), 127–133.
8. Alpagut U., Ugurlucan M., Kafali E. et al. Aneurysm of the kinked extracranial internal carotid artery: Case report and review of the literature. *Acta Chir. Belg.* 2005, 105 (4), 407–409.
9. Lotina S., Davidović L., Kostić D. et al. Aneurysms of the carotid arteries. *Srp. Arh. Celok. Lek.* 1997, 125 (5–6), 141–153.
10. Garg K., Rockman C.B., Lee V. et al. Presentation and management of carotid artery aneurysms and pseudoaneurysms. *J. Vasc. Surg.* 2012, 55 (6), 1618–1622.
11. Zhang Q., Duan Z.Q., Xin S.J., et al. Management of extracranial carotid artery aneurysms: 17 years' experience. *Eur. J. Vasc. Endovasc. Surg.* 1999, 18 (2), 162–165.
12. Pourhassan S., Grotemeyer D., Fokou M. et al. Extracranial carotid arteries aneurysms in children: single-center experiences in 4 patients and review of the literature. *J. Pediatr. Surg.* 2007, 42 (11), 1961–1968.
13. Kaouel K., Mechergui S., Ben Mrad I. et al. Surgical management of extracranial carotid artery aneurysm. *J. Mal. Vasc.* 2012, 37 (4), 201–206.

**Сведения об авторах [Authors info]**

**Бабунашвили Автандил Михайлович** – доктор мед. наук, профессор, заведующий отделением сердечно-сосудистой хирургии ЦЭЛТ, Москва.

**Дроздов Сергей Александрович** – доктор мед. наук, врач сердечно-сосудистый хирург, флеболог, ЦЭЛТ, Москва.

\* **Адрес для переписки: Бабунашвили Автандил Михайлович** – 111123 Москва, шоссе Энтузиастов, дом 62, стр. 1.  
E-mail: avtandil.babunashvili@gmail.com

**Avtandil M. Babunashvili** – Doct. of Sci. (Med.), Professor, Head of the Department of Cardiovascular Surgery of the Center of Endosurgery and Lithotripsy.

**Sergey A. Drozdov** – Doct. of Sci. (Med.), surgeon of the Center of Endosurgery and Lithotripsy.

\* **Address for correspondence: Avtandil M. Babunashvili** – 62, Bld. 1, Shosse Entusiastov, Moscow, 111123, Russian Federation.  
E-mail: avtandil.babunashvili@gmail.com

**Статья получена** 7 апреля 2020 г.  
**Manuscript received** on April 7, 2020.

**Принята в печать** 19 июня 2020 г.  
**Accepted for publication** on June 19, 2020.

# Методологические особенности эмболизации неварикозного кровотечения из верхних отделов желудочно-кишечного тракта

О.И. Кудрявцев<sup>1,3</sup>, И.Б. Олексюк<sup>2\*</sup>, К.Л. Козлов<sup>2,3</sup>, В.В. Зеленин<sup>1</sup>,  
А.Н. Шишкевич<sup>2</sup>, С.С. Михайлов<sup>2</sup>

<sup>1</sup> СПб ГБУЗ “Городская Мариинская больница”, Санкт-Петербург, Россия

<sup>2</sup> ФГБОУ ВПО “Военно-медицинская академия имени С.М. Кирова” Минобороны России, Санкт-Петербург, Россия

<sup>3</sup> Институт биорегуляции и геронтологии, Санкт-Петербург, Россия

В статье отражены основные особенности эндоваскулярного лечения неварикозного кровотечения из верхних отделов желудочно-кишечного тракта. Также раскрыты анатомические варианты отхождения висцеральных артерий и их коллатерального кровотока.

**Ключевые слова:** кровотечение желудочно-кишечного тракта, эндоваскулярное лечение кровотечений, варианты анатомии висцеральных артерий

## Methodological features of embolization of non-variceal upper gastrointestinal bleeding

O.I. Kudryavtsev<sup>1,3</sup>, I.B. Oleksyuk<sup>2\*</sup>, K.L. Kozlov<sup>2,3</sup>, V.V. Zelenin<sup>1</sup>,  
A.N. Shishkevich<sup>2</sup>, S.S. Mikhailov<sup>2</sup>

<sup>1</sup> Saint-Petersburg State Budget Healthcare Institution Mariinsky City Hospital, St. Petersburg, Russia

<sup>2</sup> Federal State Budgetary Educational Institution of Higher Education S.M. Kirov Military Medical Academy, St. Petersburg, Russia

<sup>3</sup> Saint-Petersburg Institute of Bioregulation and Gerontology, St. Petersburg, Russia

The article presents the main features of the modern view on endovascular treatment of non-variceal bleeding from the upper gastrointestinal tract. Anatomical variants of visceral arteries origin and collateral blood flow are also disclosed.

**Keywords:** GI bleeding, endovascular treatment of the bleeding, variants of visceral arteries anatomy

### Введение

Неварикозное кровотечение из верхних отделов желудочно-кишечного тракта остается серьезной проблемой из-за своей значительной заболеваемости и смертности, при этом примерно половина всех случаев кровотечений из верхних отделов желудочно-кишечного тракта вызвана язвенной болезнью желудка и двенадцатиперстной кишки (1, 2). В России язвенной болезнью страдает примерно 1,7–5% населения (Майстренко Н.А. и соавт., 2003; Лобанков В.М., 2005; Афендулов С.А. и соавт., 2006). При этом число больных с язвенным кровоте-

нием постоянно увеличивается и составляет 90–103 на 100 000 взрослого населения в год (Борисов А.Е. и соавт., 2002; Панцырев Ю.М. и соавт., 2003). Следует при этом отметить, что эффективность эндоскопического гемостаза достигается в абсолютном большинстве случаев, но при рецидиве кровотечения уровень смертности может составлять от 5 до 10% из-за выраженной коморбидности, пожилого возраста и большой кровопотери пациентов (1). Применение методики транскатетерной артериальной эмболизации в верхних отделах желудочно-кишечного тракта над связкой Трейтца

может широко и безопасно применяться эндоваскулярными хирургами. В связи с большим количеством артериальных анастомозов между бассейнами чревного ствола и верхней брыжеечной артерии вероятность развития некроза стенки органа желудочно-кишечного тракта крайне низкая при правильном выборе эмболизационного материала.

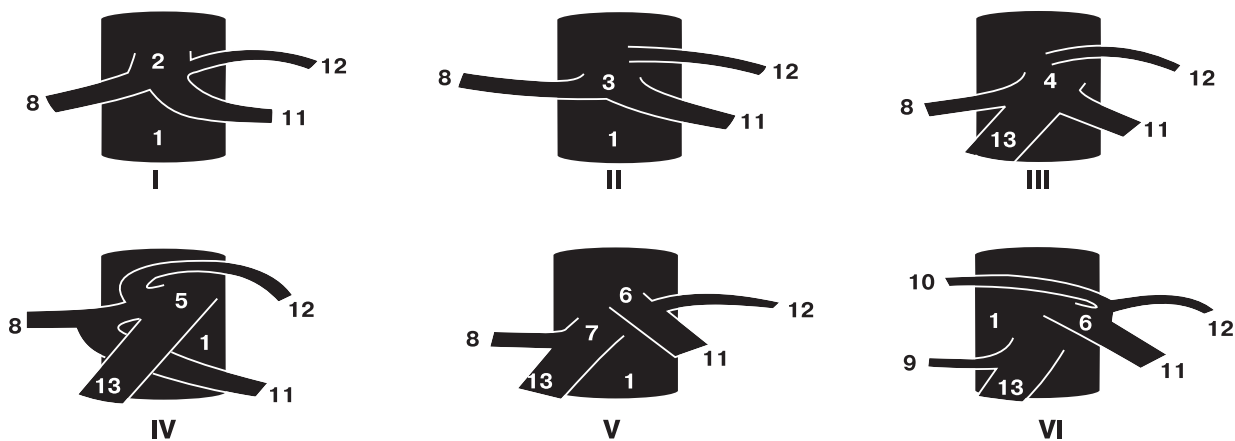
При этом есть ряд методических особенностей, которые могут повлиять на успех лечения при желудочно-кишечном кровотечении, знание этих нюансов позволит избежать многих проблем и осложнений. Следует, однако, отметить, что залогом успешно выполненного вмешательства являются знания анатомических вариантов строения артерий брюшной полости.

### Анатомия

Диагностическая ангиография кровотечений из верхних отделов желудочно-кишечного тракта проста и основана на анатомии чревной артерии (3). На рис. 1 представлены варианты ветвления чревного ствола (Луца Д., 1973).

Левая желудочная артерия начинается от чревного ствола и в 6% случаев отходит непосредственно от аорты. Проходя по малой кривизне, левая желудочная артерия образует артериальную дугу с правой желудочной артерией. Артерия кровоснабжает

большой участок верхних 2/3 желудка, чем подходящие сюда же с большой кривизны желудка ветви левой желудочно-сальниковой артерии. Анастомозы левой желудочной артерии образуются главным образом за счет ветвей к пищеводу и коротких ветвей к желудку. Позади желудка левая желудочная артерия анастомозирует с конечными ветвями левой желудочно-сальниковой артерии (3) (рис. 2). Правая желудочная артерия обычно представляет собой небольшую артерию, которая отходит от левой или общей печеночной артерии, но при этом она редко визуализируется ангиографически. Остальная часть желудка и двенадцатиперстной кишки кровоснабжается ветвями из желудочно-двенадцатиперстной артерии (см. рис. 2). Верхняя брыжеечная артерия участвует в кровоснабжении части двенадцатиперстной кишки в основном посредством поджелудочно-двенадцатиперстной артерии и ее анастомозов, которые важны как сосуды, обеспечивающие коллатеральный кровоток, предотвращающий некроз стенки желудка и двенадцатиперстной кишки после эмболизации дистальных ветвей желудочно-двенадцатиперстной артерии, но при этом они сами могут являться источником повторного кровотечения после первичной эндоваскулярной остановки кровотечения (рис. 3). Индивидуальная сосудистая анатомия пациента, развитость и



**Рис. 1.** Варианты отхождения и ветвления чревного ствола и их частота встречаемости (Луца Д., 1973).

1 – аорта; 2–7 – различные варианты деления чревного ствола; 8 – общая печеночная артерия; 9 – правая ветвь собственной артерии печени; 10 – левая ветвь собственной артерии печени; 11 – селезеночная артерия; 12 – левая желудочная артерия; 13 – верхняя брыжеечная артерия. Adachi (1928) описывает 6 вариантов деления чревного ствола (3):

I. Печеночно-желудочно-селезеночный или чревный ствол – 73–90%.

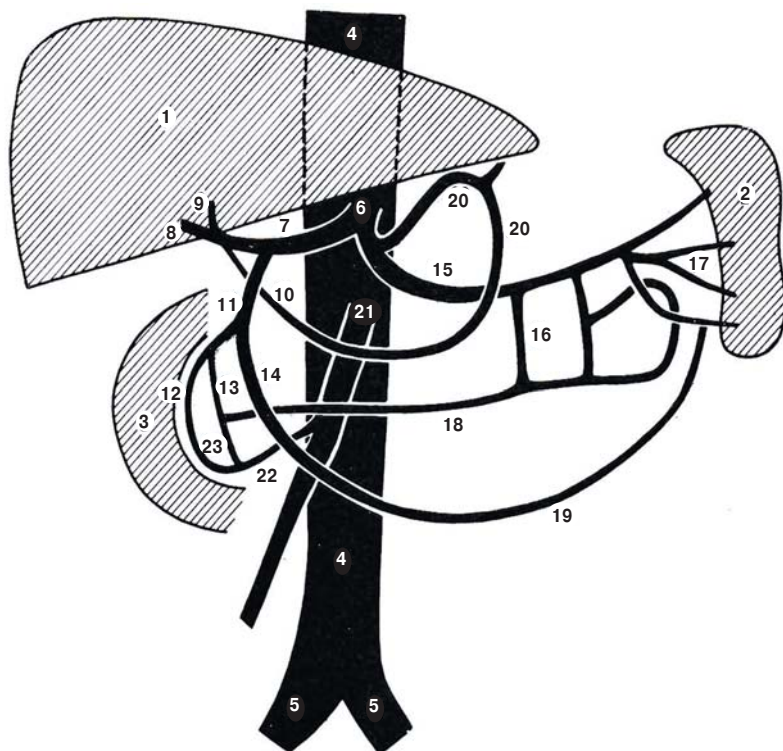
II. Печеночно-селезеночный ствол – 7,5%.

III. Печеночно-селезеночно-брыжеечный ствол – 1,2%.

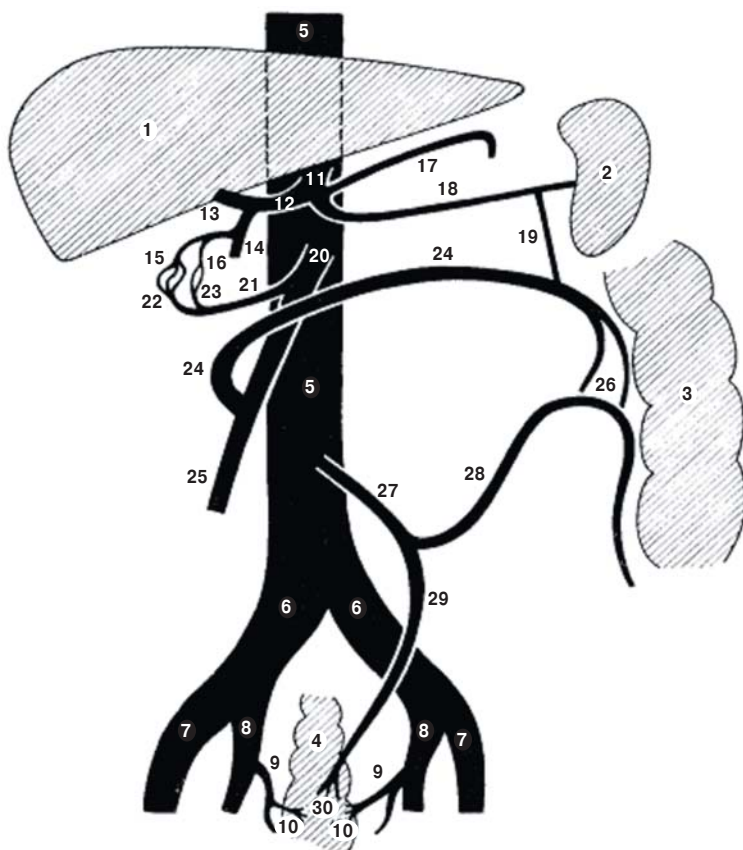
IV. Чревно-брыжеечный ствол – 1,3%.

V. Желудочно-селезеночный ствол и печеночно-брыжеечный ствол – 0,4%.

VI. Желудочно-селезеночный ствол – 2–4%.



**Рис. 2.** Главные ветви чревного ствола (схема кровоснабжения поджелудочной железы) (Лужа Д., 1973).  
 1 – печень; 2 – селезенка; 3 – двенадцатиперстная кишка; 4 – аорта; 5 – общая подвздошная артерия; 6 – чревный ствол; 7 – общая печеночная артерия; 8 – правая ветвь собственной артерии печени; 9 – левая ветвь собственной артерии печени; 10 – правая желудочная артерия; 11 – желудочно-двенадцатиперстная артерия; 12 – задняя двенадцатиперстная артерия; 13 – наддвенадцатиперстно-кишечная артерия; 14 – правая желудочно-сальниковая артерия; 15 – селезеночная артерия; 16 – артерия хвоста поджелудочной железы; 17 – ветви селезеночной артерии; 18 – дорсальная артерия поджелудочной железы; 19 – левая желудочно-сальниковая артерия; 20 – левая желудочная артерия; 21 – верхняя брыжеечная артерия; 22 – нижняя поджелудочно-двенадцатиперстная артерия; 23 – поджелудочно-двенадцатиперстная дуга.



**Рис. 3.** Наиболее часто встречающиеся коллатерали между непарными артериями брюшной полости (Лужа Д., 1973).  
 1 – печень; 2 – селезенка; 3 – нисходящая ободочная кишка; 4 – прямая кишка; 5 – абдоминальный отдел аорты; 6 – общая подвздошная артерия; 7 – наружная подвздошная артерия; 8 – внутренняя подвздошная артерия; 9 – внутренняя половая артерия; 10 – нижняя артерия прямой кишки; 11 – чревный ствол; 12 – общая печеночная артерия; 13 – собственно печеночная артерия; 14 – желудочно-двенадцатиперстная артерия; 15 – задняя двенадцатиперстная артерия; 16 – верхняя двенадцатиперстная артерия; 17 – левая желудочная артерия; 18 – селезеночная артерия; 19 – анастомоз между селезеночной артерией и средней ободочной артерией; 20 – верхняя брыжеечная артерия; 21 – нижняя поджелудочно-двенадцатиперстная артерия; 22 – задняя ветвь; 23 – передняя ветвь; 24 – средняя ободочная артерия; 25 – правая ободочная артерия; 26 – анастомоз между средней ободочной артерией и левой ободочной артерией; 27 – нижняя брыжеечная артерия; 28 – левая ободочная артерия; 29 – верхняя артерия прямой кишки; 30 – анастомоз между верхней артерией прямой кишки и нижней.

топография сосудистых коллатералей всегда должны учитываться при определении целевого сосуда, для эмболизации, при лечении кровотечений из верхней части желудочно-кишечного тракта (4).

### **Аррозионное кровотечение как осложнение панкреатита**

Одним из наиболее жизнеугрожающих осложнений острого панкреатита является аррозионное кровотечение. Источниками аррозионных кровотечений, как правило, являются следующие артерии: ветви чревного ствола, верхняя брыжеечная артерия и селезеночная артерия. Кровотечения могут возникнуть и из внутриорганных сосудов поджелудочной железы, артерий левого купола диафрагмы. У значительной части больных они сочетаются со свищами поджелудочной железы или желудочно-кишечного тракта. Для всех аррозионных кровотечений общим является множественность источников и склонность к рецидивированию.

Диагностика аррозионных кровотечений чаще всего не представляет затруднений. Они могут проявляться как внешними (кровотечение из раны в зоне стояния дренажей), так и внутренними (если кровотечение происходит в полость кисты, прилежащий полый орган и т.п.) признаками. Очень важно установить источник кровотечения, и наиболее информативным методом диагностики в этом случае является ангиография. Транскатетерная артериальная эмболизация также может являться основным этапом лечения больного, находящегося в критическом состоянии в связи с кровотечением (5).

При этом особое внимание следует обратить на межсистемные артериальные анастомозы артерий брюшной полости, поскольку они в зависимости от степени развитости могут служить как источником коллатерального кровоснабжения того или иного органа брюшной полости, спасающим его от некроза при эмболизации источника кровотечения, так и причиной неэффективности первичного эндоваскулярного гемостаза.

Анастомозы непарных артерий брюшной полости (Луца Д., 1973):

1. Передняя поджелудочно-двенадцатиперстная дуга (рис. 3, 16 и 23).
2. Задняя поджелудочно-двенадцатиперстная дуга (рис. 3, 15 и 22).
3. Задняя поджелудочная артерия может анастомозировать с ветвями поджелудочно-двенадцатиперстных дуг. За счет анастомо-

зов, образованных мелкими артериями поджелудочной железы, возникают анастомозы между селезеночной и желудочно-двенадцатиперстной артериями (см. рис. 2, 18).

4. В области малой и большой кривизны желудка за счет верхней и нижней артериальных дуг желудка обеспечиваются постоянные анастомозы между левой желудочной и собственной печеночной, между селезеночной и желудочно-двенадцатиперстной артериями. Возможно также наличие анастомозов артерий пищевода с левой нижней артерией диафрагмы.

5. Образуются анастомозы между отдельными артериями и в воротах печени (между собственной печеночной и желудочно-двенадцатиперстной артериями или собственной печеночной и правой добавочной печеночной артериями).

6. Дуга Риолана объединяет верхнюю и нижнюю брыжеечные артерии посредством средней и левой артерий ободочной кишки. Возможность увеличения диаметра дуги Риолана возникает в случае недостаточности нижней брыжеечной артерии, когда кровообращение осуществляется за счет средней артерии ободочной кишки (I тип). Если сужается верхняя брыжеечная артерия, то возникает обратный ток крови (II тип). Если анастомозы между средней и левой артериями ободочной кишки недостаточны, то их можно функционально рассматривать как конечные артерии (рис. 3, 26).

7. Также возможно обнаружение артериального анастомоза между нижней брыжеечной и селезеночной артериями вблизи от левого изгиба ободочной кишки (рис. 3, 30).

8. В некоторых случаях может быть найден анастомоз между правой задней межреберной артерией и артерией подвздошной и толстой кишки, а также между поясничными артериями и правой артерией ободочной кишки или селезеночной артерией. Может возникать анастомоз между нижней артерией диафрагмы и чревным стволом.

### **Показания к ангиографии**

Обобщая имеющиеся литературные данные (6) и наш опыт, можно выделить следующие показания к ангиографии сосудов брюшной полости:

- 1) массивное кровотечение (переливание 4 доз эритроцитарной взвеси и более в течение 24 ч) или клиническая картина геморрагического шока;

2) рецидив кровотечения из верхних отделов желудочно-кишечного тракта после эндоскопического гемостаза;

3) рецидивирующее кровотечение после полостной операции.

В целом, чем более гемодинамически нестабилен пациент, тем выше вероятность выявления ангиографических признаков источника кровотечения. Ряд авторов исследований сходятся во мнении, что у пациентов высокого хирургического риска при безуспешном эндоскопическом гемостазе вторым этапом должен быть рассмотрен вопрос об эмболизации источника кровотечения (7).

Ангиографические признаки кровотечения (6):

1. Прямые:

– экстрavasация контрастного вещества.

2. Косвенные:

– гиперваскуляризация исследуемой зоны;

– регионарный артериальный спазм;

– резкая перекалибровка сосудов или их окклюзия;

– ранний венозный сброс контрастного вещества;

– аневризматическое расширение сосудов.

### **Противопоказания к ангиографии и эмболизации**

В настоящее время абсолютных противопоказаний к выполнению ангиографии и эмболизации сосудистого русла нет, поскольку эндоваскулярный гемостаз может не иметь альтернативы для остановки жизнеугрожающего кровотечения. Относительные противопоказания включают почечную недостаточность, аллергию на применяемый рентгеноконтрастный препарат и не поддающуюся коррекции коагулопатию. Существует повышенный риск инфаркта желудка или двенадцатиперстной кишки после эмболотерапии у пациентов с предшествующей обширной операцией на верхних отделах желудочно-кишечного тракта или радиотерапией (8).

### **Методика эмболизации**

#### *Коррекция коагуляционных расстройств*

Коагулопатия отрицательно влияет на частоту успеха эмболизации с увеличением количества рецидивов кровотечения, которое колеблется от 2,9 до 19,6% (2, 9–11). Есть сильная корреляция между коагулопатией, клинической неудачей и смертностью после эмболизации. Крайне важно испра-

вить любое нарушение свертываемости крови перед эмболизацией, поскольку эффективность операции и осложнения зависят не только от технически успешной эмболизации, но и от способности системы коагуляции образовывать кровяной сгусток в целевом регионе. Необходимо приложить все усилия для исправления коагулопатии не только перед процедурой, но также во время и после вмешательства (12).

#### *Использование*

##### *эндоскопической навигации*

В настоящее время для эффективного ангиографического выявления локализации источника, питающего кровоточащую язву, маркировка металлической клипсой после эндоскопического гемостаза существенно облегчает задачу по поиску источника кровотечения (2, 13). Суперселективная ангиография с прицелом на клипсу имеет больше шансов выявить экстрavasацию, что значительно повышает эффективность процедуры.

#### *Ангиографическая техника*

Разнообразные интродьюсеры и селективные катетеры небольшого диаметра используются для катетеризации висцеральных ветвей. При работе через бедренный доступ наиболее широко используемыми конфигурациями катетеров являются C-1, C-2, JR4, Sim-1; при лучевом (локтевом, плечевом) доступе MP-A1, Ver длиной 125 см, без боковых отверстий (при введении эмболизирующего материала в катетер с боковыми отверстиями возможна obturация основного просвета), диаметром 4 или 5 F.

После пункции артерии, используемой в качестве сосудистого доступа и постановки интродьюсера, через катетер Pig 5 или 6 F проводится брюшная аортография с объемом вводимого рентгеноконтрастного вещества 40 мл и скоростью 20 мл/с, чтобы оценить индивидуальный вариант анатомии отхождения висцеральных ветвей и выявить экстрavasацию контраста.

При кровотечении из верхних отделов желудочно-кишечного тракта обязательно следует выполнять диагностическую ангиографию чревного ствола и верхней брыжеечной артерии. Прежде всего выполняют ангиографию артерии предполагаемого источника кровотечения, основанном на результатах предыдущей ангиографии или эндоскопии, чаще всего для кровотечения из верхних

отделов желудочно-кишечного тракта источником кровотечения является желудочно-двенадцатиперстная артерия или левая желудочная артерия (2).

Ангиография позволяет охарактеризовать поражение, оценить наличие анатомических изменений и визуализировать значимость сосудистой сети. Также очень важно по возможности использовать достаточное количество контраста с высокой скоростью инъекции (30 мл со скоростью 7 мл/с в чревном стволе и верхней брыжеечной артерии) (2, 14). Более длительная инъекция или использование ангиографии углекислого газа также может улучшить чувствительность для небольших кровотечений. Использование нитроглицерина и других вазодилататоров является весьма эффективным для диагностики кровотечения, но при этом крайне не рекомендовано к применению для пациентов с кровотечением ввиду значительного ухудшения прогноза при их применении (15).

#### *Выбор диагностического катетера*

У больных с острым желудочно-кишечным кровотечением из верхних отделов после открытых операций на брюшной полости, при которых проходило выделение и скелетирование чревного ствола и верхней брыжеечной артерии, доступом выбора для катетерной артериальной эмболизации, по нашему мнению, является лучевая или локтевая артерия.

При выполнении эмболизации из лучевого доступа на гастродуоденальной артерии и ветвях верхней брыжеечной артерии мы чаще всего использовали двухкомпонентные телескопические гидрофильные катетеры Chaperon (Microvention Inc., США) 5 F с ангуляцией MP2/VTR при условии нахождения наружного катетера в устье чревного ствола или устье верхней брыжеечной артерии, что значительно улучшает управляемость внутреннего катетера, а при имплантации спиралей для эмболизации делает систему более устойчивой к миграции спиралей и системы доставки из целевой зоны. После суперселективной эмболизации источника кровотечения для ангиографического контроля эффективности катетер должен быть смещен проксимальнее и выведен в основную ветвь рядом с устьем эмболизированной целевой артерии для предотвращения размывания, смещения эмболизата и парадоксальной эмболии.

#### *Эмболизация при отсутствии активного кровотечения*

Эмпирическая или слепая эмболизация противоречива. Поскольку массивное кровотечение часто носит прерывистый характер, большинство исследователей придерживаются тактики эмболизации исходя из результатов эндоскопических исследований даже в ситуациях, когда при ангиографии не определяется экстравазация контрастного вещества (2, 3, 13, 16). Еще в 1963 г. группа исследователей во главе с Nusbaum в серии опытов определили, что признак паравазации контрастного вещества из сосуда при ангиографии выявляется, когда скорость кровотечения не менее 0,5 мл/мин. Внутриартериальное введение CO<sub>2</sub> для диагностики кровотечений желудочно-кишечного тракта может увеличить чувствительность и эффективность эмболизации за счет более точной верификации источника кровотечения, но для более точной оценки возможностей данной методики требуются новые исследования.

Ангиографическая верификация источника кровотечения имеет ложнонегативный результат в 38% (17).

Метод слепой эмболизации до сих пор вызывает споры среди специалистов, но после эндоскопической визуализации источника кровотечения и попытки гемостаза, как правило, остаются маркеры, которые при отсутствии экстравазации при ангиографии помогают локализовать источник. Этот метод может использоваться не только в области желудочно-двенадцатиперстной артерии, но и в левой желудочной артерии, потому что левая желудочная и желудочно-двенадцатиперстная артерии являются причиной кровотечений от 80 до 90% в верхнем отделе желудочно-кишечного тракта (2, 3).

Из-за хорошего коллатерального кровотока после эмболизации возможен рецидив кровотечения, для предотвращения которого необходимо выполнять ангиографию основных коллатералей. При выявлении на контрольных съемках адекватной перфузии зоны эмболизации за счет обходных анастомозов необходимо обеспечить прекращение всего притока. Эмболизация в этом случае должна начинаться как можно дистальнее, чтобы предотвратить рецидив кровотечения из правой желудочно-сальниковой и верхней поджелудочно-двенадцатиперстной артерий, а затем перейти более проксимально (2, 9, 10).



## Заключение

Выполнение эмболизации при неварикозном кровотечении из верхних отделов желудочно-кишечного тракта малотравматично и эффективно, особенно у больных с выраженной коморбидностью, в пожилом и старческом возрасте, после ранее перенесенных открытых операций, с высоким ане-

стезиологическим риском. Операция эмболизации воспроизводима и эффективна в руках подготовленного специалиста при наличии необходимого имущества и расходного материала. Подходы к выбору тактики эмболизации могут различаться в зависимости от локализации источника кровотечения и наличия коллатерального кровотока.

## Introduction

Non-variceal upper gastrointestinal bleeding remains a serious problem due to its significant morbidity and mortality, with approximately half of all cases of upper gastrointestinal bleeding caused by gastric and duodenal ulcers [0,2]. In Russia, peptic ulcer affects about 1.7–5% of the population (Maystrenko N.A. et al., 2003; Lobankov V.M., 2005; Afendulov S. A. et al., 2006). At the same time, the number of patients with ulcerative bleeding is continuously increasing and constitutes 90-103 per 100,000 adults per year (Borisov A.E., et al., 2002; Pantsyrev Yu.M., et al., 2003). It should be noted that the efficacy of endoscopic hemostasis is achieved in the absolute majority of cases, but in case of recurrent bleeding the mortality rate can vary from 5% to 10% due to severe comorbidity, elderly age, and massive blood loss [0]. The transcatheter arterial embolization in the upper gastrointestinal tract above the Treitz ligament can be widely and safely used by endovascular surgeons. Due to the large number of arterial anastomoses between the branches of the celiac trunk and the upper mesenteric artery, the probability of necrosis of the gastrointestinal wall is extremely low when the embolization material is chosen correctly.

However, there are a number of methodological features that can affect the success of treatment for gastrointestinal bleeding, and knowledge of these features will allow to avoid many problems and complications. Moreover, it should be noted that the knowledge of anatomical types of the abdominal arteries is critical for successful intervention.

### Anatomy

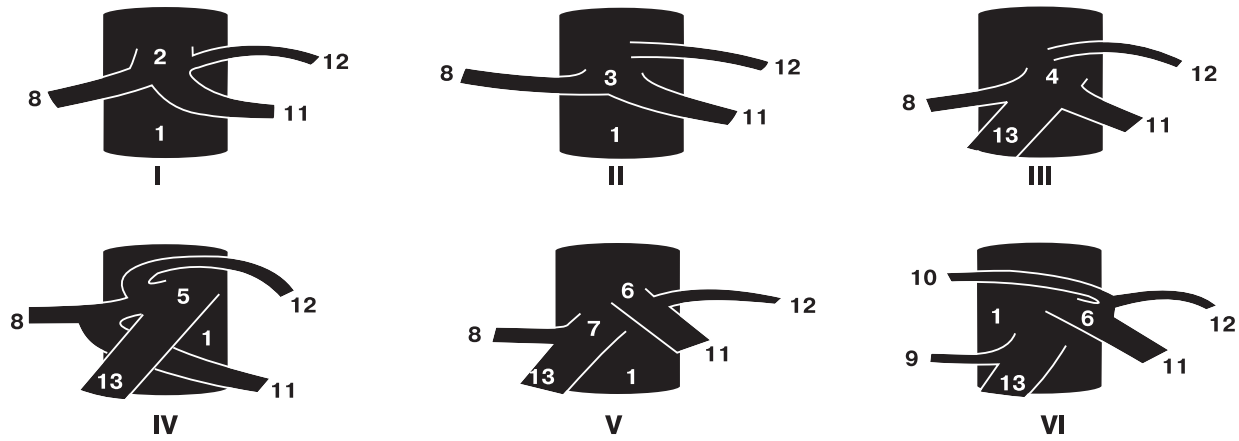
Diagnostic angiography of upper gastrointestinal bleeding is simple and based on the anatomy of the celiac artery [3]. Figure 1 shows types of the celiac artery branching (Luzha D., 1973).

The left gastric artery originates from the celiac trunk and in 6% of cases originates di-

rectly from the aorta. Passing along the lesser curvature, the left gastric artery forms an arterial arch with the right gastric artery. The artery supplies the blood to a larger area of the upper two-thirds of the stomach as compared to the branches of the left gastroepiploic artery which come here from the greater curvature of stomach. The anastomoses of the left gastric artery are mainly formed by the esophageal branches and short gastric branches. Behind the stomach, the left gastric artery forms anastomoses with the terminal branches of the left gastroepiploic artery [3] (Fig. 2). The right gastric artery is usually a small artery that originates from the left or common hepatic artery, but it is rarely visualized via the angiography. The remaining part of the stomach and duodenum are supplied with blood by branches of the gastroduodenal artery (Fig. 2). The superior mesenteric artery participates in the blood supply of a part of the duodenum, mainly through the pancreaticoduodenal artery and its anastomoses, which are important as vessels providing collateral blood flow and preventing necrosis of the gastric and duodenal wall after embolization of the distal branches of the gastroduodenal artery; however, they can be a source of recurrent bleeding after initial endovascular hemostasis (Fig.3). Individual vascular anatomy of the patient, development and topography of vascular collaterals should always be taken into consideration for determination of the target vessel for embolization in treatment of upper gastrointestinal bleeding [3].

### Arrosive hemorrhage as a complication of pancreatitis

Arrosive hemorrhage is one of the most life-threatening complications of acute pancreatitis. The sources of arrosive hemorrhage, as a rule, are the following arteries: branches of the celiac trunk, the superior mesenteric artery and the splenic artery. The hemorrhages can also occur from the intraorganic vessels of the pan-



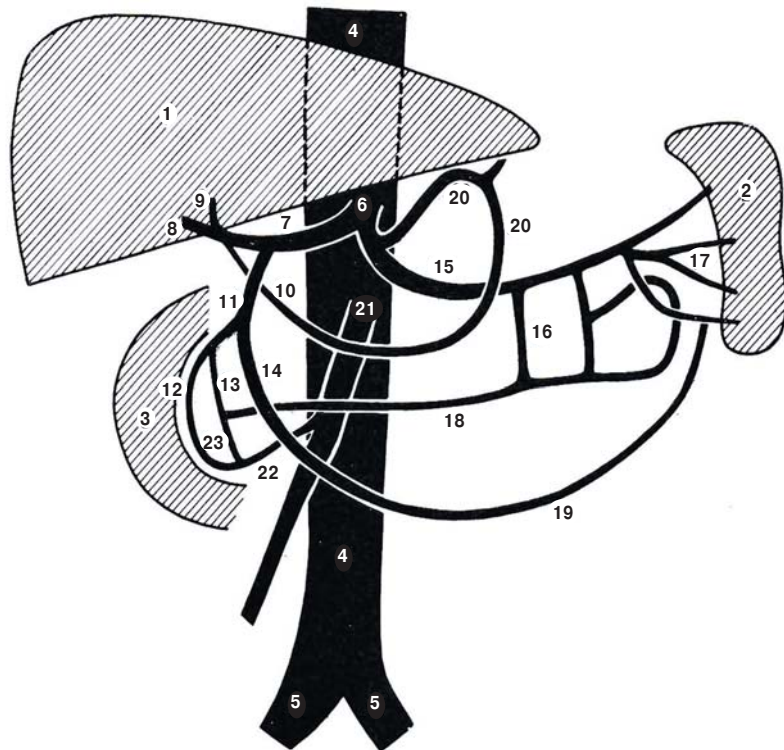
**Figure 1.** Types of origin and branching of the celiac trunk and their prevalence (Luzha D., 1973).

1 – Aorta; 2–7 – Various types of the celiac trunk branching; 8 – Common hepatic artery; 9 – Right branch of the proper hepatic artery; 10 – Left branch of the proper hepatic artery; 11 – Splenic artery; 12 – Left gastric artery; 13 – Superior mesenteric artery. Adachi (1928) described 6 types of the celiac trunk branching [3]:

- I. Hepatogastrosplenic or celiac trunk – 73-90%.
- II. Hepatosplenic trunk – 7.5%.
- III. Hepatosplenomesenteric trunk – 1.2%.
- IV. Coeliacomesenteric trunk – 1.3%.
- V. Gastrosplenic trunk and hepatomesenteric trunk – 0.4%.
- VI. Gastrosplenic trunk – 2-4%.

**Figure 2.** Main branches of the celiac trunk (schematic blood supply of the pancreas) (Luzha D., 1973).

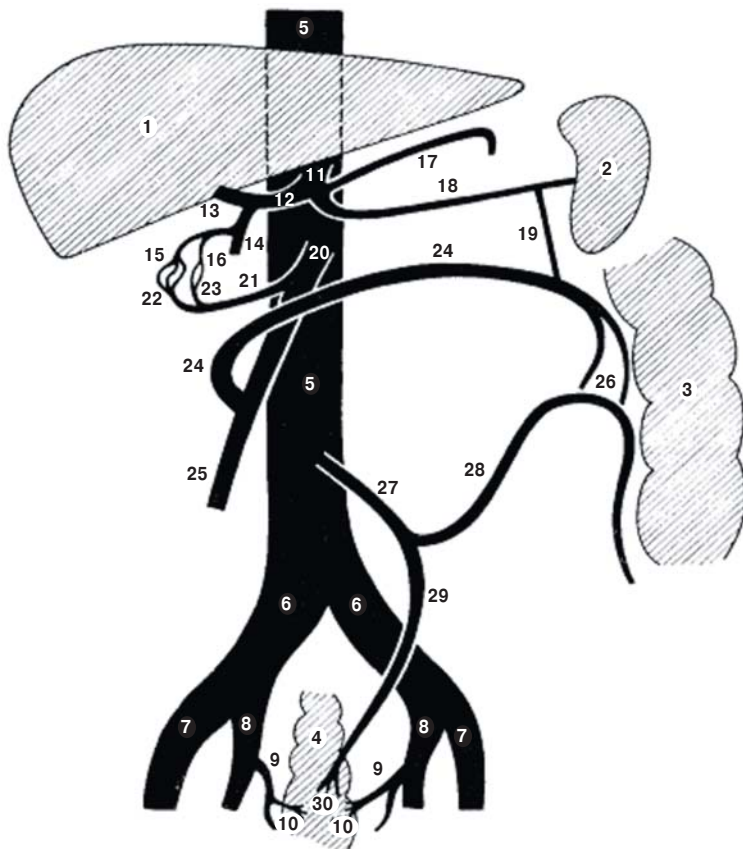
1 – liver; 2 – spleen; 3 – duodenum; 4 – aorta; 5 – common iliac artery; 6 – celiac trunk; 7 – common hepatic artery; 8 – right branch of the proper hepatic artery; 9 – left branch of the common hepatic artery; 10 – right gastric artery; 11 – gastroduodenal artery; 12 – posterior duodenal artery; 13. supraduodenal artery; 14 – right gastroduodenal artery; 15 – splenic artery; 16 – caudal pancreatic artery; 17 – branches of the splenic artery; 18 – dorsal artery of the pancreas; 19 – left gastro-omental artery; 20 – left gastric artery; 21. upper mesenteric artery; 22 – inferior pancreaticoduodenal artery; 23 – pancreaticoduodenal arch.



creas and arteries of the left diaphragmatic cupula. In a significant number of patients they are combined with pancreatic or gastrointestinal fistulas. The multiplicity of sources and tendency to recurrence are common for all arrosive hemorrhages.

It is often not difficult to diagnose arrosive hemorrhages. They can manifest by both external (bleeding from the wound in the area of

drainage placement) and internal (if the bleeding occurs in the cystic cavity, adjacent hollow organ, etc.) signs. It is very important to determine the source of bleeding, and, in this case, angiography is the most informative diagnostic method. Transcatheter arterial embolization can also be the main treatment stage for a patient who is in a critical condition caused by bleeding [5].



**Figure 3.** The most common collaterals between the unpaired abdominal arteries (Luzha D., 1973).

1 – liver; 2 – spleen; 3 – descending colon; 4 – rectum; 5 – abdominal aorta; 6 – common iliac artery; 7 – external iliac artery; 8 – internal iliac artery; 9 – internal pudendal artery; 10 – inferior rectal artery; 11 – celiac trunk; 12 – common hepatic artery; 13 – proper hepatic artery; 14 – gastroduodenal artery; 15 – posterior duodenal artery; 16 – superior duodenal artery; 17 – left gastric artery; 18 – splenic artery; 19 – anastomosis between the splenic artery and the middle colic artery; 20 – superior mesenteric artery; 21 – inferior pancreaticoduodenal artery; 22 – posterior branch; 23 – anterior branch; 24 – middle colic artery; 25 – right colic artery; 26 – anastomosis between the middle colic artery and left colic artery; 27 – inferior mesenteric artery; 28 – left colic artery; 29 – superior rectal artery; 30 – anastomosis between the superior and inferior rectal arteries.

In this case, special attention should be paid to intersystem arterial anastomoses of the abdominal arteries, since depending on the degree of their development, they can be both a source of collateral blood supply to a specific abdominal organ, saving it from necrosis when the source of bleeding is embolized, as well as a cause of inefficacy of initial endovascular hemostasis.

Anastomoses of unpaired abdominal arteries (Luzha D., 1973)

1. Anterior pancreaticoduodenal arch (Figs. 3/16 и 23).

2. Posterior pancreaticoduodenal arch (Figs. 3/15 and 22).

3. The posterior pancreatic artery can form anastomoses with branches of the pancreaticoduodenal arches. The anastomoses between the splenic and gastroduodenal arteries are formed due to anastomoses between the small arteries of the pancreas (Fig. 2/18).

4. The superior and inferior arterial arches of the stomach in the area of lesser and greater curvatures form permanent anastomoses between the left gastric artery and proper hepatic artery, between the splenic artery and gastroduodenal artery. Moreover, the esophageal arteries may also form anastomoses with the left inferior diaphragmatic artery.

5. There are anastomoses between the specific arteries in the porta hepatis (between the proper hepatic artery and gastroduodenal artery or the proper hepatic artery and right axillary hepatic artery).

6. The Riolan arc connects the superior and inferior mesenteric arteries via the middle and left colonic arteries. The Riolan arc diameter may be enlarged in the case of insufficiency of the inferior mesenteric artery, when blood is supplied via the middle colonic artery (type I). If the superior mesenteric artery is stenosed, the reverse blood flow occurs (type II). If the anastomoses between the middle and left colonic arteries are insufficient, they can be functionally considered as the terminal arteries (Fig. 3/26).

7. The arterial anastomosis between the inferior mesenteric artery and splenic artery can also be detected near the left colonic flexure (Fig. 3/30).

8. In some cases, the anastomoses between the right posterior intercostal artery and iliac/colonic artery as well as between the lumbar arteries and the right colonic artery or the splenic artery can be detected. The anastomosis between the inferior diaphragmatic artery and the celiac trunk may occur.

### Indications for angiography

Summarizing the available literature data [5] and our experience, the indications for abdominal angiography are as follows:

1) massive bleeding (transfusion of 4 doses of erythrocyte suspension or more within 24 hours) or clinical manifestation of hemorrhagic shock;

2) recurrent upper gastrointestinal bleeding after endoscopic hemostasis;

3) recurrent bleeding after abdominal surgery.

In general, when the patient is more hemodynamically unstable, the probability to detect angiographic signs of the source of bleeding is higher. A number of investigators agree on this point that in patients at high surgical risk after unsuccessful endoscopic hemostasis, the embolization of the bleeding source should be considered as the second step [7].

Angiographic signs of bleeding [5]:

1. Direct

1.1. Extravasation of the contrast medium.

2. Indirect

2.1. Hypervascularization of the study area.

2.2. Regional arterial spasm.

2.3. Pronounced vessel recalibration or their occlusion.

2.4. Early venous shunt of the contrast medium.

2.5. Aneurismal dilatation of the vessels.

### Contraindications for angiography and embolization

Currently, there are no absolute contraindications for angiography and vascular embolization, because endovascular hemostasis may not have an alternative for stopping the life-threatening bleeding. Relative contraindications include renal failure, allergy to used contrast medium, and non-correctable coagulopathy. There is an increased risk of gastric or duodenal infarction after embolotherapy in patients with a history of major upper gastrointestinal surgery or radiotherapy [7].

### The embolization technique

#### *Correction of coagulation disorders*

Coagulopathy negatively affects the successful embolization rate with an increase in the number of bleeding recurrences varying from 2.9% to 19.6% [2,9,10,11]. There is a strong correlation between coagulopathy, clinical failure, and mortality after embolization. It is extremely important to correct any coagulation disorder before embolization, since the efficacy

of the surgery and complications depend not only on the technically successful embolization, but also on the ability of the coagulation system to form a blood clot in the target area. Every effort should be made to correct coagulopathy not only before the procedure, but also during and after the intervention [12].

#### *The use of endoscopic navigation*

Currently, for effective angiographic detection of the source of the blood supply to the bleeding ulcer, marking with a metal clip after endoscopic hemostasis significantly facilitates the finding of the bleeding source [2,13]. Superselective angiography aimed at a clip is more likely to detect extravasation which significantly increases the efficacy of the intervention.

#### *Angiographic technique*

For catheterization of the visceral branches, a variety of sheaths and selective catheters of small diameter are used. The most widely used configurations of catheters are as follows: in case of femoral access – C-1, C-2, JR4, Sim-1; in case of radial (ulnar, brachial) access – MP-A1, Ver 125 cm, w/o side holes (when embolizing material is inserted into a catheter with side holes, the main lumen may be occluded) with 4 or 5 F diameter.

When the artery used as a vascular access is punctured and the sheath is placed, an abdominal aortography is performed through the catheter Pig 5 F or 6 F with injection of 40 mL of contrast medium at a speed of 20 mL/sec to assess the individual anatomy of the visceral arteries and to detect extravasation of the contrast medium.

In case of upper gastrointestinal bleeding, it is necessary to perform diagnostic angiography of the celiac trunk and the superior mesenteric artery. Primarily, angiography of the artery which is a presumed source of bleeding is performed based on the results of previous angiography or endoscopy results. The gastroduodenal artery or the left gastric artery are most commonly the source of upper gastrointestinal bleeding [2].

Angiography allows to characterize the lesion, assess the anatomical changes and visualize the significance of the vascular bed. Moreover, it is very important to use as much contrast medium as possible with a high injection rate (30 mL at a rate of 7 mL/sec in the celiac trunk and superior mesenteric artery) [2,14]. Longer injection or carbon dioxide an-

giography can also improve sensitivity for small hemorrhages. Nitroglycerin and other vasodilators are very effective to diagnose the bleeding, but they are highly not recommended in patients with bleeding due to significant deterioration of the outcome when they are used [15].

*The choice of the diagnostic catheter*

In patients with acute upper gastrointestinal bleeding after the open abdominal surgery in whom the celiac trunk and upper mesenteric artery were isolated and skeletization was performed, the access of choice for catheter arterial embolization, in our opinion, is the radial or ulnar artery.

When the gastroduodenal artery and branches of the superior mesenteric artery are embolized via the radial access, we often used 2-part telescopic hydrophilic catheters Chaperon (Microvention Inc., USA) 5F with MP2/VTR angulation, if the outer catheter is placed in the orifice of the celiac trunk or superior mesenteric artery; it significantly improves manageability of the internal catheter and, in case of embolization with coils, it makes the system more resistant to migration of coils and delivery system from the target area. After superselective embolization of the source of bleeding, for angiographic control of efficacy, the catheter should be shifted proximally and introduced into the main branch near the orifice of the embolized target artery to prevent washing out and displacement of emboli, and paradoxical embolism.

*Embolization in the absence of active bleeding*

Empirical or blind embolization is controversial. Since massive bleeding is often intermittent, most investigators adhere to embolization tactics based on the results of endoscopic studies even in situations where angiography cannot detect contrast medium extravasation [2,3,13,16]. Already in 1963, a team of investigators headed by Nusbaum in a series of experiments determined that paravasation of contrast medium from a vessel is detected dur-

ing angiography if the bleeding rate is at least 0.5 mL/min. Intra-arterial injection of CO<sub>2</sub> to diagnose gastrointestinal bleeding can increase sensitivity and efficacy of embolization due to more accurate verification of the source of bleeding, but further investigations are required to more accurately assess the possibilities of this technique.

Angiographic verification of the source of bleeding has a false negative result of 38% [17].

The method of blind embolization is still controversial among specialists, but after endoscopic visualization of the source of bleeding and hemostasis attempt, usually there are markers which help localize the source in the absence of extravasation on angiography. This method can be used not only in the area of the gastroduodenal artery, but also in the left gastric artery, because the left gastric artery and the gastroduodenal artery cause upper gastrointestinal bleeding in 80%-90% of cases [2,3].

Due to the good collateral blood flow after embolization, a bleeding can reoccur, and it is necessary to perform angiography of the main collaterals to prevent it. If adequate perfusion of the embolization area due to the bypass shunts is detected on the control angiography, the entire blood supply should be stopped. In this case, embolization should be as distal as possible to prevent reoccurrence of bleeding from the right gastrointestinal artery and superior pancreaticoduodenal artery and then it should be performed more proximally [2,9,10].

**Conclusion**

Embolization for non-variceal upper gastrointestinal bleeding is minimally invasive and effective, especially in patients with severe comorbidity, of elderly and senile age, after previous open surgeries, and with a high anesthesia risk. The embolization is reproducible and effective in hands of a trained specialist if the required equipment and consumables are available. The approaches to choosing the embolization strategy may differ depending on the source of the bleeding and the presence of collateral blood flow.

## Список литературы [References]

- Lu Y., Loffroy R., Lau J.Y. et al. Multidisciplinary management strategies for acute non-variceal upper gastrointestinal bleeding. *Br. J. Surg.* 2014, 101, 34–50.
- Loffroy R., Rao P., Ota S. et al. Embolization of acute non-variceal upper gastrointestinal hemorrhage resistant to endoscopic treatment: results and predictors of recurrent bleeding. *Cardiovasc. Intervent. Radiol.* 2010, 33, 1088–1100.
- Лужа Д. Рентгеновская анатомия сосудистой системы. Будапешт: Изд-во Академии наук Венгрии, 1973. 380 с. Luzha D. X-ray anatomy of the vascular system. Budapest: Publishing House of the Hungarian Academy of Sciences, 1973. 380 p. (In Russian)
- Miller M. Jr., Smith T.P. Angiographic diagnosis and endovascular management of nonvariceal gastrointestinal hemorrhage. *Gastroenterol. Clin. N. Am.* 2005, 3, 735–752.
- Баранов Е.В., Шотт В.А., Жура А.В. и др. Осложнения панкреатита: Учебно-методическое пособие. Минск: БГМУ, 2015. 28 с. Baranov E.V., Shott V.A., Zhura A.V. et al. Complications of pancreatitis: study guide. Minsk: BGMU, 2015. 28 p. (In Russian)
- Shin J.H. Recent update of embolization of upper gastrointestinal tract bleeding. *Korean J. Radiol.* 2012, 13, 31–39.
- Кудрявцев О.И., Олексюк И.Б., Козлов К.Л. и др. Современный взгляд на эндоваскулярное лечение кровотечения желудочно-кишечного тракта у пожилых пациентов. *Успехи геронтологии.* 2018, 31 (6), 973–979. Kudryavtsev O.I., Oleksyuk I.B., Kozlov K.L. et al. Modern view on endovascular treatment of gastrointestinal bleeding in elderly patients. *Successes of gerontology.* 2018, 31 (6), 973–979. (In Russian)
- Darcy M., Kandarpa K., Machan L. et al. Acute Gastrointestinal Arterial Bleeding. Lippincott Williams & Wilkins, 2011: 233–239.
- Loffroy R., Guiu B., D'Athis P. et al. Arterial embolotherapy for endoscopically unmanageable acute gastroduodenal hemorrhage: predictors of early rebleeding. *Clin. Gastroenterol. Hepatol.* 2009, 7, 515–523.
- Huang Y.S., Chang C.C., Liou J.M. et al. Transcatheter arterial embolization with N-butyl cyanoacrylate for nonvariceal upper gastrointestinal bleeding in hemodynamically unstable patients: results and predictors of clinical outcomes. *J. Vasc. Interv. Radiol.* 2014, 25, 1850–1857.
- Hur S., Jae H.J., Lee M. et al. Safety and efficacy of transcatheter arterial embolization for lower gastrointestinal bleeding: a single-center experience with 112 patients. *J. Vasc. Interv. Radiol.* 2014, 25, 10–19.
- Loffroy R. Embolization for Upper GI Bleeding. Optimal techniques and how to avoid pitfalls when faced with this challenging presentation. *J. Endovasc. Today.* 2016, 4, 15.
- Eriksson L.G., Sundbom M., Gustavsson S. et al. Endoscopic marking with a metallic clip facilitates transcatheter arterial embolization in upper peptic ulcer bleeding. *J. Vasc. Interv. Radiol.* 2006, 17, 959–964.
- Loffroy R., Favelier S., Pottecher P. et al. Transcatheter arterial embolization for acute nonvariceal upper gastrointestinal bleeding: indications, techniques and outcomes. *Diagn. Interv. Imaging.* 2015, 96, 731–744.
- Johnston C., Tuite D., Pritchard R. et al. Use of provocative angiography to localize site in recurrent gastrointestinal bleeding. *Cardiovasc. Intervent. Radiol.* 2007, 30, 1042–1046.
- Poultides G.A., Kim C.J., Orlando R. et al. Angiographic embolization for gastroduodenal hemorrhage: safety, efficacy, and predictors of outcome. *Arch. Surg.* 2008, 143, 457–461.
- Aina R., Oliva V.L., Therasse E. et al. Arterial embolotherapy for upper gastrointestinal hemorrhage: outcome assessment. *JVIR.* 2001, 12, 195–200.

## Сведения об авторах [Authors info]

**Кудрявцев Олег Игоревич** – врач отделения рентгенэндоваскулярных методов диагностики и лечения СПб ГБУЗ “Городская Мариинская больница”; научный сотрудник Института биорегуляции и геронтологии. Тел.: +7 (911) 175-07-90. E-mail: olegkudriavcev47@gmail.com

**Олексюк Игорь Богданович** – канд. мед. наук, доцент, начальник отделения 1-й кафедры хирургии (усовершенствования врачей) ФГБВОУ ВО “Военно-медицинская академия имени С.М. Кирова” МО РФ. Тел.: +7 (905) 204-89-49. E-mail: ig\_oleksjuk@mail.ru

**Козлов Кирилл Ленарович** – доктор мед. наук, профессор, руководитель лаборатории возрастной патологии сердечно-сосудистой системы отдела клинической геронтологии Института биорегуляции и геронтологии; профессор 1-й кафедры хирургии (усовершенствования врачей) ФГБВОУ ВО “Военно-медицинская академия имени С.М. Кирова” МО РФ. Тел.: +7 (905) 203-99-73. E-mail: kozlov\_kl@mail.ru

**Зеленин Вячеслав Викторович** – канд. мед. наук, заведующий отделением рентгенэндоваскулярных методов диагностики и лечения СПб ГБУЗ “Городская Мариинская больница”. Тел.: +7 (911) 912-76-13. E-mail: zvv-05@mail.ru

**Шишкевич Андрей Николаевич** – доктор мед. наук, начальник отделения 1-й кафедры хирургии (усовершенствования врачей) ФГБВОУ ВО “Военно-медицинская академия имени С.М. Кирова” МО РФ. Тел.: +7 (921) 756-47-66. E-mail: shishkevich50@mail.ru

**Михайлов Сергей Сергеевич** – канд. мед. наук, старший ординатор 1-й кафедры хирургии (усовершенствования врачей) ФГБВОУ ВО “Военно-медицинская академия имени С.М. Кирова” МО РФ. Тел.: +7(951)-675-19-15. E-mail: as015@rambler.ru

\* **Адрес для переписки: Олексюк Игорь Богданович** – 194044, Санкт-Петербург, ул. Академика Лебедева, 6. ФГБВОУ ВО “Военно-медицинская академия имени С.М. Кирова” МО РФ. Тел.: +7 (905) 204-89-49. E-mail: ig\_oleksjuk@mail.ru

**Oleg I. Kudryavtsev** – physician, Department of endovascular methods of diagnosis and treatment, State Budgetary Institution of Healthcare of “Mariinsky City Hospital”, St. Petersburg; researcher of the Institute of Bioregulation and Gerontology, St. Petersburg. Phone: +7-911-175-07-90. E-mail: olegkudriavcev47@gmail.com.

**Igor B. Oleksyuk** – Cand. of Sci. (Med.), associate professor, the head of the 1st Chair of Surgery (doctors training), S.M. Kirov Military Medical Academy, St. Petersburg. Phone: +7-905-204-89-49. E-mail: ig\_oleksjuk@mail.ru

**Kirill L. Kozlov** – Doct. of Sci. (Med.), professor, the head of the Cardiovascular Age-Specific Pathology Laboratory, Clinical Gerontology Department, Institute of Bioregulation and Gerontology; professor of the 1st Chair of Surgery (doctors training), S.M. Kirov Military Medical Academy, St. Petersburg. Phone: +7-905-203-99-73. E-mail: kozlov\_kl@mail.ru

**Vyacheslav V. Zelenin** – Cand. of Sci. (Med.), Head of the Department of endovascular methods of diagnosis and treatment, “Mariinsky City Hospital”, St. Petersburg; Liteynyi prospect, 56. Phone: +7-911-912-76-13. E-mail: zvv-05@mail.ru.

**Andrey N. Shishkevich** – Doct. of Sci. (Med.), Head, 1st Chair of Surgery (doctors training), S.M. Kirov Military Medical Academy, St. Petersburg. Phone: +7-921-756-47-66. E-mail: shishkevich50@mail.ru

**Serguey S. Mikhailov** – Cand. of Sci. (Med.), senior clinical resident of the 1st Surgical Department (doctors training), S.M. Kirov Military Medical Academy, St. Petersburg. Phone: +7-951-675-19-15. E-mail: as015@rambler.ru

\* **Address for correspondence: Igor B. Oleksyuk** – S.M. Kirov Military Medical Academy. 6, Akademika Lebedeva str. 194044, Saint-Petersburg, Russian Federation. Phone: +7-905-204-89-49. E-mail: ig\_oleksjuk@mail.ru

**Статья получена** 4 марта 2020 г.  
**Manuscript received** on March 4, 2020.

**Принята в печать** 25 мая 2020 г.  
**Accepted for publication** on May 25, 2020.

## Памяти Николая Автандиловича Чигогидзе 23.03.1948–06.06.2020

## Remembering Nikolay Chigoguidze 23.03.1948–06.06.2020



6 июня 2020 г. на 73-м году после тяжелой болезни ушел из жизни замечательный врач и ученый, яркий человек и принципиальный гражданин, заслуженный врач РФ, кандидат медицинских наук Николай Автандилович Чигогидзе. Он родился и провел школьные годы в Тбилиси, после чего поступил во II МОЛГМИ имени Н.И. Пирогова, который окончил в 1972 г. После окончания института Н.А. Чигогидзе в течение двух лет служил врачом-хирургом военного госпиталя на Дальнем Востоке. Уже в эти годы у него появилось желание заниматься не только практической врачебной деятельностью, но и научно-изобретательской работой, в связи с чем он в 1974 г. поступил на работу в НИИ сердечно-сосудистой хирургии имени А.Н. Бакулева АМН СССР (в дальнейшем – Национальный медицинский исследовательский центр сердечно-сосудистой хирургии имени А.Н. Бакулева). С этим учреждением связана вся дальнейшая практическая и научная деятельность Николая

Автандиловича Чигогидзе. Будучи талантливым учеником профессора Ю.С. Петросяна, он в совершенстве овладел практически всеми методами ангиографической диагностики и лечения врожденных и приобретенных заболеваний сердца и сосудов у взрослых пациентов и детей. Н.А. Чигогидзе был членом Ученого совета НМИЦ ССХ и заведующим отделением рентгенохирургических, электрофизиологических методов исследования и лечения и апробации новейших технологий Института коронарной и сосудистой хирургии. В 2008 г. он был удостоен премии В.И. Бураковского “За большой личный вклад в развитие эндоваскулярной сердечно-сосудистой хирургии и разработку новых высокотехнологичных методов лечения больных с заболеваниями сердца и сосудов”. Николай Автандилович, можно сказать, “фонтанировал” идеями, направленными на совершенствование методов диагностики и лечения сердечно-сосудистых заболеваний, а также инструментария для рентгенэндоваскулярной хирургии. Он являлся автором более 20 отечественных и зарубежных патентов на оригинальные разработки в области экспериментальной и клинической эндоваскулярной хирургии. По его инициативе была создана лаборатория новых изделий для эндоваскулярной хирургии, послужившая технологической базой экспериментальных творческих замыслов. К сожалению, безвременная кончина не позволила Николаю Автандиловичу довести до конца свои многие задумки.

Коллектив во главе с Н.А. Чигогидзе удостоен Золотой медали выставки инноваций (2004 г.), Первой премии Европейского фонда для интервенционной радиологии (FIRE) за 2002 г. Им подготовлены десятки высококвалифицированных специалистов.

Имя Н.А. Чигогидзе навечно останется в памяти его коллег и друзей.



The remarkable physician and researcher, a bright-minded man and a citizen of principle, the honored doctor of RF, the candidate of medical sciences Mikolay Chigoguidze passed away at the age of 72 after a severe disease on June 6th, 2020. He was born in Tbilisi and had spent there his school years, then he became a student at the 3rd Moscow Medical Institute named after Pirogov, and graduated from it in 1972. During two years after the graduation, N.Chigoguidze had served as a surgeon in a military hospital at the Far East. Already in these years, his field of interests included not only the practical medical work, but also medical research and invention. In 1974 he took a job with Bakoulev Institute for cardiovascular surgery (known today as Bakoulev National Medical Research center). From this time on, all practical and research activities of Nikolay Chigoguidze had been connected with this institution. Being a gifted disciple of Professor Yuri Petrosian, he had fully mastered virtually all the methods of angiographic diagnosis and treatment of congenital and acquired heart diseases in adults and children. Nikolay Chigoguidze was the member of the Academic Council of the Bakoulev Center and head of the Department of endovascular, electrophysiological research and treatment methods and of the approbation of the new technologies of the Institute of coronary and vascular surgery.

In 2008, he has been awarded with Bourakovsky prize "For a great personal contribution to the development of endovascular cardiovascular surgery and the development of new high-technological methods of the management of patients with cardiovascular diseases". One can rightfully say that Nikolay Chigoguidze "gushed the ideas" aimed at the perfection of the methods of diagnosis and treatment of cardiovascular diseases, as well as of the instruments for endovascular surgery. He was the author of over 20 Russian and foreign patents for original inventions in the field of experimental and clinical endovascular surgery. He had been the initiator of the establishment of a laboratory of innovative products for endovascular surgery, that served as a processing base for experimental creative concepts. Unfortunately, premature death did not allow for the realization of many ideas of Dr. Nikolay Chigoguidze.

The team headed by N. Chigoguidze was awarded the Gold medal of the Exhibition of Innovations (2004), the First Prize of FIRE (Foundation for Interventional Radiology of Europe) in 2002. He has taught dozens of high-skilled specialists.

The name of Nikolay Chigoguidze will remain for ever in the memory of his numerous colleagues and friends.

## Вниманию авторов!

# Требования к предоставляемым материалам

Международный Журнал интервенционной кардиоангиологии (МЖИК) публикует рекомендованные редакционным советом и рецензентами статьи по всем аспектам сердечно-сосудистых заболеваний. МЖИК также публикует тезисы докладов, представленных на научных съездах, сессиях и конференциях, проводимых под эгидой Российского Научного Общества интервенционных кардиоангиологов.

*Статьи следует отправлять по адресу:*

Россия, 101000 Москва,  
Сверчков пер., д. 5, МЖИК  
Тел.: (495) 624 96 36. Факс: (495) 624 67 33  
E-mail: davidgi@mail.ru, elenita712@gmail.com

Рукописи, присланные для публикации, рассматриваются только при условии, что они не находятся на рассмотрении в другом издании, а представленные в них данные не опубликованы в Интернете или не публиковались ранее. При принятии статьи к публикации требуется письменная передача авторских прав МЖИК, подписанная всеми авторами. Хранителем авторских прав является МЖИК. Плата за опубликование рукописей в журнале не взимается.

Никакая часть материалов, напечатанных в МЖИК, не может быть воспроизведена без письменного согласия издателя.

*Запрос о разрешении направлять по адресу:*

Россия, 101000 Москва,  
Сверчков пер., д. 5, МЖИК  
Факс: (495) 624 67 33  
E-mail: elenita712@gmail.com

Издательство требует, чтобы авторы сообщали о любой коммерческой деятельности, которая может стать причиной конфликта интересов в связи с поданной статьей. Если конфликта интересов не существует, просьба указать это в сопроводительном письме.

При подаче материалов в журнал авторы должны прислать **два** экземпляра статьи, **два** комплекта рисунков и таблиц, **два** экземпляра сопроводительного письма. Если работа включает дополнительные материалы, например список литературы, находящейся “в печати”, их также следует присылать в двух экземплярах.

Статья должна быть напечатана через двойной интервал, только на одной стороне листа белой бумаги формата 22 × 28 см, поля со всех сторон – 3 см (внизу титульной страницы – 8 см). Просьба печатать стандартным кеглем 10 или кеглем для лазерного принтера не менее 12.

Из-за ограничений площади журнала редакция предпочитает статьи объемом не более 5000 слов (в т. ч. ссылки и подписи). Иллюстрации и таблицы следует ограничить только необходимыми для ос-

вещения ключевых данных. Статьи, соответствующие этим требованиям, скорее будут приняты к публикации без сокращений.

**Структура статьи:** (1) титульный лист; (2) структурированный тезис и ключевые слова; (3) краткий тезис; (4) список сокращений; (5) текст; (6) выражения благодарности (если таковые имеются); (7) список литературы; (8) подписи к рисункам; (9) таблицы. Нумерация страниц начинается с титульного листа.

### Титульный лист

Включает: название статьи, имена авторов (полностью, с указанием ученой степени, а также членства в НОИК), краткое название (не более 45 знаков). Перечислите учреждения, где работают авторы; если работа была выполнена в нескольких учреждениях, укажите, где именно (используйте нижний колонтитул). Также сообщите сведения о грантах, стипендиях и других формах финансовой поддержки, о фондах и учреждениях, связанных с работой.

Под заголовком “Адрес для переписки” дайте полное имя и адрес автора, которому следует направлять всю корреспонденцию, верстку и репринты. Также сообщите номера телефона, факса и, по возможности, электронный адрес.

### Краткий тезис (для аннотации)

В кратком тезисе (не более 100 слов) описывается клиническое значение работы. В тезис не следует включать сведения, которые не будут содержаться в тексте или таблицах статьи.

### Структурированный тезис

Структурированный тезис (максимум 250 слов) должен содержать основные данные в пяти разделах, расположенных под отдельными заголовками в следующем порядке: Цели; Обоснование; Методы; Результаты; Выводы. Используйте полные предложения. Все данные, приводимые в тезисе, должны содержаться в тексте или таблицах статьи.

### Текст

Для экономии места в статье можно использовать до 10 общепринятых сокращений. На отдельной странице после краткого тезиса указываются эти сокращения и их расшифровка. Редакция решит, какие из наименее известных сокращений можно оставить. В разделах “Методы”, “Результаты” и особенно “Дискуссия”, используйте заголовки и подзаголовки. Всем ссылкам, таблицам и рисункам должны быть присвоены номера в порядке их появления в тексте. Необходимо представить список ключевых слов.

### Статистика

Все публикуемые материалы проверяются на предмет соответствия и точности статистических методик и статистической интерпретации результатов. В разделе “Методы” следует разъяснить применявшиеся статистические методики, в том числе

специальные методы, использованные для обобщения данных, методы, использовавшиеся для проверки гипотез (если это имело место), а также уровень значимости, применявшийся при проверке гипотез. В случае использования более сложных статистических методов (помимо t-теста, метода хи-квадрат, простых линейных регрессий) следует уточнить, какая статистическая программа применялась.

#### **Ссылки**

Ссылки обозначаются в тексте арабскими цифрами в скобках на уровне строки. Список литературы печатается на отдельных страницах через два интервала; ссылки нумеруются в том порядке, в котором они появляются в тексте. Не указывайте персональные сообщения, рукописи, находящиеся в процессе подготовки или другие неопубликованные данные в списке литературы; они указываются в тексте в скобках. Названия журналов следует сокращать в соответствии с Index Medicus. При этом следует соблюдать следующий стиль и пунктуацию:

**Периодические издания.** Перечислить всех авторов, если их не более четырех, в противном случае перечислить трех первых и добавить et al. Обязательно указать первую и последнюю страницы.

**Главы из книг.** Указать первую и последнюю страницы, авторов, название главы, название книги, редактора, издательство и год.

**Книги (отдельного автора или группы авторов).** Указать страницу, с которой взята цитата.

#### **Подписи к рисункам**

Подписи к рисункам печатаются на отдельных страницах через два интервала; номера рисунков должны соответствовать порядку их упоминания в тексте.

Все сокращения, используемые на рисунках, должны разъясняться либо после их первого упоминания в подписи или в алфавитном порядке в конце каждой подписи. Следует объяснить все использованные символы (стрелки, кружочки и т. д.).

Если используются уже публиковавшиеся рисунки, требуется письменное разрешение от первого издателя и автора. Указать в подписи источник, откуда взят рисунок.

#### **Рисунки**

Необходимо представить два комплекта лазерных распечаток или чистых ксерокопий рисунков в двух отдельных конвертах. Для всех черно-белых или цветных фотографий требуется 2 комплекта глянцевых отпечатков. Примечание: иллюстрации, использованные в статье, авторам не возвращаются.

На оборотной стороне каждой иллюстрации, желательно на приклеенном ярлычке, указывают фамилию первого автора, номер иллюстрации и верх. Название и заголовки к иллюстрациям указываются в подписи, а не на самой иллюстрации.

Иллюстрации должны быть представлены отдельными файлами (одна иллюстрация – один файл). При подготовке иллюстративного материала (рисунки, фотографии) файл предоставляется в формате JPEG или TIFF с разрешением 300 dpi, ширина рисунка не менее 80 мм (или 700–800 пикселей). Если меньшее количество точек обусловлено прибором, самостоятельно интерполяцию делать не следует.

Авторские обозначения на рисунках (стрелки, цифры, указатели и пр.) должны быть представлены

В ОТДЕЛЬНОМ ФАЙЛЕ (\*.jpg, \*.doc или \*.ppt). **Оригинал представляется БЕЗ АВТОРСКИХ ОБОЗНАЧЕНИЙ.**

Диаграммы и графики предоставляются в формате .XLS

#### **Таблицы**

Таблицы печатаются на отдельных страницах через два интервала. Номер таблицы и ее название располагаются над таблицей, а объяснения – под таблицей. Используйте арабские цифры. Номера таблиц должны соответствовать порядку их упоминания в тексте. Сокращения следует указывать в сноске под таблицей в алфавитном порядке. Таблицы должны быть ясными, представленные в них данные не должны дублироваться в тексте или на рисунках. Если используются уже публиковавшиеся таблицы, требуется письменное разрешение от первого издателя и автора. Указать в подписи источник, откуда взята таблица.

Сноски, таблицы и подписи к рисункам следует сохранять в отдельном файле, а не вместе с текстом статьи. Однако обязательно присылайте распечатанные экземпляры, т. к. они могут понадобиться при наборе статьи.

Соблюдайте правила пунктуации, интервал между словами, а также между словами и знаками препинания должен быть единичным.

Если в статье были использованы специальные шрифты (греческий, математические символы), приложите их список.

#### **Подача иллюстраций на диске**

Авторские иллюстрации по возможности следует подавать и в виде распечаток, и на диске. Иллюстрации сдаются на отдельном диске.

#### **Специальные разделы**

Специальные материалы будут рассматриваться редколлегией. Во избежание конфликта интересов авторы должны следовать следующим рекомендациям.

**Обзорные статьи.** Редакция рассматривает заказные и незаказные обзорные статьи. Рукописи должны соответствовать рекомендованному объему. Авторы должны разъяснить в сопроводительном письме, чем их работа отличается от уже существующих обзоров по данной проблеме.

**Редакционные статьи и обзоры.** Иногда будет рассмотрена возможность публикации краткого мнения редакции.

**Редакционные комментарии.** Все члены редколлегии могут публиковать в журнале свои замечания и комментарии.

**Письма в редакцию.** Публикуется ограниченное число писем в редакцию. Они не должны быть длиннее 500 слов, и в них должна идти речь о конкретной публикации в МЖИК. Письма должны быть отпечатаны через 2 интервала, в качестве ссылки должно быть приведено название статьи. На титульном листе должно быть обозначено имя и место работы автора, а также полный адрес для переписки.

Письмо следует направлять по электронной почте (elenita712@gmail.com) или по почте в двух экземплярах. Как правило, редакция просит автора статьи ответить на письмо.

# Instructions for authors

---

The International Journal of Interventional Cardioangiography (IJIC) publishes peer-reviewed articles on all aspects of cardiovascular disease, as well as the abstracts of communications, presented at the scientific congresses, sessions and conferences, held by the Russian Scientific Society of Interventional Cardioangiography.

All manuscripts should be addressed to:

International Journal  
of Interventional Cardioangiography,  
Sverchkov per., 5, Moscow, 101000, Russia.  
Fax: (7 495) 624 67 33  
e-mail: davidgi@mail.ru,  
elenita712@gmail.com

Manuscripts are considered for review only under the conditions that they are not under consideration elsewhere and that the data presented have not appeared on the Internet or have not been previously published. On acceptance, written transfer of copyright to the IJIC, signed by all authors, will be required. The IJIC will maintain copyright records. The publication of manuscript is free. No part of materials published in IJIC may be reproduced without written permission of the publisher.

Address permission requests to:

International Journal  
of Interventional Cardioangiography,  
Sverchkov per., 5, Moscow, 101000, Russia.  
Fax: (7 495) 624 67 33  
e-mail: elenita712@gmail.com

The Editors require authors to disclose any financial associations that might pose a conflict of interest in connection with the submitted article. If no conflict of interest exists, please state this in the cover letter. Along with a cover letter, submit two complete copies of the manuscript, two sets of figures and tables, and two copies of the cover

letter. If supplementary materials such as "in press" references are included, provide two copies. The manuscript should be typed double-spaced throughout, on one side only, on 22 × 28 cm (8.5 × 11") white paper with 3-cm margin on all sides (8-cm at bottom of title page). Please use a standard 10 cpi font or a laser printer font no smaller than 12 points.

**Structure of the article:** (1) Title page; (2) Condensed abstract and keywords; (3) Structured abstract; (4) List of abbreviations; (5) Text; (6) Acknowledgements (if applicable); (7) References; (8) Legends for figures; (9) Tables. The pagination should start from the title page.

## TITLE PAGE

Include the title, authors' names (including full first name and middle initial, degrees and, where applicable, SICA), and a brief title of no more than 45 characters. List the departments and institutions with which the authors are affiliated, and indicate the specific affiliations if the work is generated from more than one institution (use the footnote symbols). Also provide information on grants, contracts and other forms of financial support, and list the cities and states of all foundations, funds and institutions involved in the work. Under the heading, "Address for correspondence", give the full name and complete postal address of the author to whom communications, printer's proofs and reprint requests should be sent. Also provide telephone and fax numbers and E-mail address.

## STRUCTURED ABSTRACT

Provide a structured abstract of no more than 250 words, presenting essential data in five paragraphs introduced by separate headings in the following order: Objectives, Background, Methods, Results, Conclusions. Use complete sentences. All data in the abstract must also appear in the manuscript text or tables.

## CONDENSED ABSTRACT (for the summary)

Provide a condensed abstract of no more than 100 words, stressing clinical implications, for the expanded table of contents. Include no data that do not also appear in the manuscript text or tables.

## TEXT

To save space in the Journal, up to 10 abbreviations of common terms may be used throughout the manuscript. On a separate page following the condensed abstract, list the selected abbreviations and their definitions. Editors will determine which lesser known terms should not be abbreviated. Use headings and subheadings in the Methods, Results and, particularly, Discussion sections. Every reference, figure and table should be cited in the text in numerical order according to order of mention. The list of keywords is mandatory.

## STATISTICS

All publishable manuscripts will be reviewed for appropriate accuracy of statistical methods and statistical interpretation of results. Provide in the Methods a subsection detailing the statistical methods, including specific methods used to summarize the data, method for hypothesis testing (if any) and the level of significance or hypothesis testing. When using more sophisticated

statistical methods (beyond t tests, chi-square, simple linear regression), specify statistical package used.

## REFERENCES

Identify references in the text by Arabic numerals in parentheses on the line. The reference list should be typed double-spaced (separate from the text); references must be numbered consecutively in the order in which they are mentioned in the text.

Do not cite personal communications, manuscripts in preparation or other unpublished data in the references; these may be cited in parentheses. Use Index Medicus (National Library of Medicine) abbreviations for journal titles. Use the following style and punctuation for references.

**Periodical.** List all authors if four or fewer, otherwise list the first three and add the et al.

**Chapter in book.** Provide inclusive page numbers, authors, chapter titles, book title, editor, publisher and year.

**Book (personal author or authors).** Provide a specific (not inclusive) page number.

## FIGURE LEGENDS

Figure legends should be typed double-spaced on pages separate from the text; figure numbers must correspond with the order in which they are mentioned in the text. All abbreviations used in the figure should be identified either after their first mention in the legend or in alphabetical order at the end of each legend. All symbols used (arrows, circles, etc.) must be explained. If previously published figures are used, written permission from original publisher and author is required. Cite the source of the figure in the legend.

**FIGURES** Submit two sets of laser prints or clean photocopies in two separate envelopes. Two sets of glossy prints should be provided for all half-tone or color illustrations. Note: The artwork of published articles will not be returned to authors.

At the backside of each print, preferably on a glued label, please indicate the name of the first author, the figure's number and its top. The figures' titles should be indicated in the footnote, and on the figure itself.

The figures should be presented in separate files (1 figure – 1 file). The illustrative material (figures, photos) the file should be presented in .jpeg. or .tiff. format

( 300 px, the minimal figure's width – 80 mm or 700–800 px). If your device does not allow for such number of pixels, do not interpolate.

All indications on the figures (arrows, numbers, signs, etc.) should be presented IN A SEPARATE FILE (\*.jpeg, \*.doc or \*.ppt). The originals should not bear any author's notations.

The diagrams and the plots are presented in .xls format

## TABLES

Tables should be typed double-spaced on separate sheets, with the table number and title centered above the table and explanatory notes below the table. Use Arabic numbers. Table numbers must correspond with the order cited in the text. Abbreviations should be listed in a footnote under the table in alphabetical order. Tables should be self-explanatory, and the data presented in them should not be duplicated in the text or figures. If previously published tables are used, written permission from the original publisher and author is required. Cite the source of the table in the footnote.

## OTHER PAPER CATEGORIES

Special materials will be considered by the Editors. In order to avoid any conflict of interests the authors should follow the recommendations:

**State-of-the-Art Papers.** The Editors will consider both invited and uninvited review articles. Such manuscripts must adhere to preferred length guidelines. Authors should detail in their cover letters how their submission differs from existing reviews on the subject.

**Editorials and Viewpoints.** Succinct opinion pieces will also be considered. These papers should have a brief unstructured abstract.

**Editorial Comments.** The editors invite all Editorial Comments published in the Journal.

**Letters to the Editor.** A limited number of letters will be published. They should not exceed 500 words and should focus on a specific article appearing in IJIC. Type letters double-spaced and include the cited article as a reference. Provide a title page that includes authors' names and institutional affiliations and a complete address for correspondence. E-mail ([davigdi@mail.ru](mailto:davigdi@mail.ru); [elenita712@gmail.com](mailto:elenita712@gmail.com)) or Mail two copies. Replies will generally be solicited by the Editors.